VICTOR PAUCHET - S. DUPRET

L'ANATOMIE EN POCHE

SEPTIÈME ÉDITION

G. DOIN & Cie

L'ANATOMIE
EN
POCHE

VICTOR PAUCHET et S. DUPRET

L'ANATOMIE EN POCHE

SEPTIÈME ÉDITION REVUE ET AUGMENTÉE

487 planches

G. DOIN et Cie
ÉDITEURS
8, PLACE DE L'ODÉON, PARIS-6e
1959

LIBRAIRIE JOSEPH GIBERT
14, Rue Duffour Dubergier, 14
BORDEAUX

A LA MÊME LIBRAIRIE

Traité d'anatomie humaine, par L. TESTUT et A. LATARJET. 9e édition revue, corrigée et augmentée par M. Latarjet. 5 tomes in-4° formant 5 028 pages de texte, illustrées de 4 528 figures, la plupart en plusieurs couleurs, 1948-1949.

Anatomie clinique et opératoire, par J. MAISONNET et R. COUDANE. 3 vol. in-4° formant 2 616 pages avec 2 657 figures, 1950. Reliés.

Précis d'anatomie, par J. DELMAS et G. LAUX. In-8° de 1 284 pages avec 845 figures en noir et en couleurs dans le texte et 6 planches en couleurs hors texte, 1951. Relié.

Schémas d'anatomie topographique, par H. MERZ. Grand in-8° de 296 pages avec 137 planches anatomiques formant 560 schémas avec commentaires, 1950.

Les voies de pénétration des membres, par F.-M. CADENAT. 2e édition. Grand in-8° de 392 pages, 278 figures, 1948.

Petite chirurgie (*Pratique médico-chirurgicale journalière*), par J. MAISONNET, 6e édition. In-8° de 1 120 pages, 758 figures, 1948.

Traité de thérapeutique chirurgicale, par P. BERTRAND et J. CREYSSEL. 2 vol. in-4° formant 3 387 pages, 1951. Relié.

Traité de diagnostic chirurgical, par W. STERN et F. STERN-VEYRIN. 10e édition. In-8° de 1 252 pages avec 870 figures, 1950. Relié.

Traité de chirurgie d'urgence et de technique opératoire, par Charles-A. PERRET. In-8° de 550 pages avec 134 figures dans le texte et 80 planches en couleurs hors texte, 1950.

Précis de séméiologie chirurgicale élémentaire, par Y. BOURDE. 2e édition revue et mise à jour par le professeur DE VERNEJOUL avec la collaboration de Ch. BOURDE et R. DEVIN. In-8° de 664 pages avec 222 figures dans le texte, 1953.

Tête et cou. Figures commentées à l'usage des étudiants de 2e année de médecine, par le Professeur agrégé OLIVIER. Grand in-8° de 196 pages avec 239 figures. 1957.

Nouvelle pratique chirurgicale illustrée, publiée sous la direction du Professeur Jean QUENU. Fascicules I à XII. *(Prospectus spécial envoyé sur demande.)*

© *by Gaston Doin et Cie, 1959. — Tous droits réservés.*
Imprimé en France (Printed in France).

PRÉFACE DE LA 1re ÉDITION

J'ai enseigné jadis l'anatomie et la médecine opératoire à l'École de médecine d'Amiens. Mes cours ont toujours été donnés le scalpel en main. Les cadavres abondaient. Ces notes étaient destinées à périr si je n'avais rencontré l'as du dessin anatomique, S. DUPRET. Cet artiste prodigieux, par son talent de dessinateur, sa vive intelligence, sa puissance de travail et sa compétence anatomique, a mis sur pied cet aide-mémoire.

Je soumis le projet à mon ami Gaston DOIN, qui, d'accord avec les habiles techniciens qui l'entourent, comprit mon idée et la réalisa sans tarder.

Sur cet enfant, né de nous trois, nous avons fondé de grandes espérances, car il porte en lui le germe du succès : la commodité. Nous voudrions qu'il fût dans la main de tous les étudiants qui disèquent ou qui fréquentent les hôpitaux ; auprès du mort et du vivant, il leur rappellera l'*anatomie*, sans effort et à tout instant, sans texte et sans légendes. Nous voudrions qu'il fût dans la poche des candidats à l'externat, à l'internat et aux examens : dans l'autobus ou sur les bancs du Luxembourg, ils repasseront, rapidement, le nom et les rapports des organes. Nous voudrions qu'il fût à l'hôpital, dans le bureau des chirurgiens, qui, la veille d'une opération inhabituelle, voudront repasser, en cinq minutes, les rapports des organes de la région où ils vont opérer.

VICTOR PAUCHET.

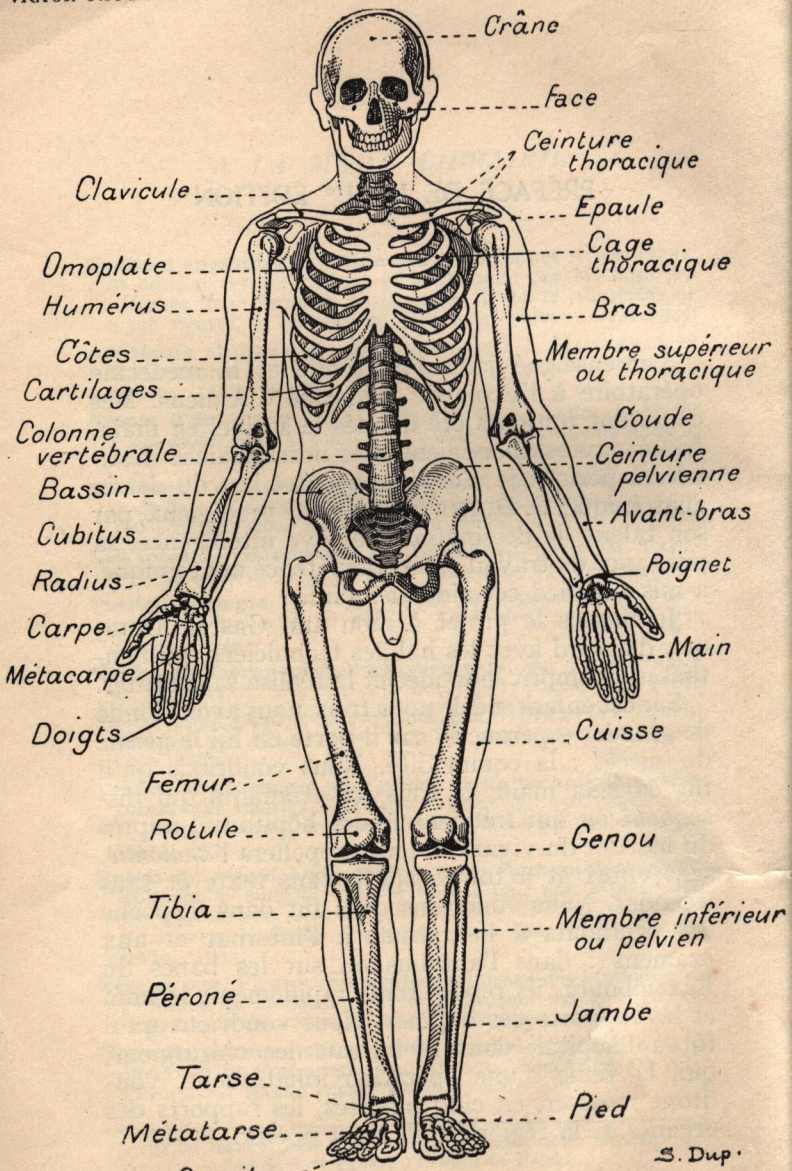

PLANCHE 1. — SQUELETTE HUMAIN AVEC CONTOUR CUTANÉ
(FACE ANTÉRIEURE) G. DOIN et Cie, Éditeurs, Paris.

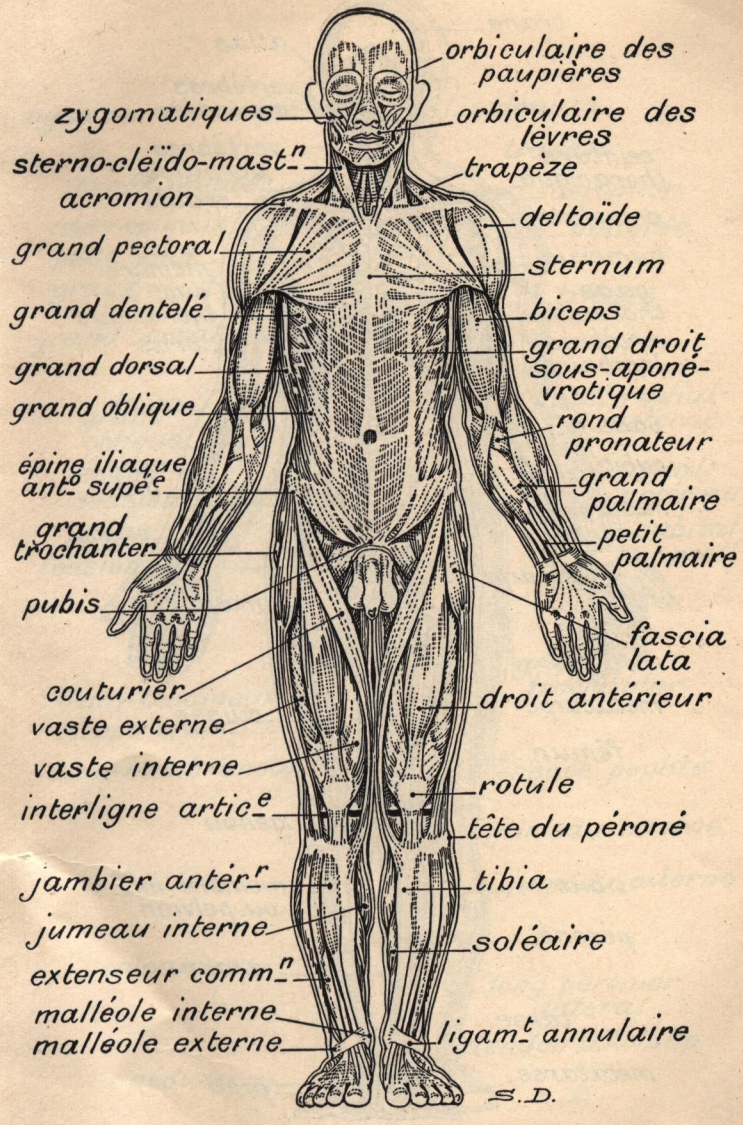

PLANCHE 2. — MUSCLES DU CORPS HUMAIN
(FACE ANTÉRIEURE) G. DOIN et Cie, Éditeurs, Paris.

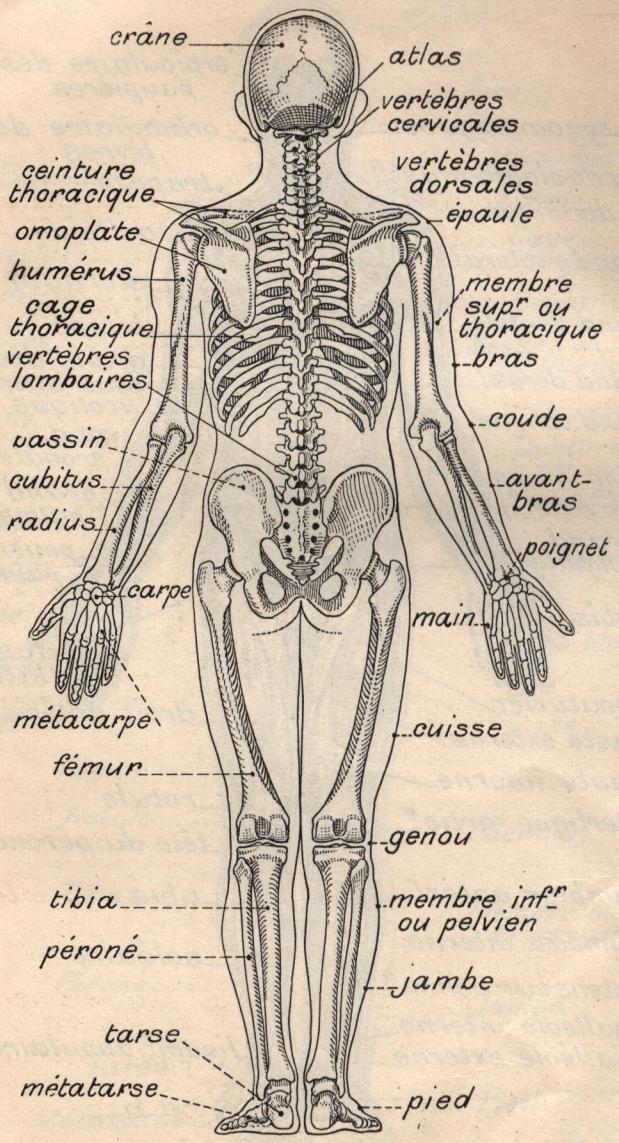

PLANCHE 3. — SQUELETTE HUMAIN AVEC CONTOUR CUTANÉ
(FACE POSTÉRIEURE) G. DOIN et Cie, Éditeurs, Paris.

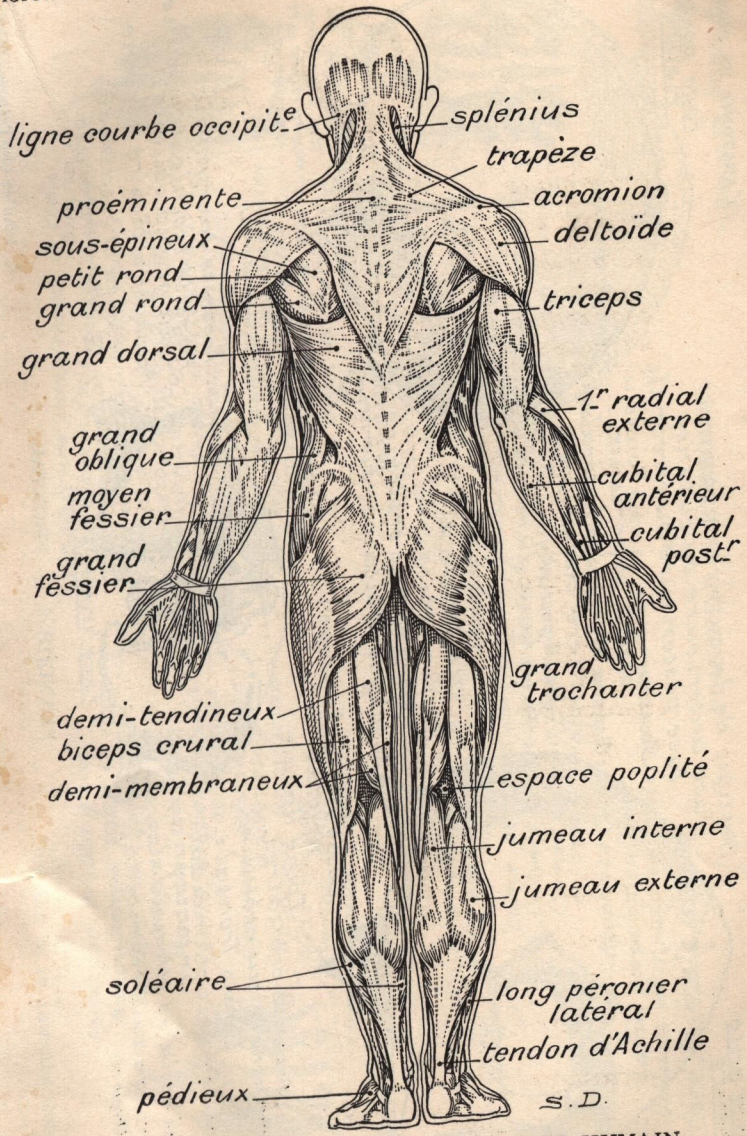

PLANCHE 4. — MUSCLES DU CORPS HUMAIN
(FACE POSTÉRIEURE)

G. DOIN et Cie, Éditeurs, Paris.

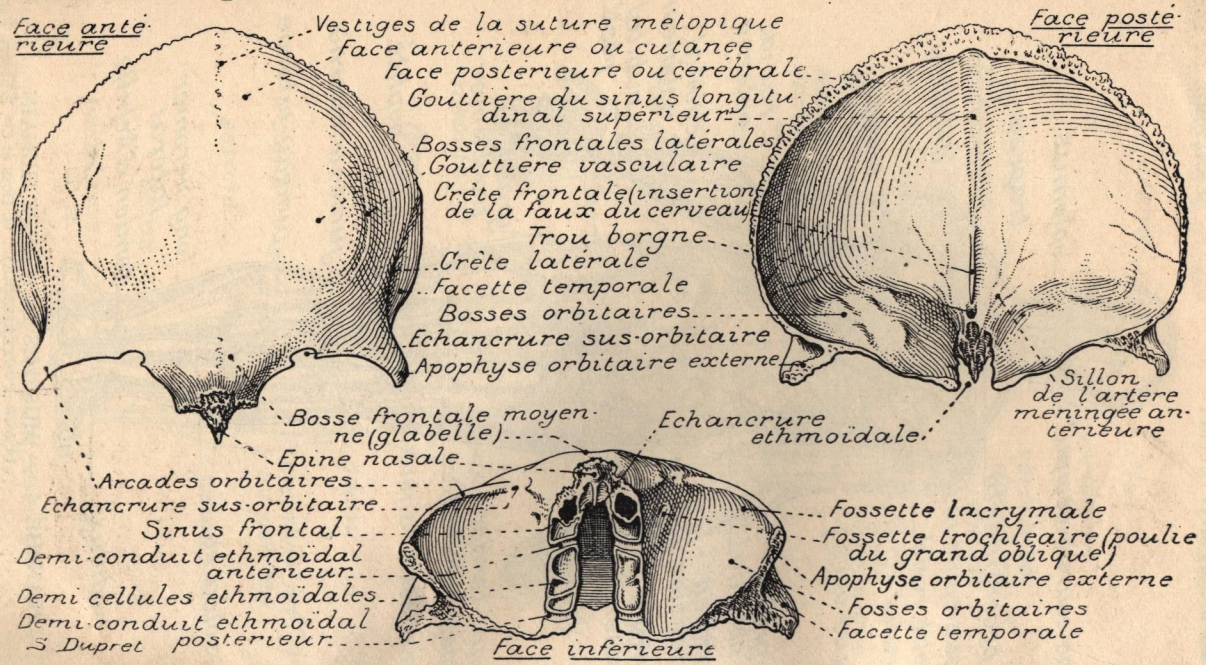

PLANCHE 5. — FRONTAL

G. Doin et Cie, Éditeurs, Paris.

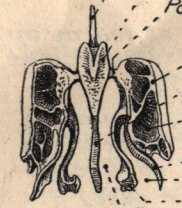

Face antérieure

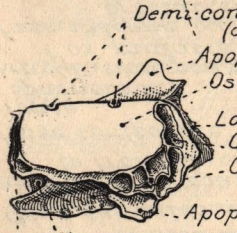

Face latérale droite

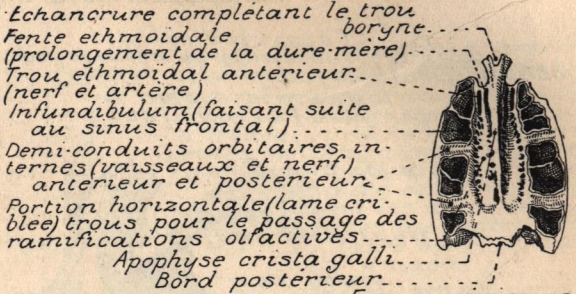

Face supérieure

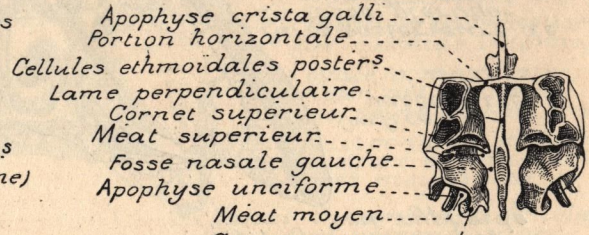

Face postérieure

PLANCHE 6 – ETHMOIDE

J. Doin et Cie, Éditeurs, Paris.

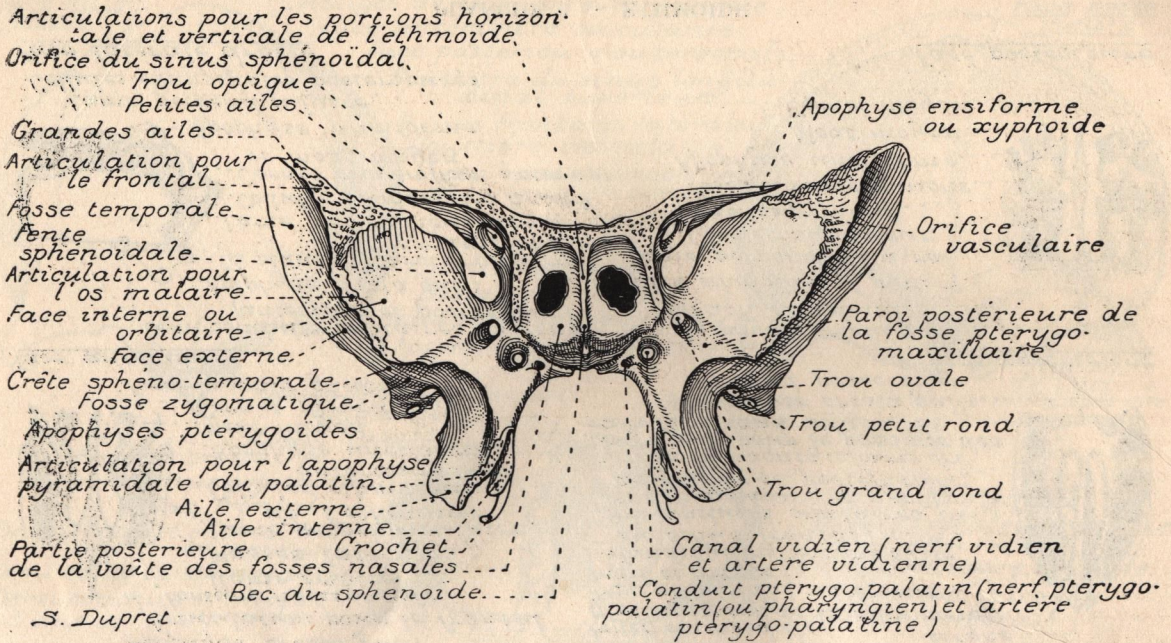

PLANCHE 7. — SPHÉNOÏDE, FACE ANTÉRIEURE

G. Doin et Cie, Éditeurs, Paris.

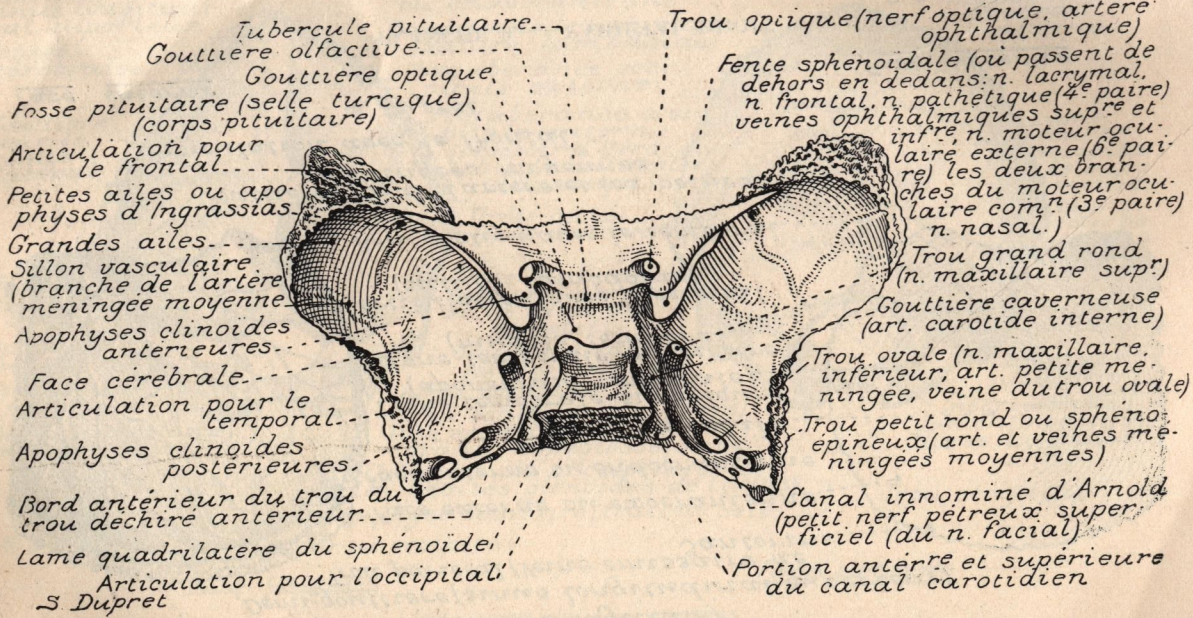

PLANCHE 8. — SPHÉNOÏDE, FACE SUPÉRIEURE

G. Doin et Cie, Éditeurs, Paris.

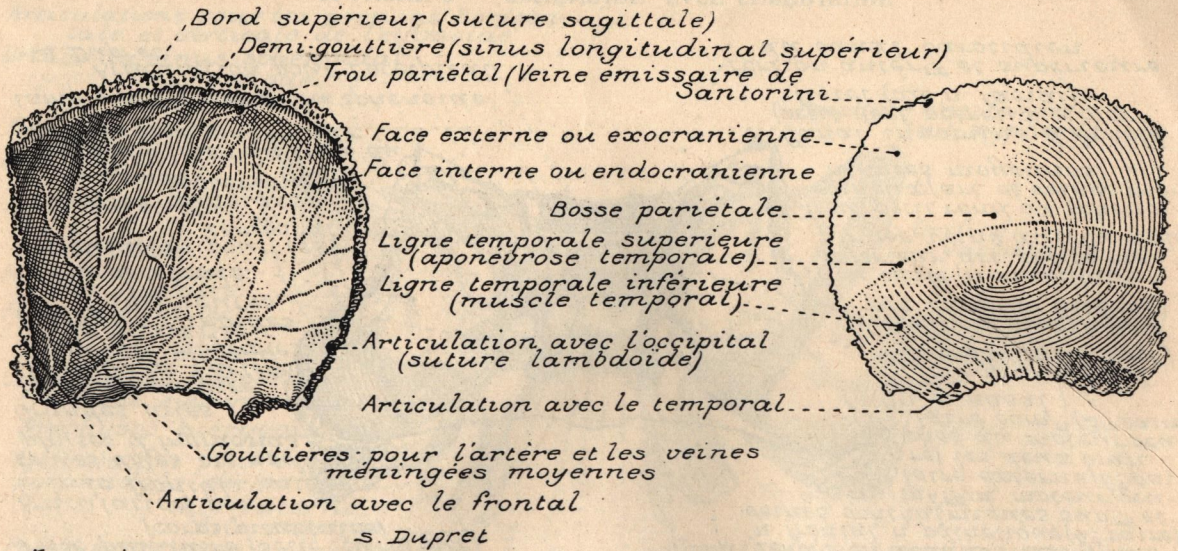

PLANCHE 9. — PARIÉTAL DROIT

G. Doin et Cie, Éditeurs, Paris.

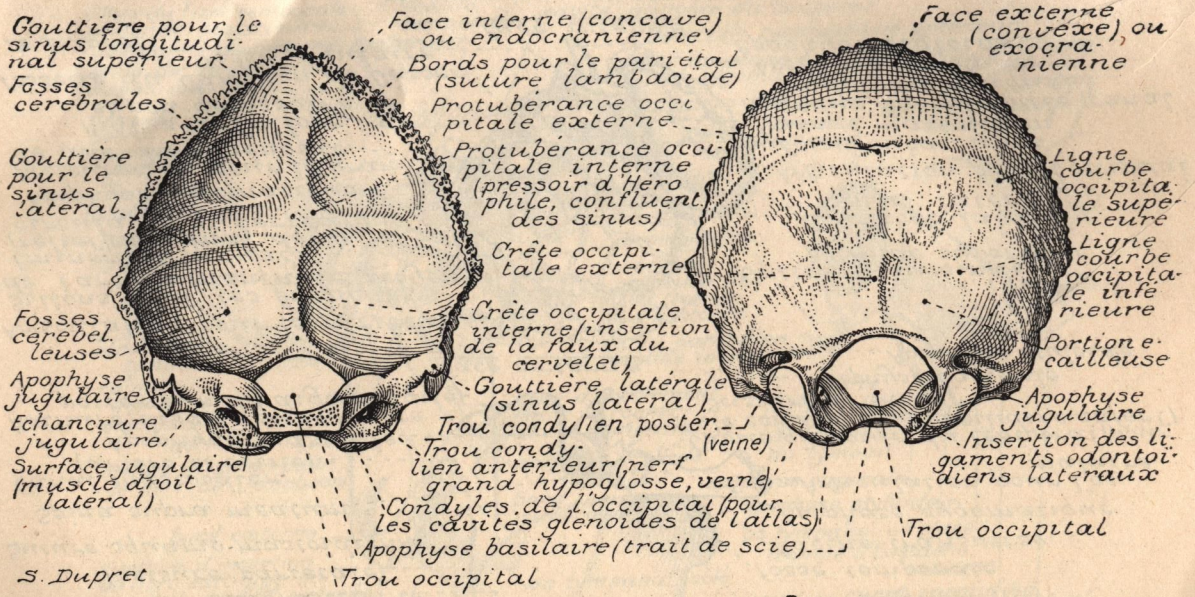

PLANCHE 10. — OCCIPITAL

G. Doin et Cie, Éditeurs, Paris.

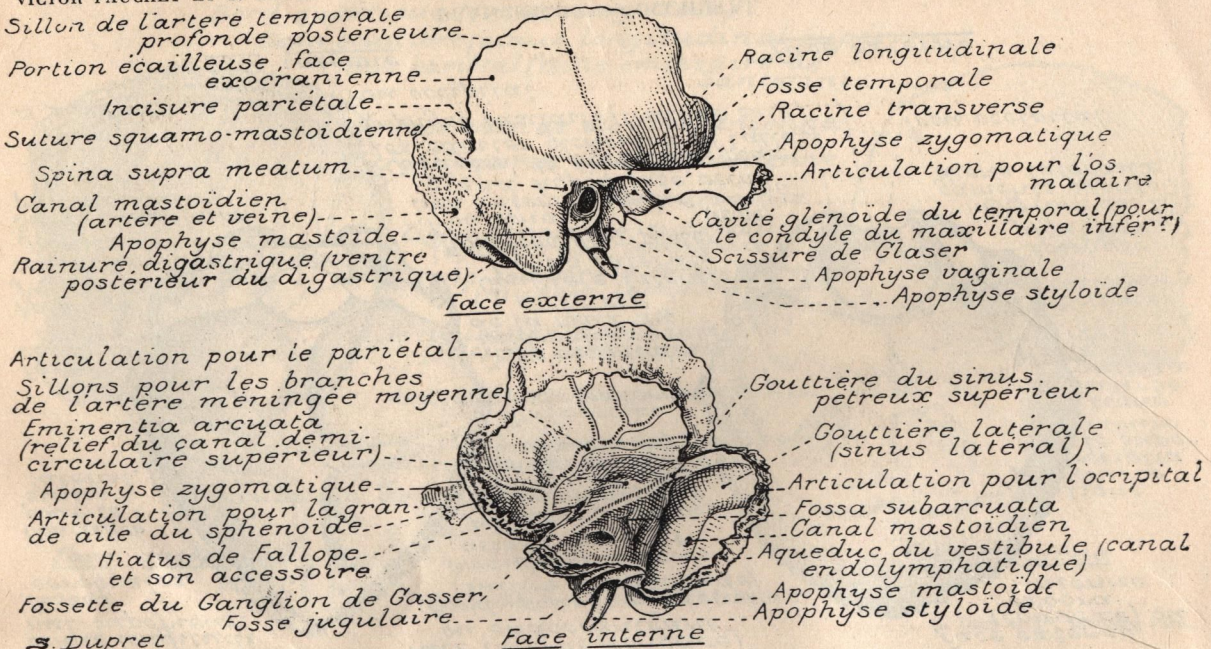

S. Dupret

PLANCHE 11. — TEMPORAL DROIT

G. Doin et Cie, Éditeurs, Paris.

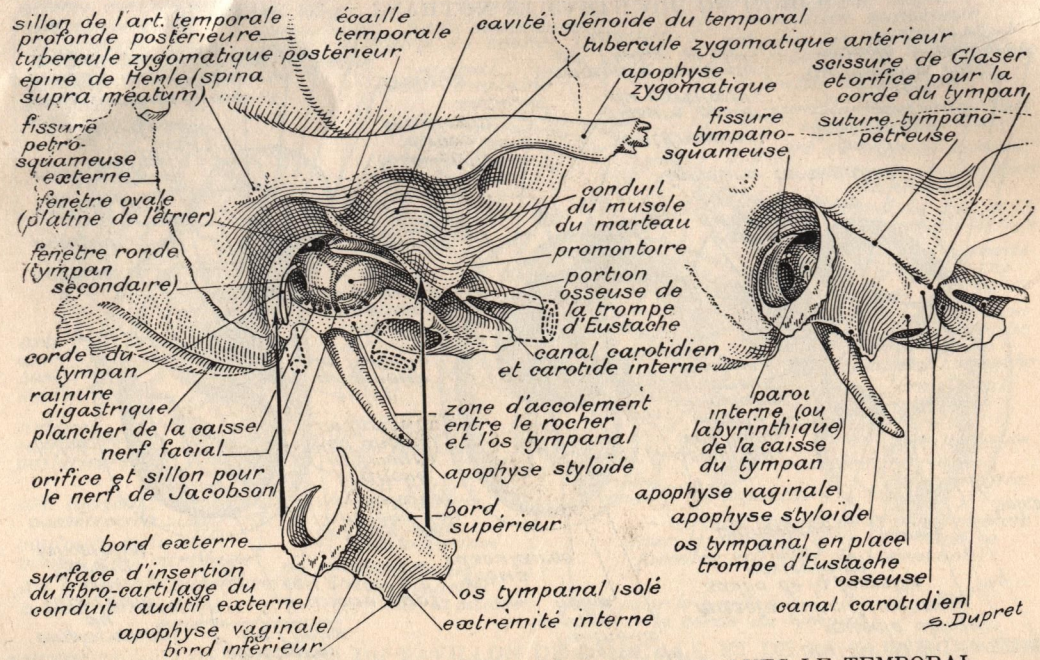

PLANCHE 12. — LES RAPPORTS DE L'OS TYMPANAL AVEC LE TEMPORAL
(en partie d'après LATARJET et BELLOCQ)

G. DOIN et Cie, Éditeurs, Paris.

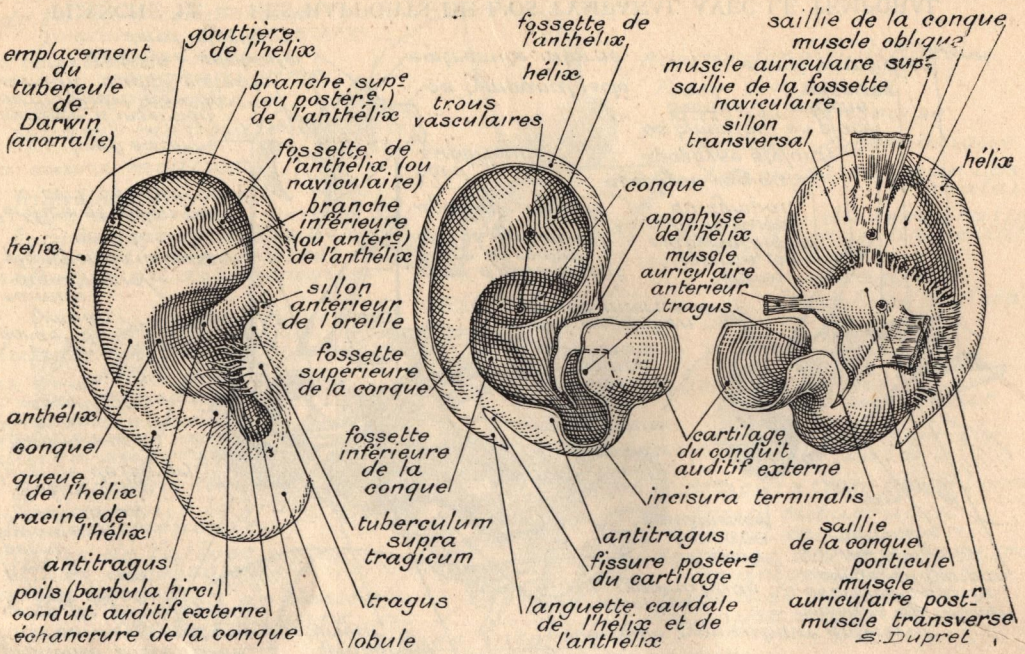

PLANCHE 13. — PAVILLON ET CARTILAGE DE L'OREILLE

G. Doin et Cie, Éditeurs, Paris.

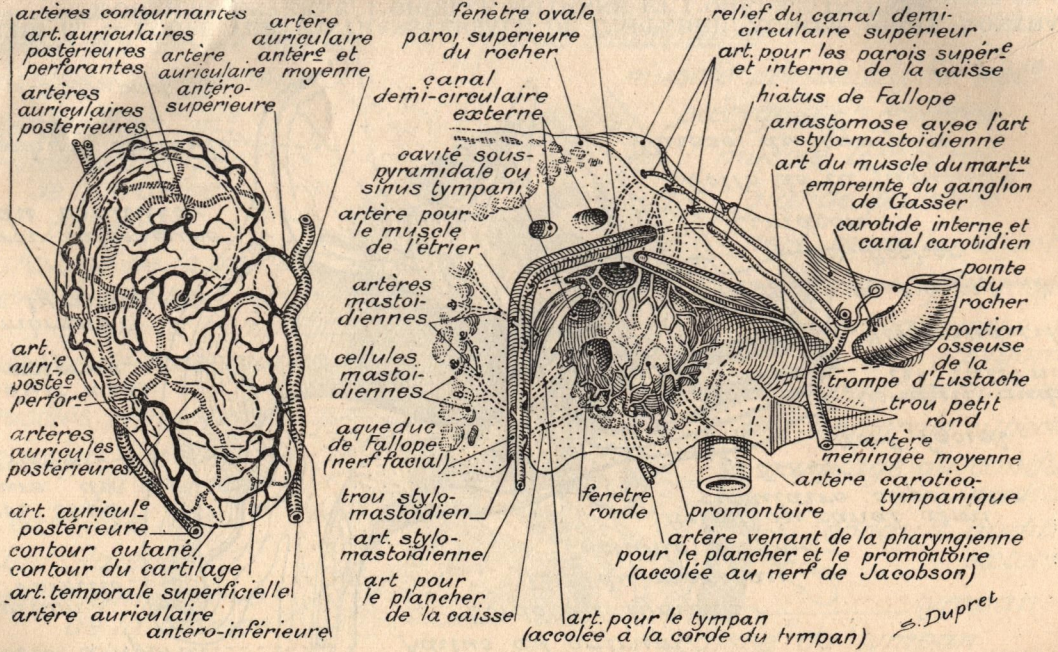

PLANCHE 14. — LES ARTÈRES DU PAVILLON DE L'OREILLE ET DE LA CAISSE DU TYMPAN
(d'après TESTUT et LATARJET, modifié)

G. DOIN et Cie, Éditeurs, Paris.

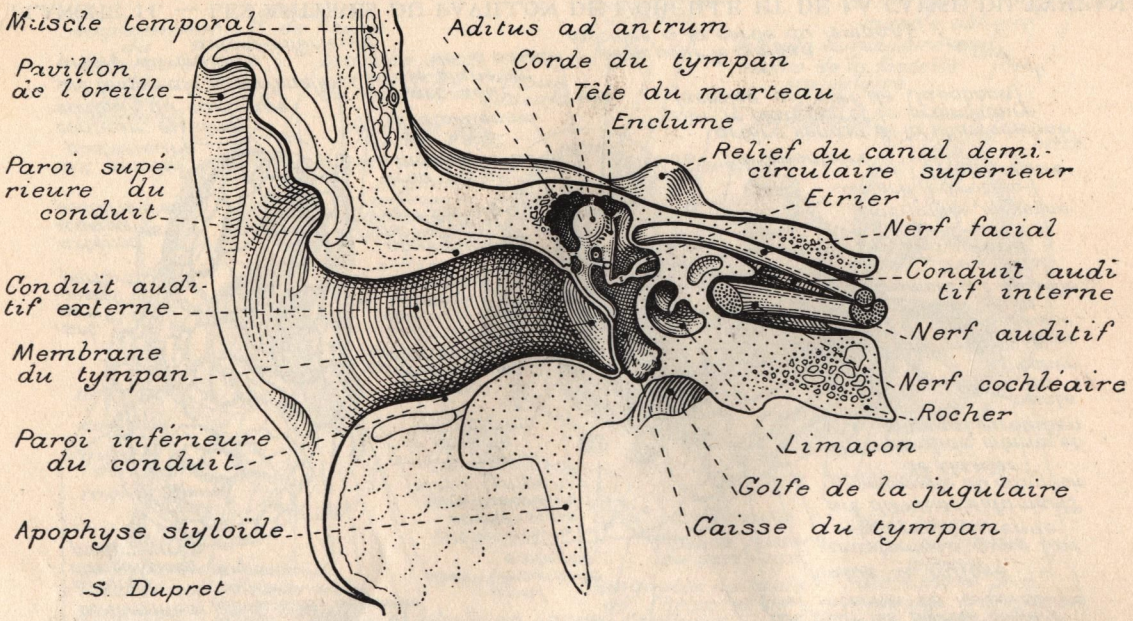

PLANCHE 15. — COUPE VERTICO-TRANSVERSALE DE L'APPAREIL AUDITIF DROIT, MONTRANT L'OREILLE EXTERNE, L'OREILLE MOYENNE ET L'OREILLE INTERNE

G. Doin et Cie, Éditeurs, Paris.

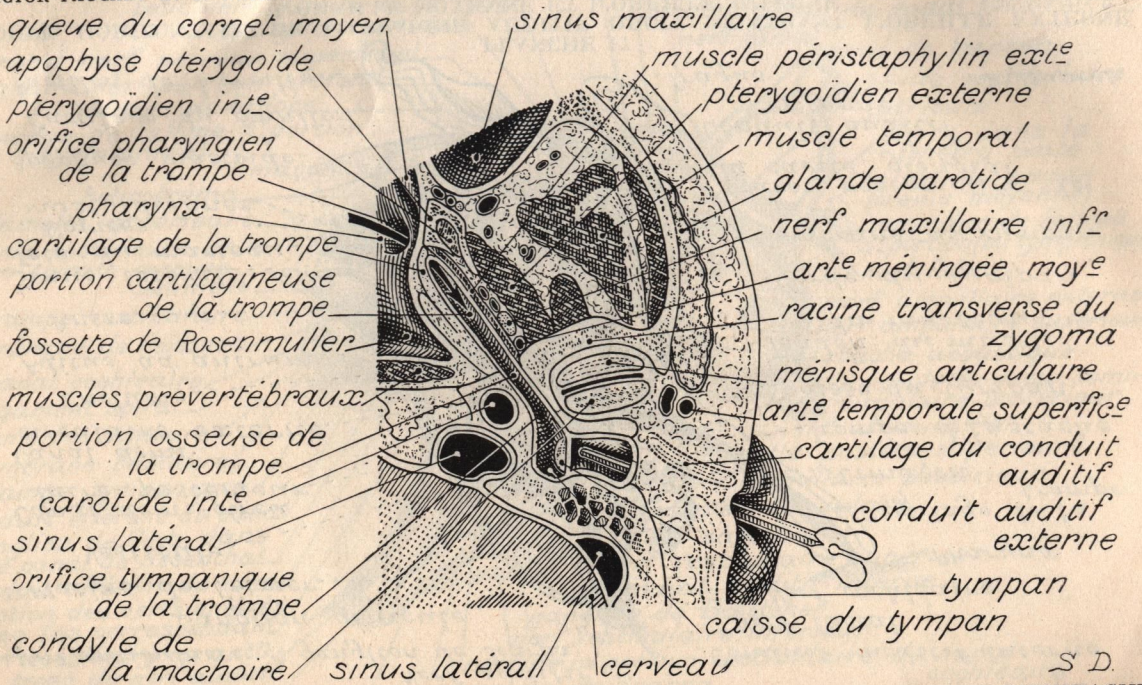

PLANCHE 16. — COUPE TRANSVERSALE DU CRANE, SUIVANT L'AXE DE LA TROMPE D'EUSTACHE

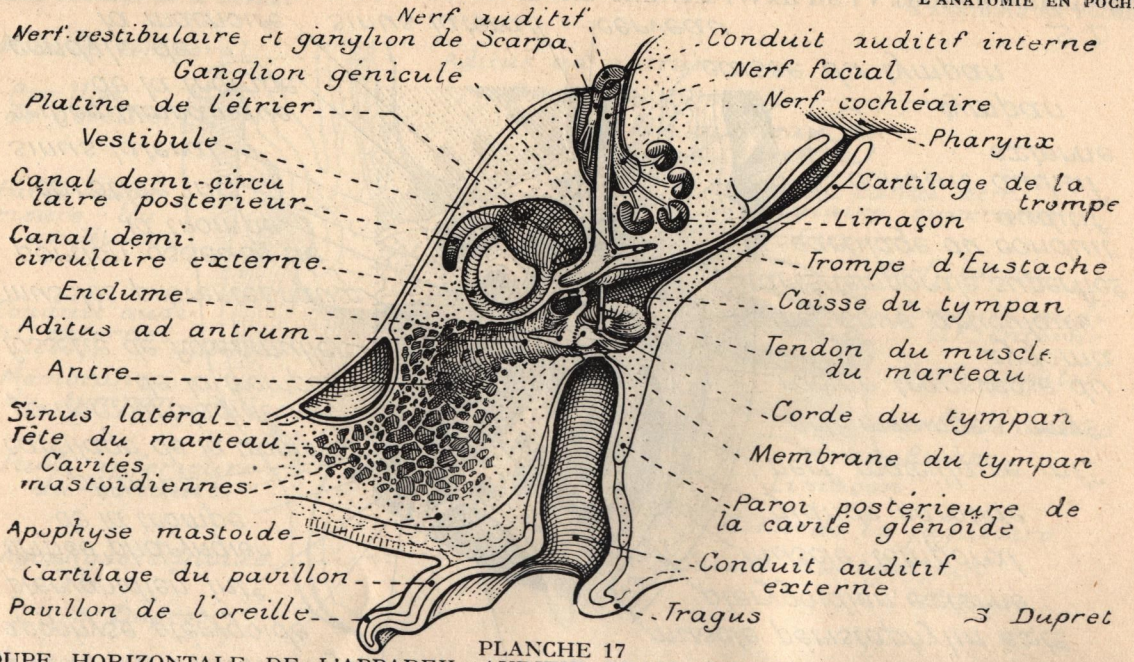

PLANCHE 17

COUPE HORIZONTALE DE L'APPAREIL AUDITIF DROIT, MONTRANT L'OREILLE EXTERNE, L'OREILLE MOYENNE ET L'OREILLE INTERNE

G. Doin et Cie, Éditeurs, Paris.

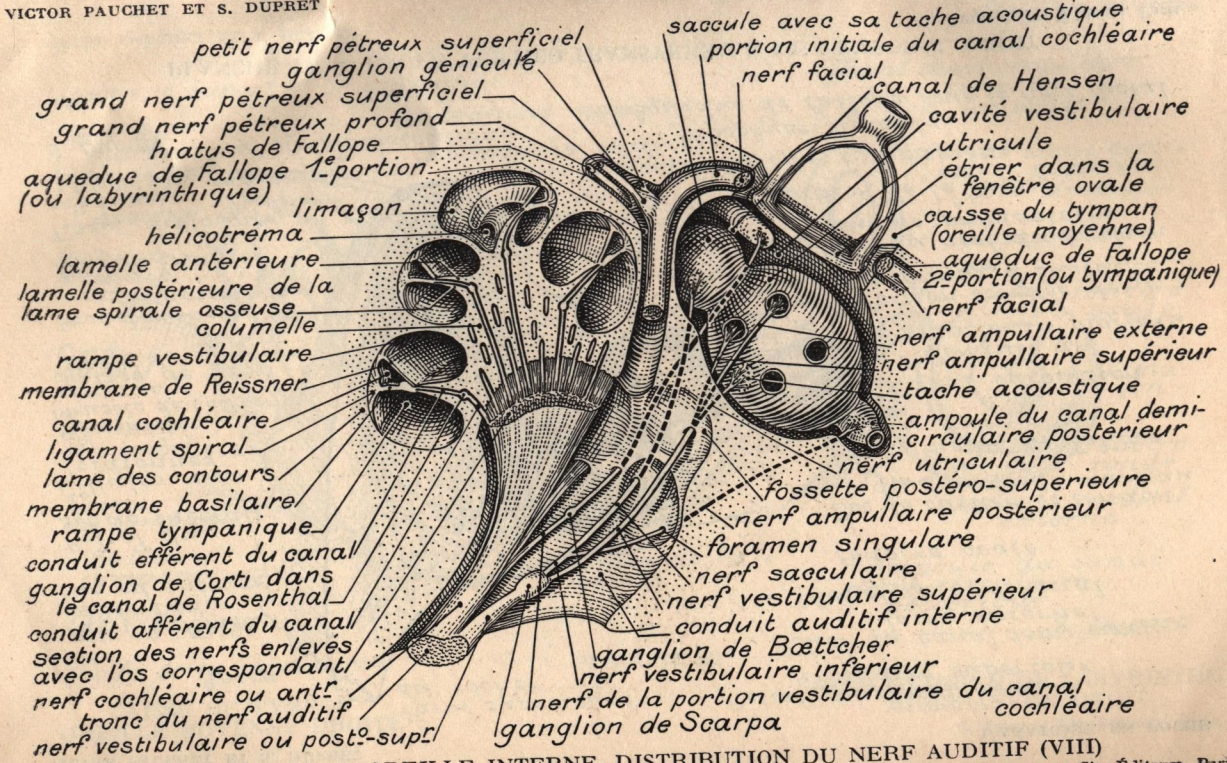

PLANCHE 18. — OREILLE INTERNE, DISTRIBUTION DU NERF AUDITIF (VIII)
(d'après TESTUT, modifié)

G. DOIN et Cie, Éditeurs, Paris.

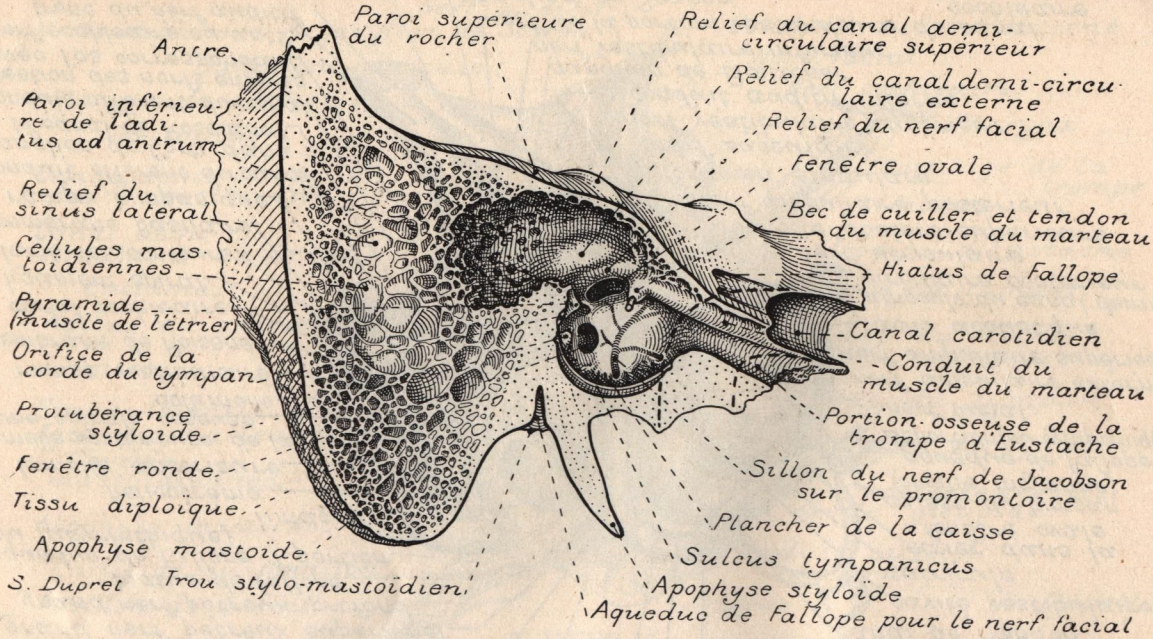

PLANCHE 19. — COUPE VERTICO-TRANSVERSALE DU TEMPORAL DROIT

G. Doin et Cie, Éditeurs, Paris.

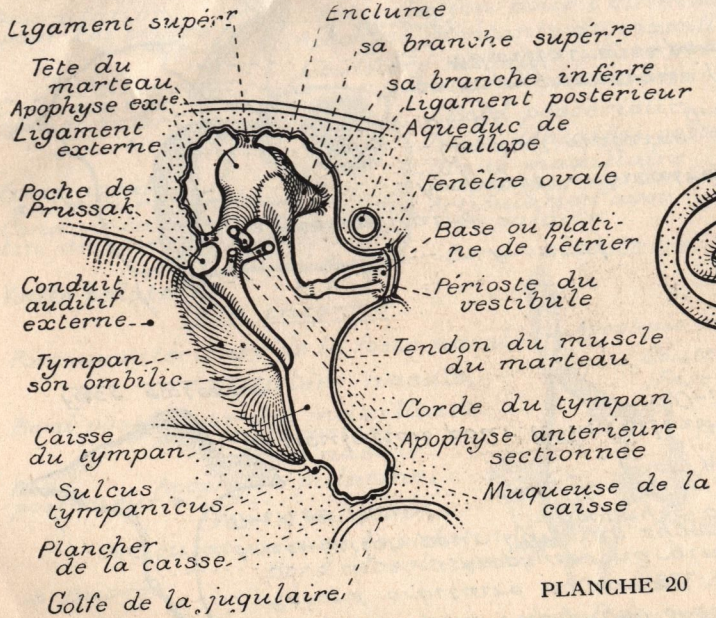

CAISSE DU TYMPAN
OREILLE MOYENNE DROITE

PLANCHE 20

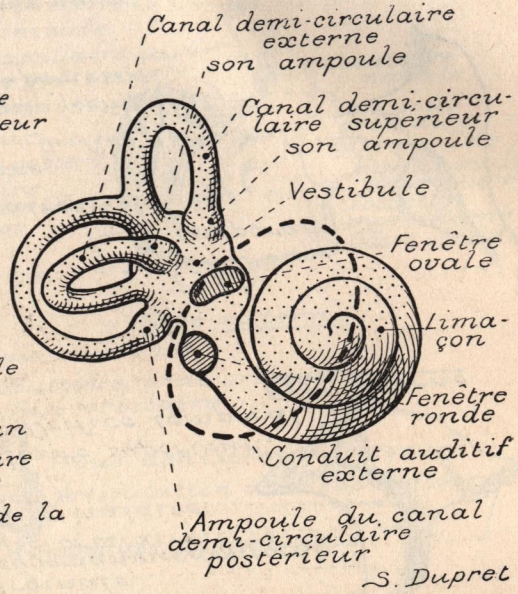

FACE EXTERNE DU LABYRINTHE
MEMBRANEUX DROIT

G. Doin et Cie, Éditeurs, Paris.

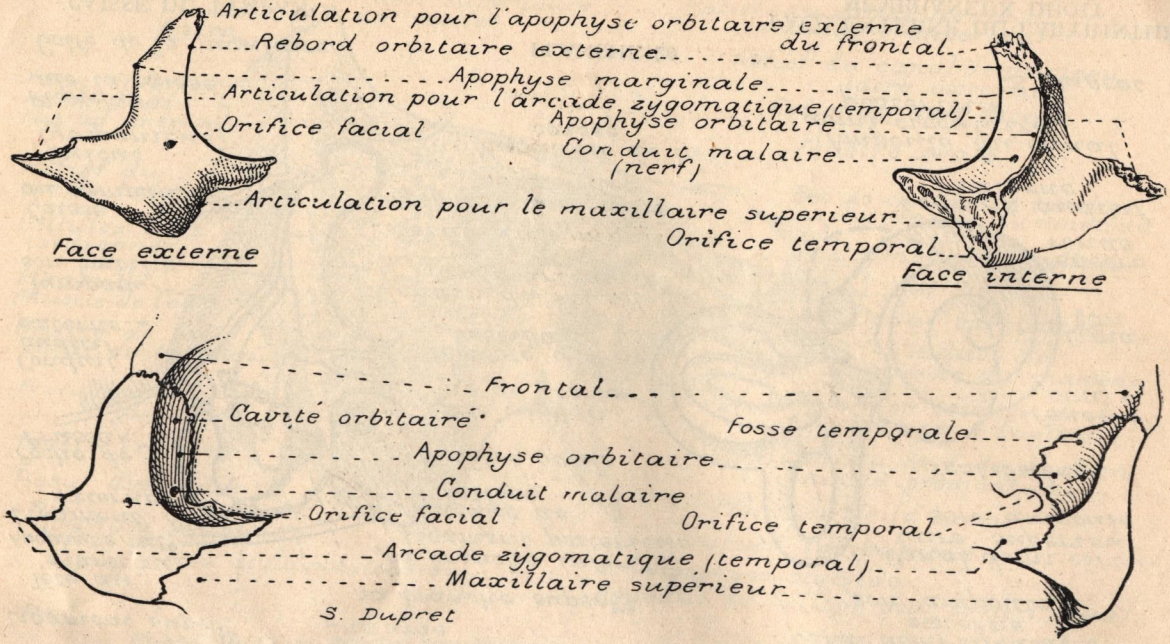

PLANCHE 21. — MALAIRE DROIT

G. DOIN et Cie, Éditeurs, Paris.

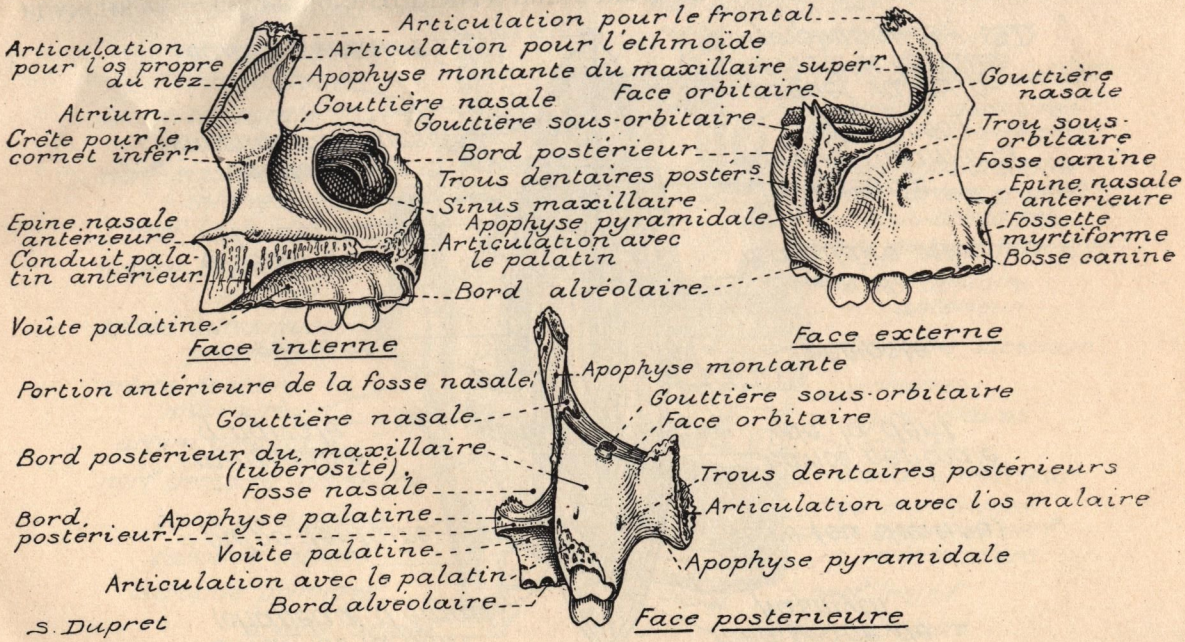

PLANCHE 22. — MAXILLAIRE SUPÉRIEUR DROIT

G. Doin et Cie, Éditeurs, Paris.

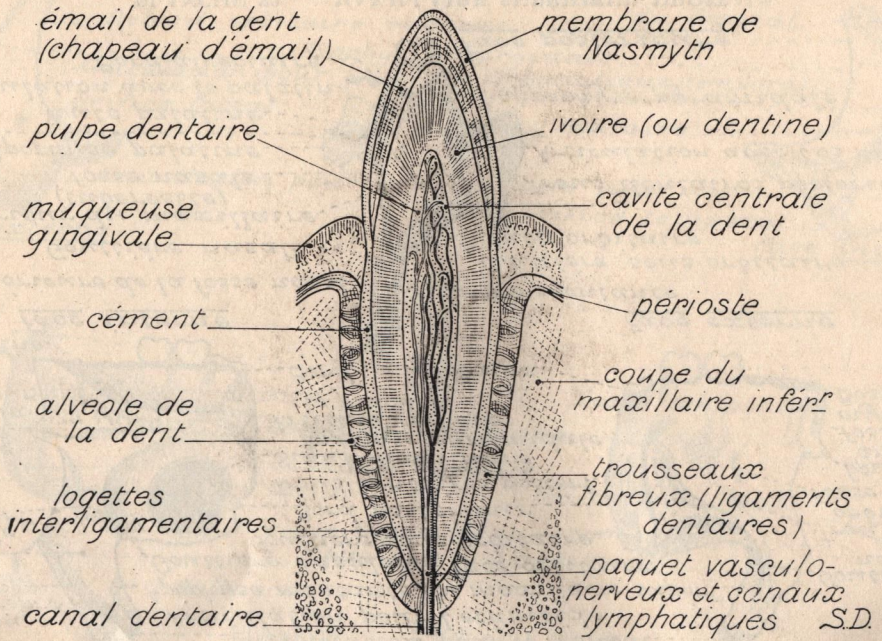

PLANCHE 23. — COUPE LONGITUDINALE D'UNE DENT DE LA MACHOIRE INFÉRIEURE, AVEC SON ALVÉOLE

G. Doin et Cie, Éditeurs, Paris.

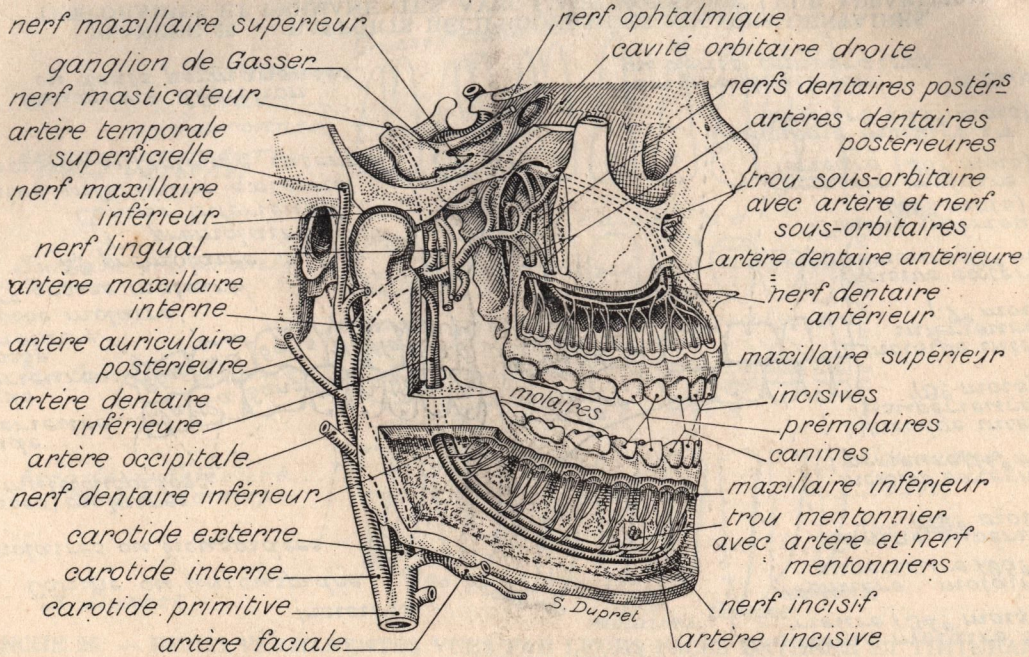

PLANCHE 24. — ARTÈRES ET NERFS DES DENTS

G. Doin et Cie, Éditeurs, Paris.

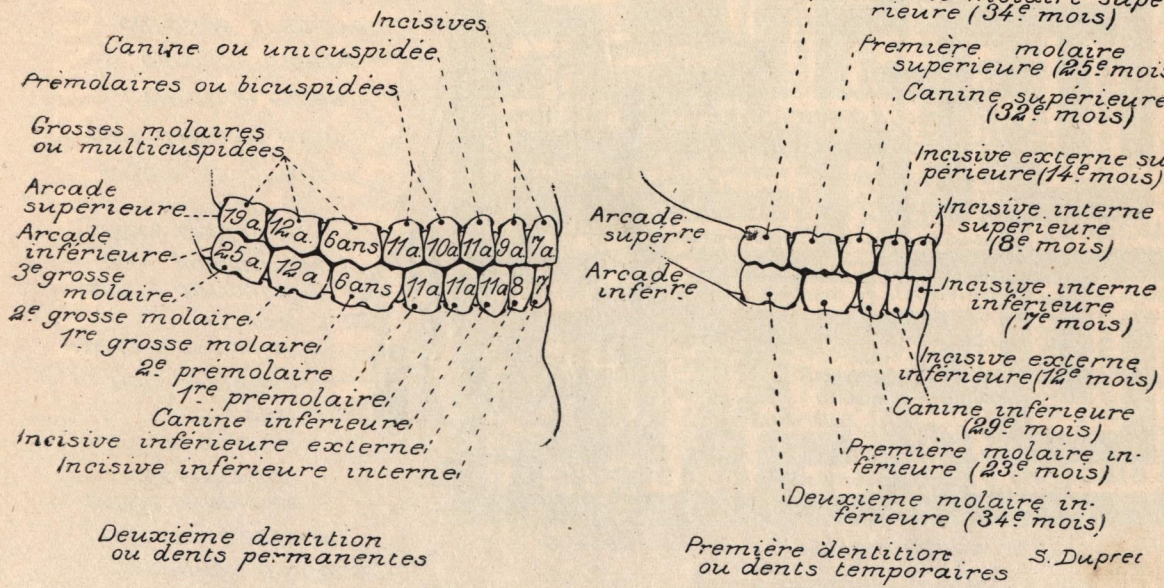

PLANCHE 25. — RAPPORTS RÉCIPROQUES DES ARCADES DENTAIRES, TEMPORAIRES ET PERMANENTES, AVEC L'AGE MOYEN DE LEUR APPARITION

G. Doin et Cie, Éditeurs, Paris.

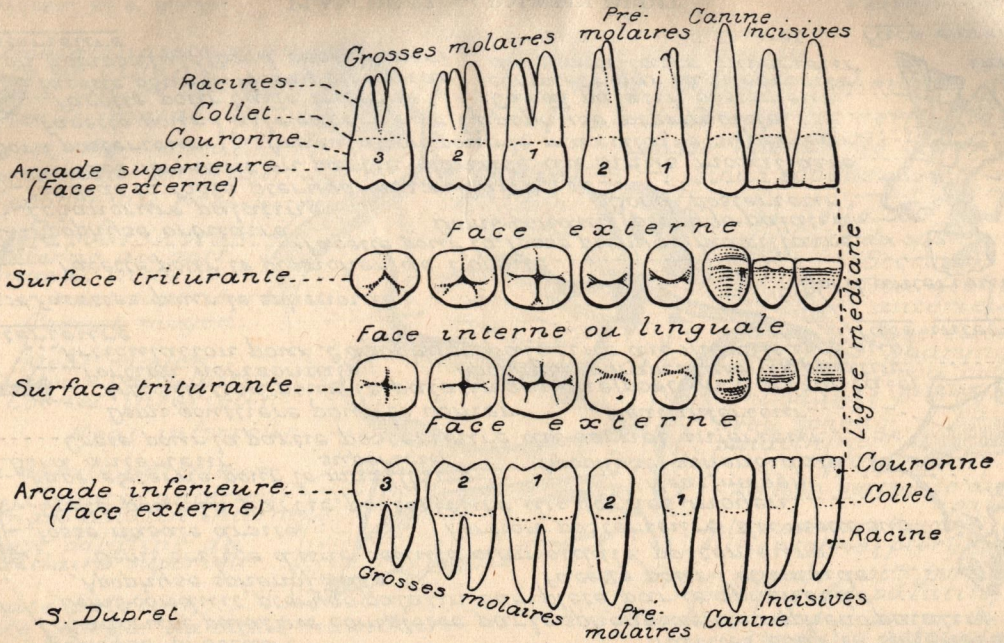

PLANCHE 26. — DENTS PERMANENTES VUES PAR LEURS FACES EXTERNE ET TRITURANTE
(côté droit)

G. Doin et Cie, Éditeurs, Paris.

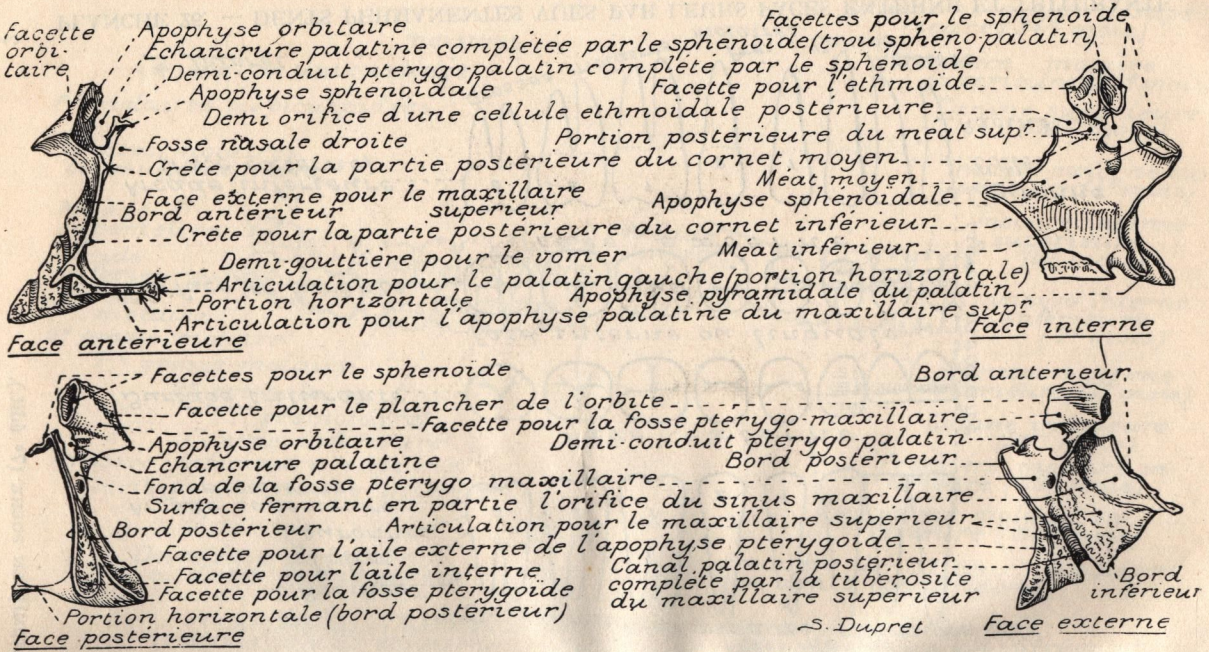

PLANCHE 27. — PALATIN DROIT

G. Doin et Cie, Éditeurs, Paris.

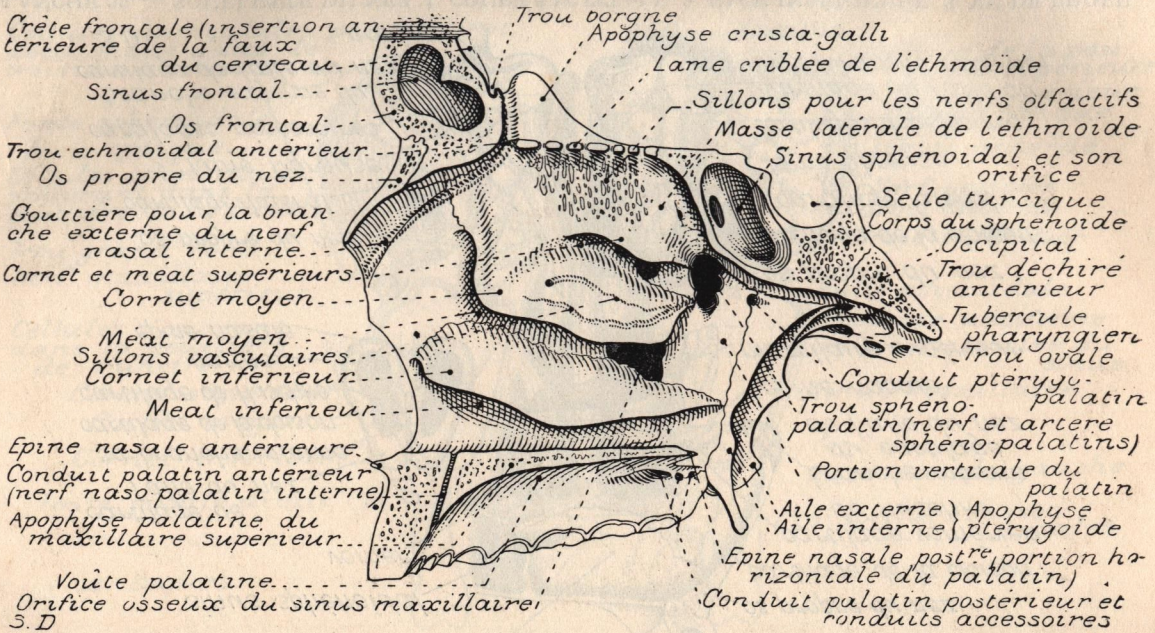

PLANCHE 28. — SQUELETTE DE LA FOSSE NASALE DROITE, PAROI EXTERNE

G. Doin et Cie, Éditeurs, Paris.

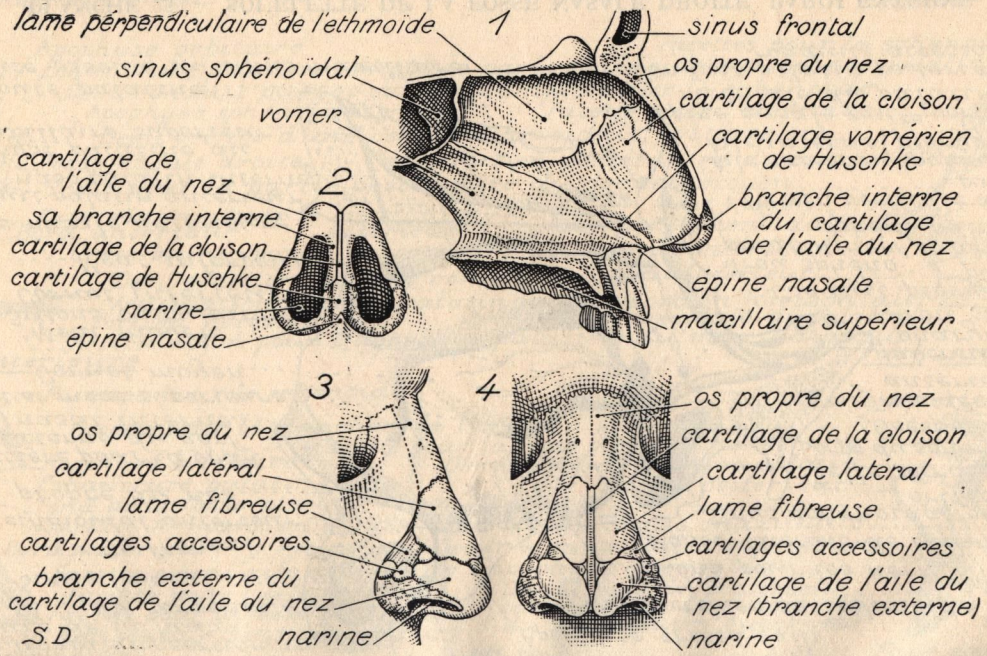

PLANCHE 29. — SQUELETTE DU NEZ. 1, COUPE SAGITTALE. 2, FACE INFÉRIEURE. 3, VU DE PROFIL. 4, VU DE FACE.

G. DOIN et Cie, Éditeurs, Paris.

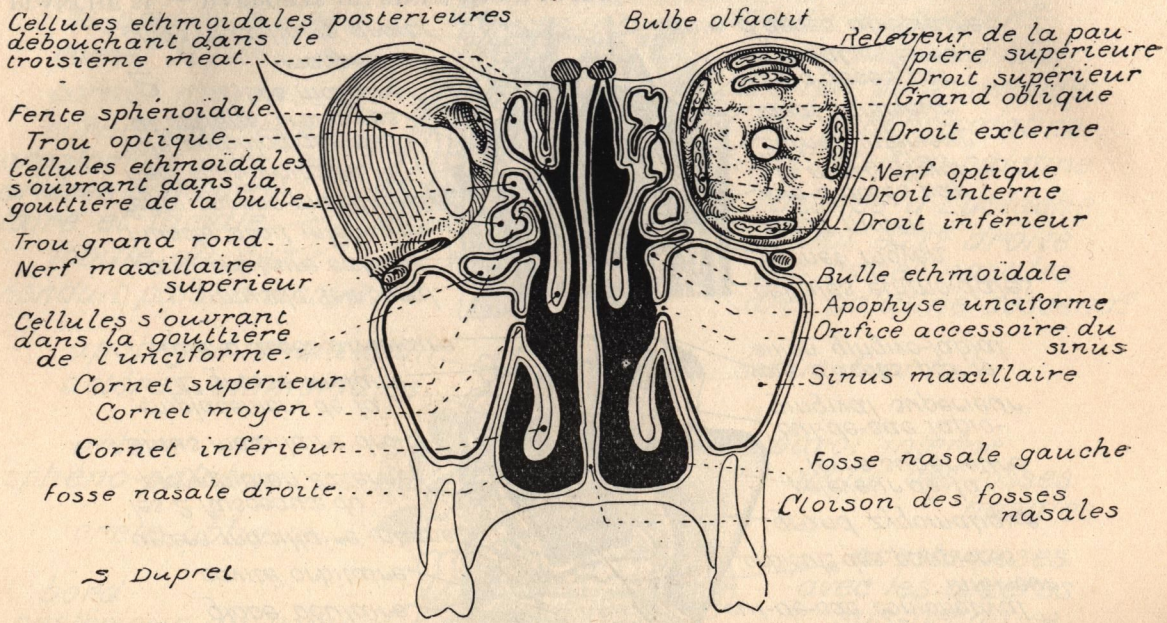

PLANCHE 30. — COUPE FRONTALE PAR LES FOSSES NASALES, RAPPORTS AVEC L'ORBITE, LES CELLULES ETHMOÏDALES ET LES SINUS MAXILLAIRES

G. Doin et Cie, Éditeurs, Paris.

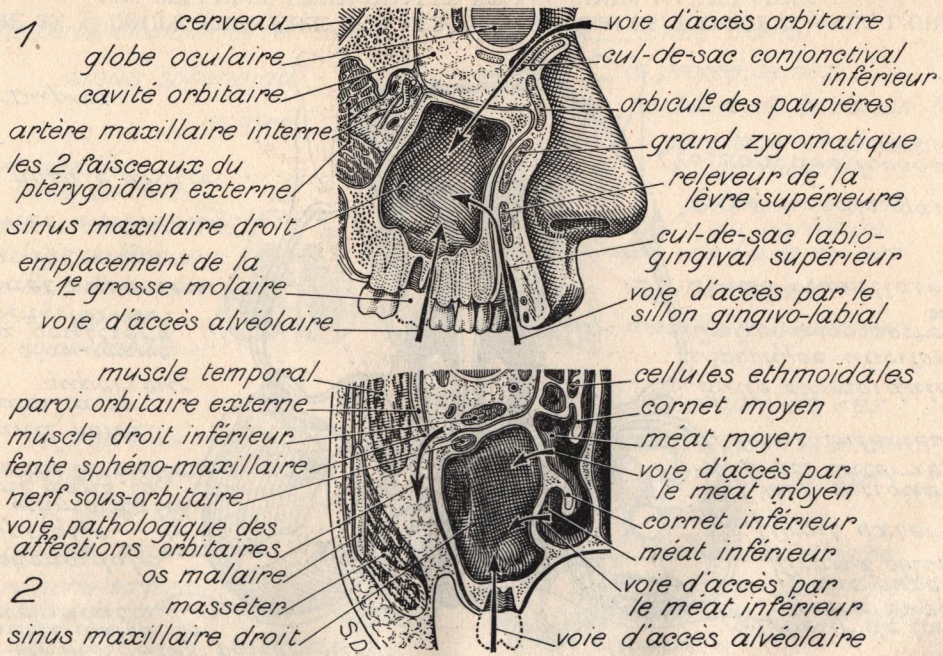

PLANCHE 31. — RAPPORTS DU SINUS MAXILLAIRE. 1, COUPE LATÉRO-SAGITTALE DROITE DE LA FACE. 2, COUPE FRONTALE DE LA FACE.

G. Doin et Cie, Éditeurs, Paris.

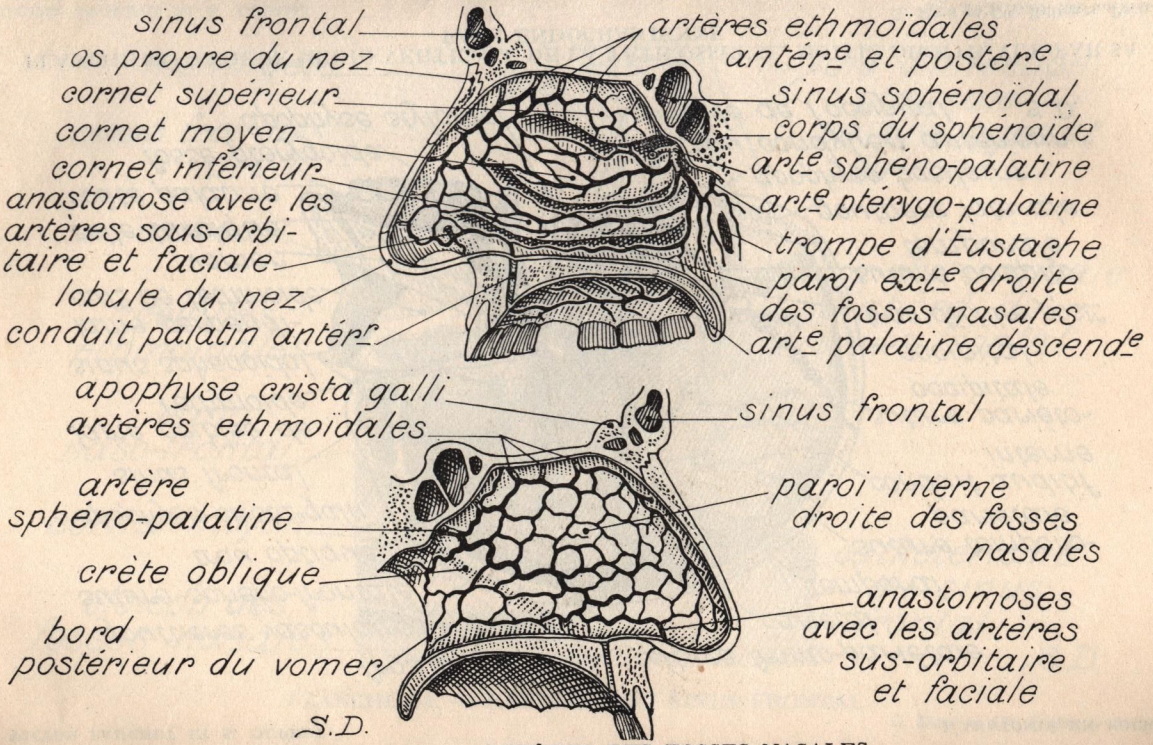

PLANCHE 32. — ARTÈRES DES FOSSES NASALES

G. Doin et Cie, Éditeurs, Paris.

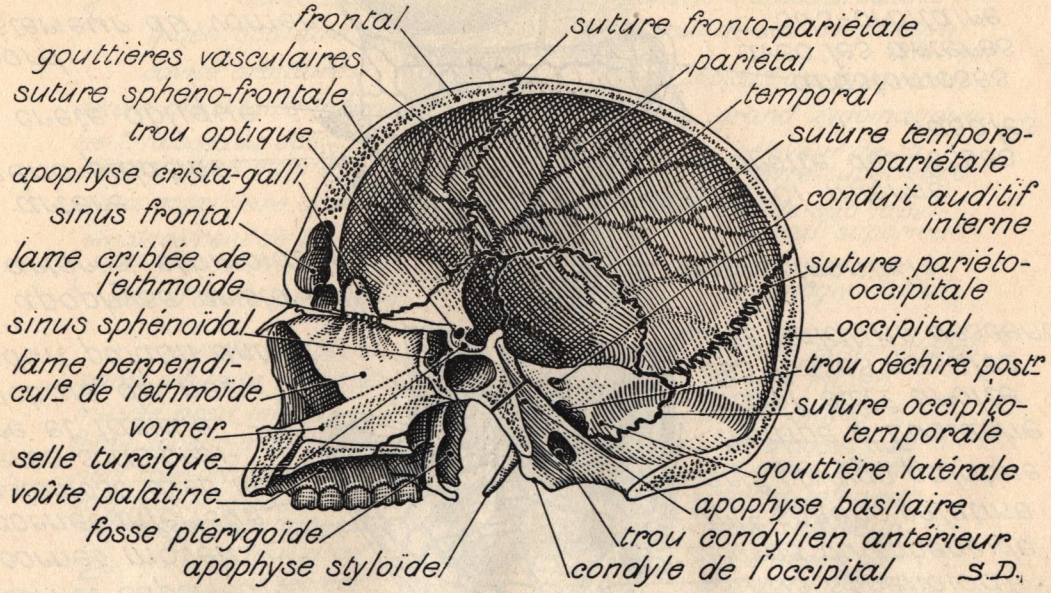

PLANCHE 33. — COUPE MÉDIO-VERTICALE DE LA TÊTE OSSEUSE, MOITIÉ DROITE, VUE PAR SA FACE ENDOCRANIENNE

G. Doin et Cie, Éditeurs, Paris.

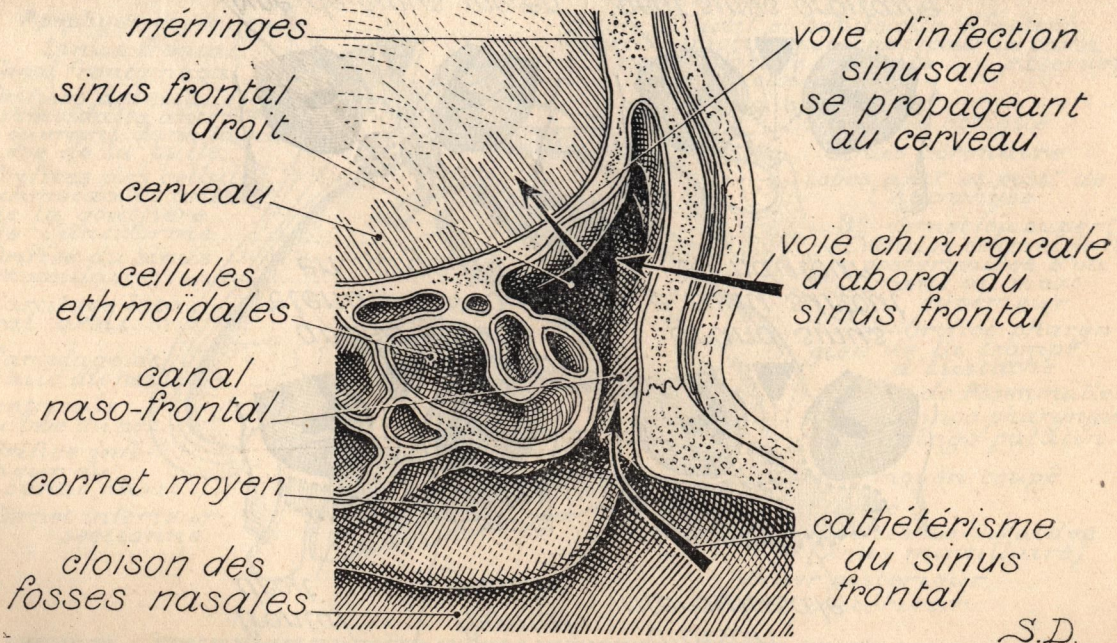

PLANCHE 34. — RAPPORTS DU SINUS FRONTAL

G. Doin et Cie, Éditeurs, Paris.

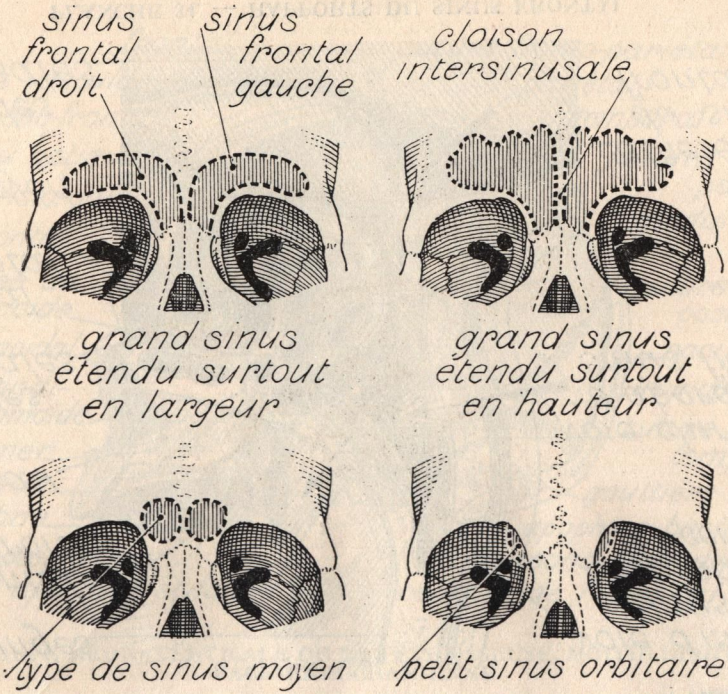

PLANCHE 35. — LES DIVERS TYPES DE SINUS FRONTAUX

G. Doin et Cie, Éditeurs, Paris.

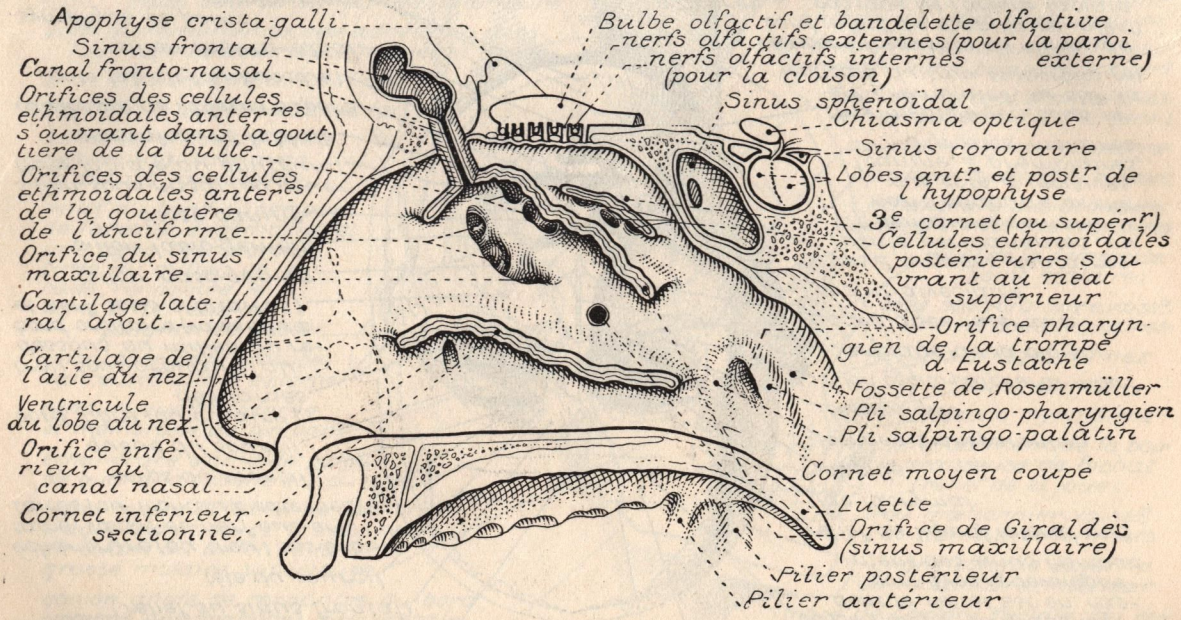

PLANCHE 36. — FOSSE NASALE DROITE AVEC SA MUQUEUSE, CORNETS COUPÉS POUR LAISSER VOIR LES ORIFICES SOUS-JACENTS

G. Doin et Cie, Éditeurs, Paris.

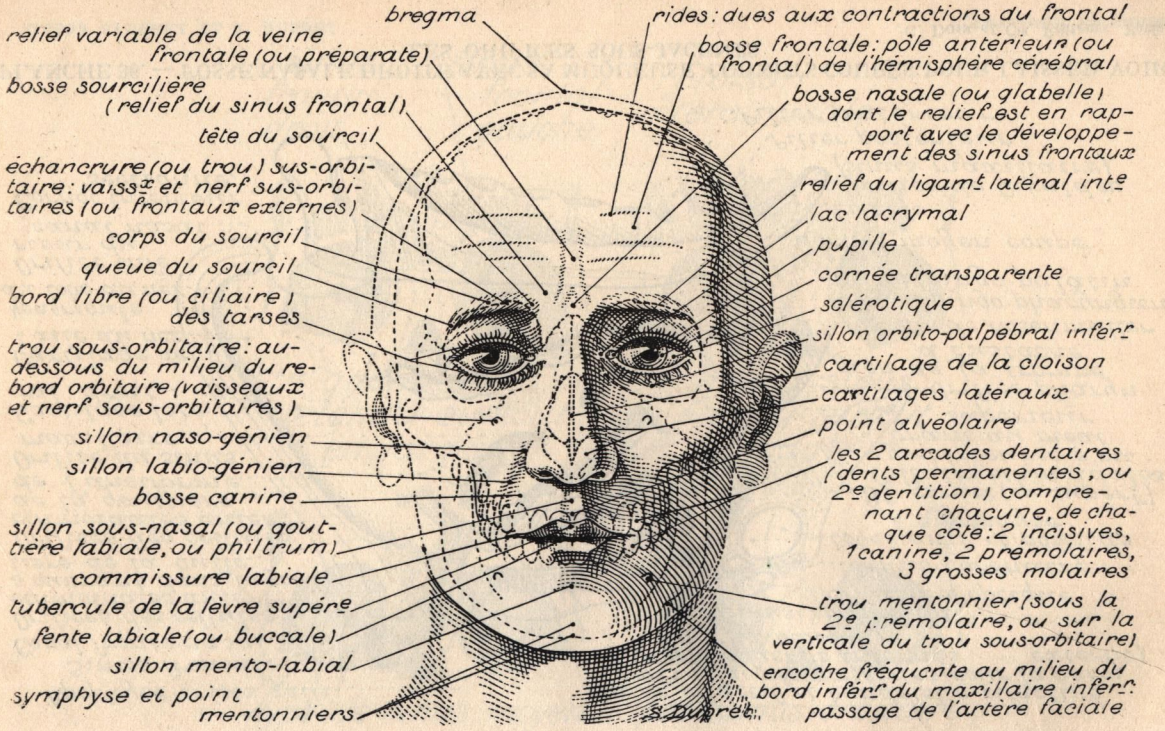

PLANCHE 37. — TÊTE, FACE ANTÉRIEURE, RAPPORTS CUTANÉS ET OSSEUX

G. DOIN et Cie, Éditeurs, Paris.

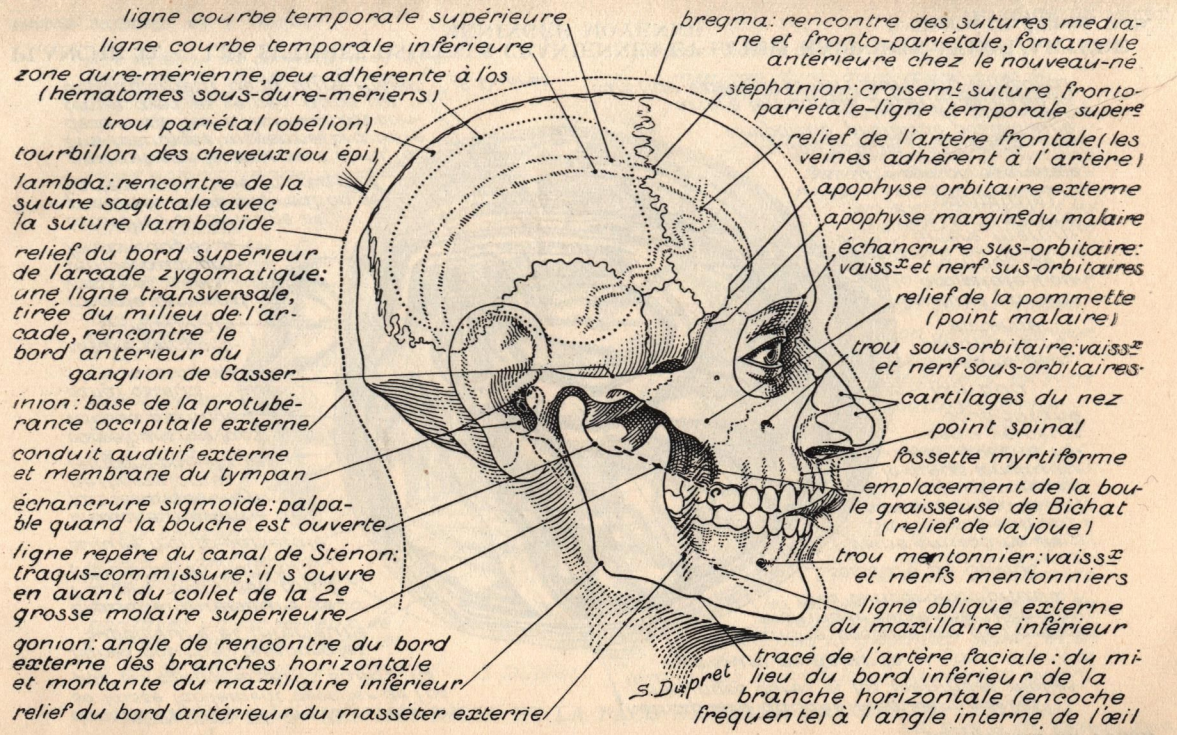

PLANCHE 38. — TÊTE, FACE LATÉRALE DROITE, RAPPORTS CUTANÉS ET OSSEUX

G. Doin et Cie, Éditeurs, Paris.

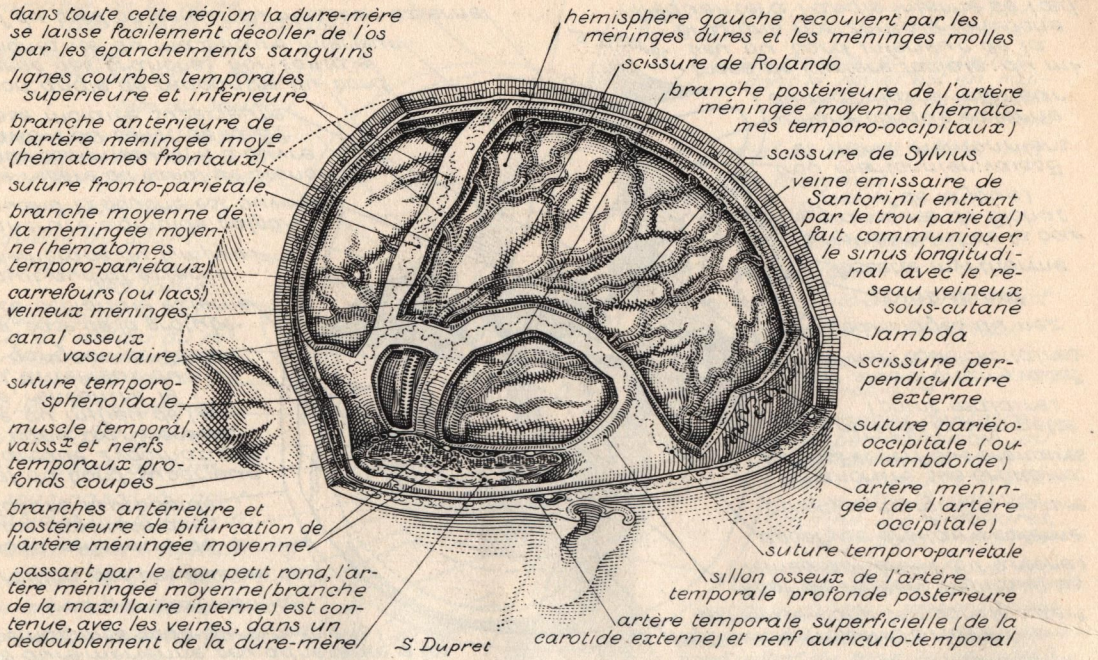

PLANCHE 39. — LES SUTURES OSSEUSES CRANIENNES ET LEURS RAPPORTS AVEC L'ARTÈRE MÉNINGÉE MOYENNE

G. Doin et Cie, Éditeurs, Paris.

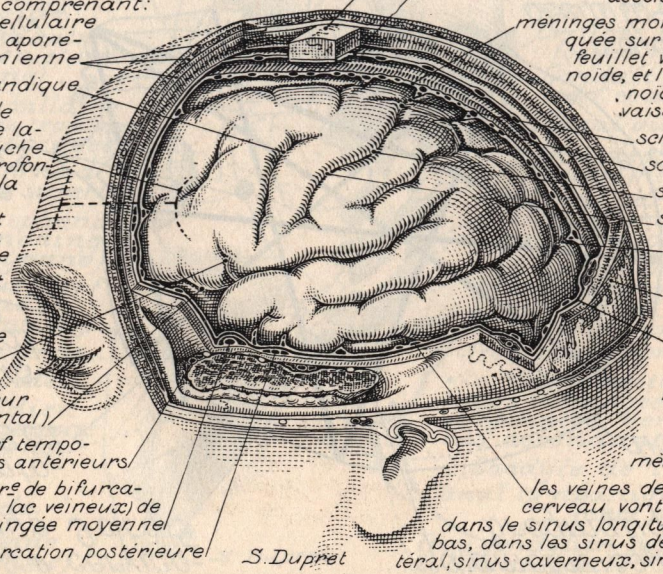

PLANCHE 40. — LES MÉNINGES ET LA FACE EXTERNE GAUCHE DU CERVEAU

G. Doin et Cie, Éditeurs, Paris.

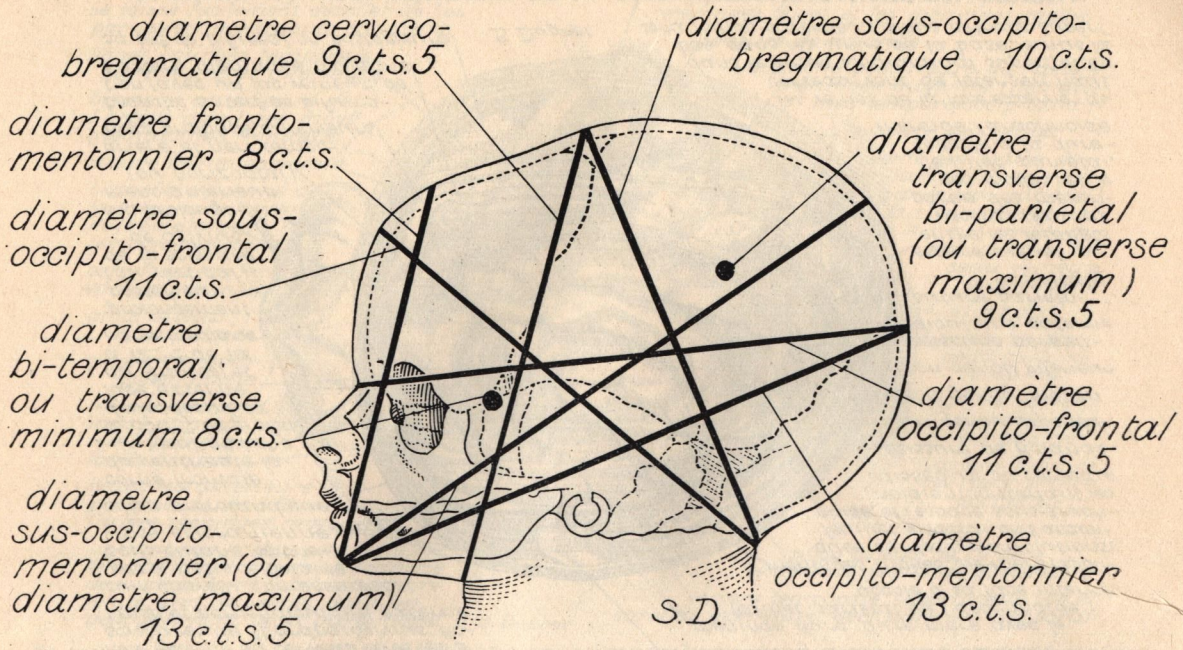

PLANCHE 41. — DIAMÈTRES DE LA TÊTE FŒTALE

G. Doin et Cie, Éditeurs, Paris.

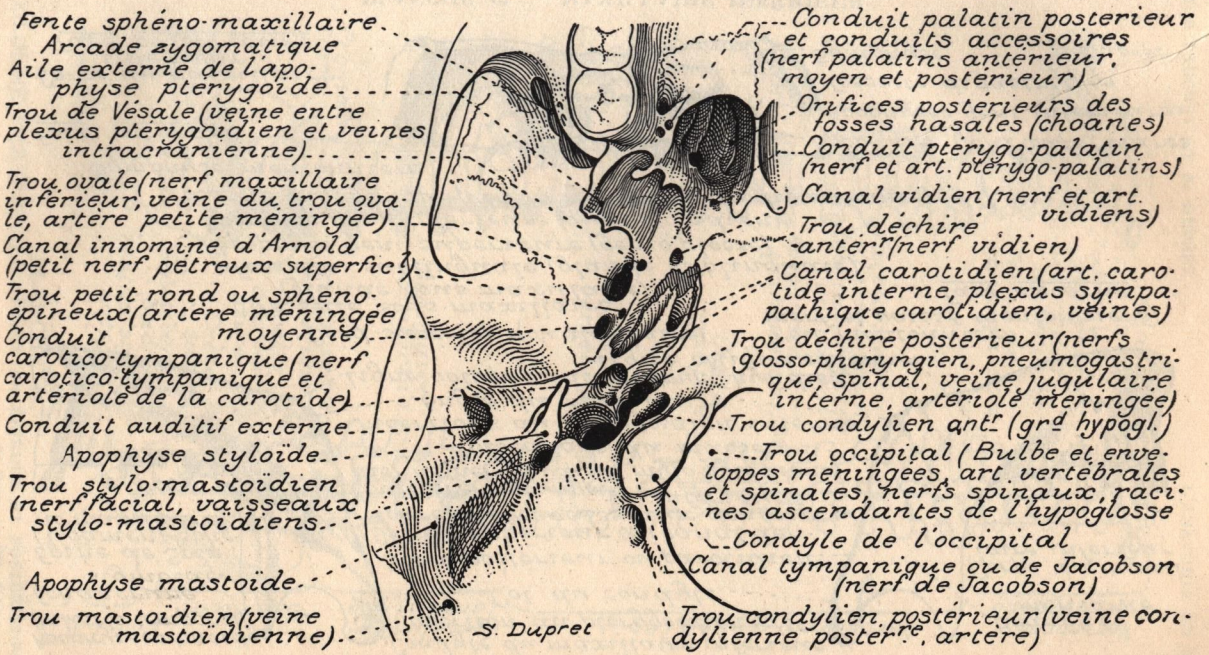

PLANCHE 42. — ORIFICES DE LA BASE DU CRANE, AVEC LES ORGANES QUI LES TRAVERSENT

G. Doin et Cie, Éditeurs, Paris.

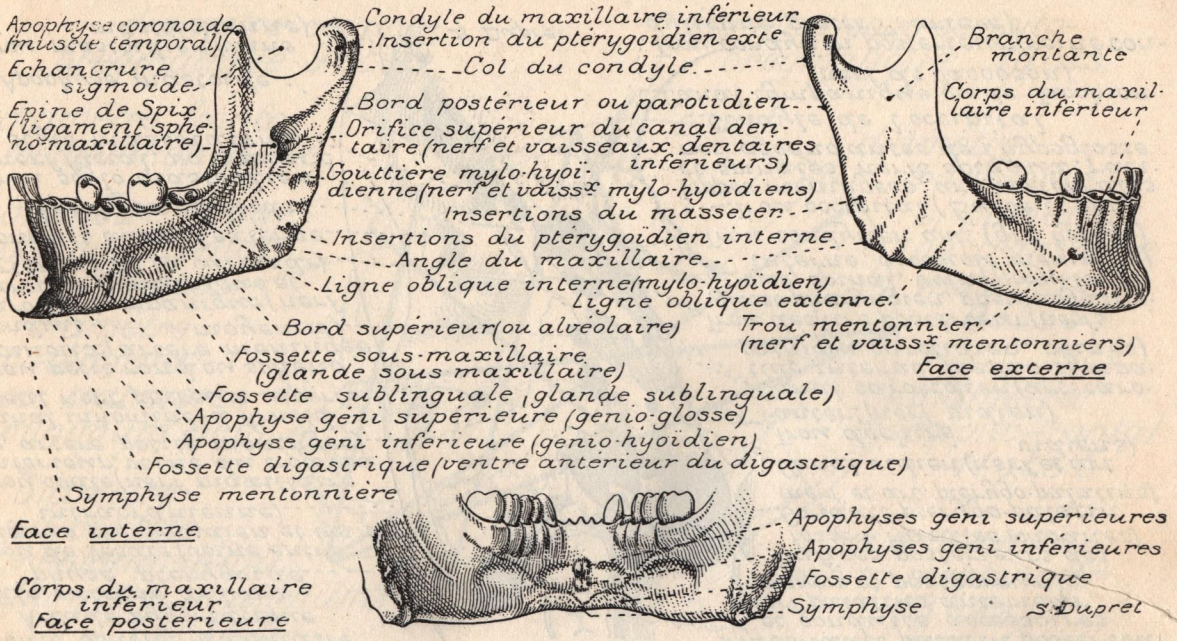

PLANCHE 43. — MAXILLAIRE INFÉRIEUR

G. Doin et Cie, Éditeurs, Paris.

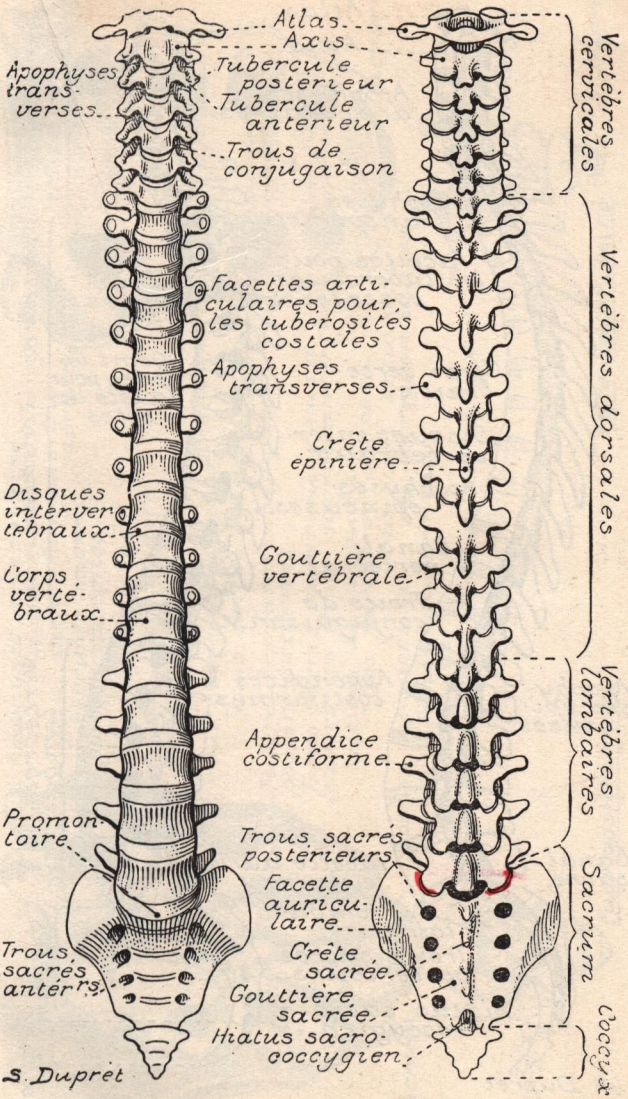

PLANCHE 44.

COLONNE VERTÉBRALE (FACES ANTÉRIEURE ET POSTÉRIEURE)

G. DOIN et Cie, Éditeurs, Paris

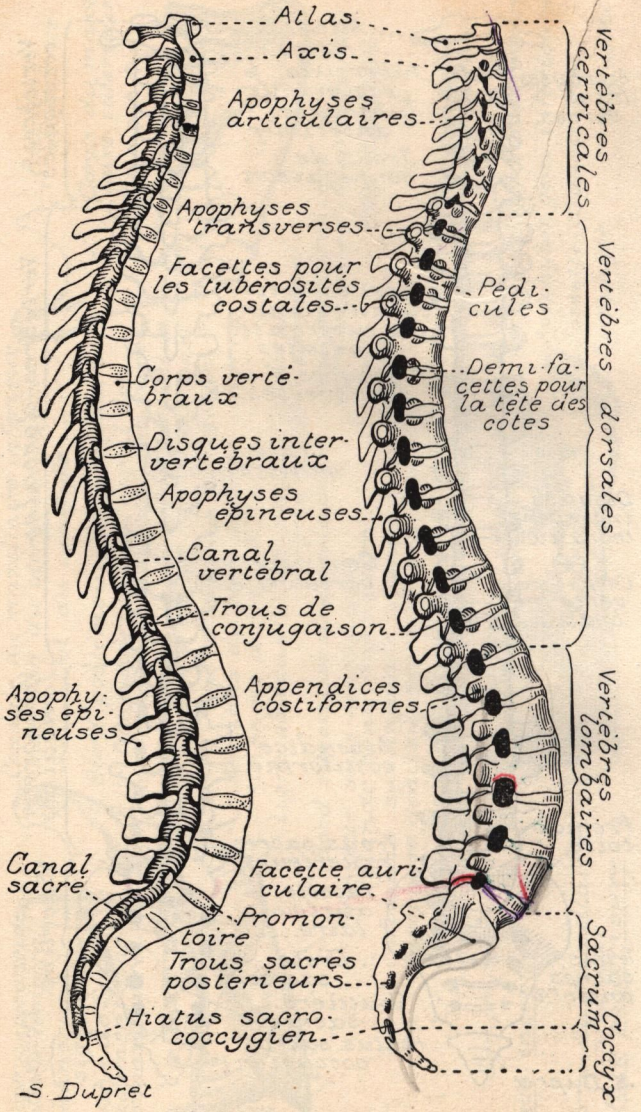

PLANCHE 45

COLONNE VERTÉBRALE (COUPE ET FACE LATÉRALE)

G. DOIN et Cie Éditeurs Paris.

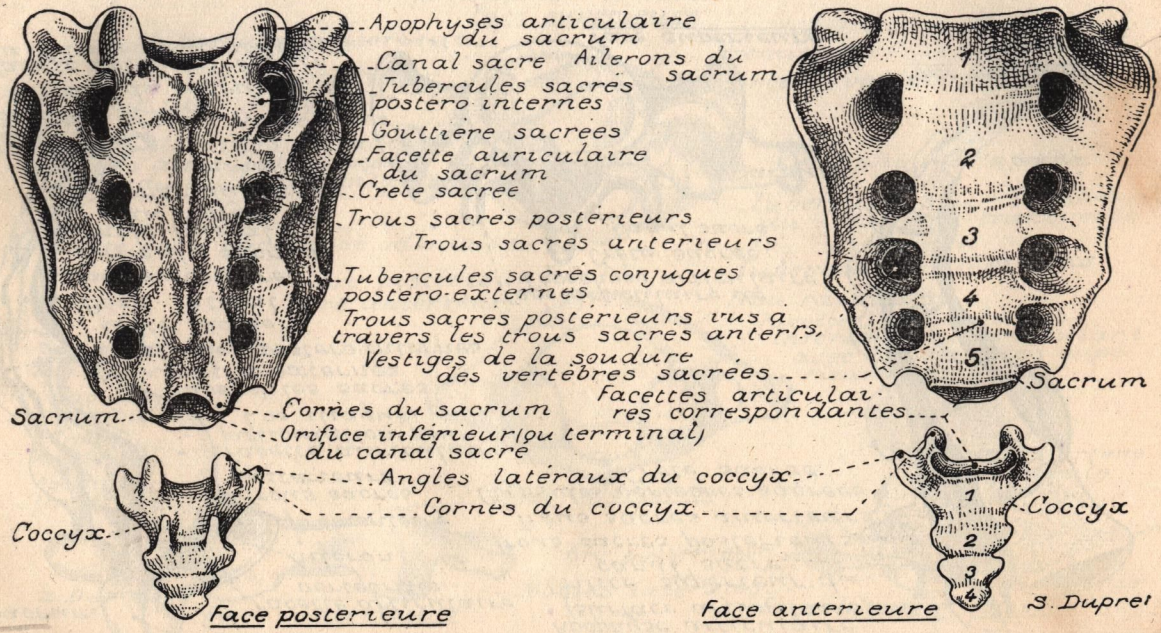

PLANCHE 46. — SACRUM

G. Doin et Cie, Éditeurs, Paris.

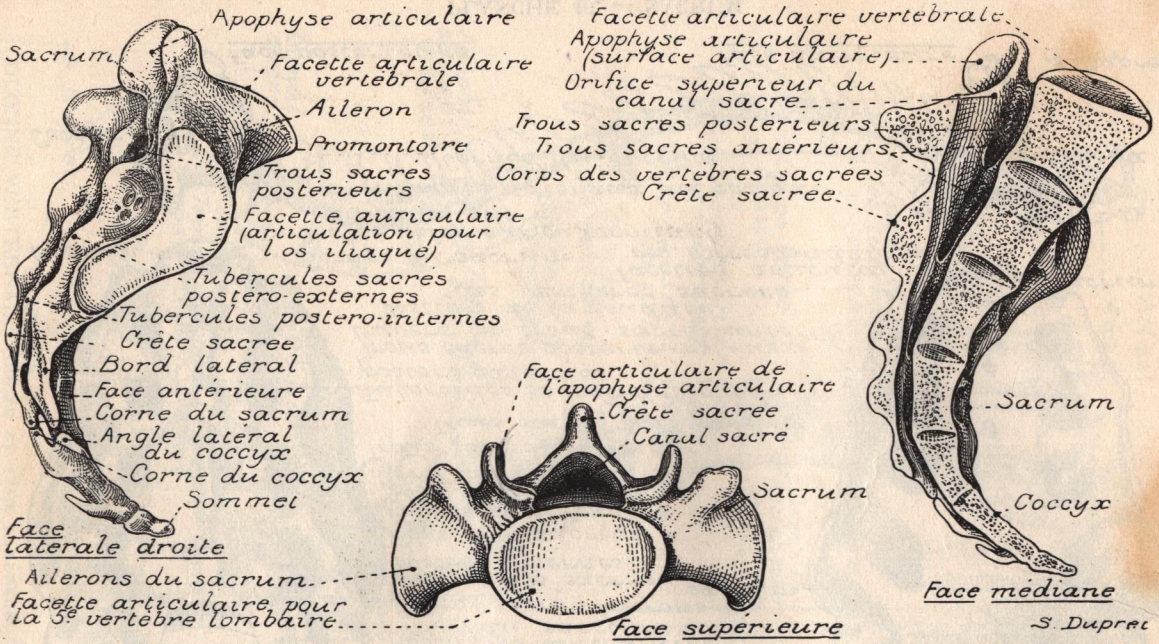

PLANCHE 47. — SACRUM

G. Doin et Cie, Éditeurs, Paris.

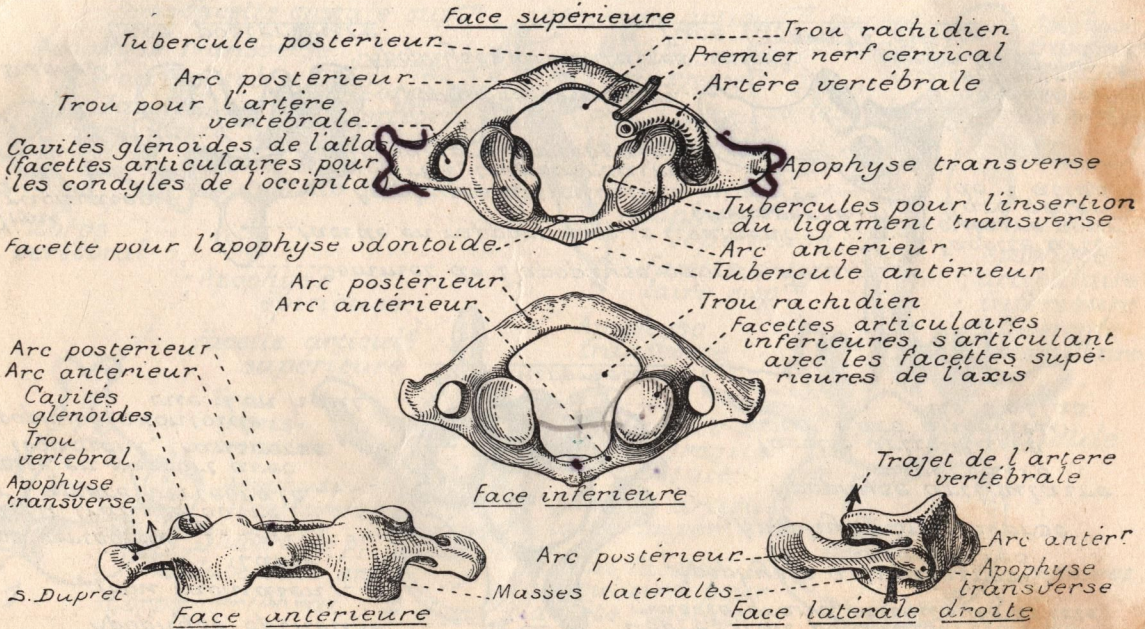

PLANCHE 48. — VERTÈBRE ATLAS

G. Doin et Cie, Éditeurs, Paris.

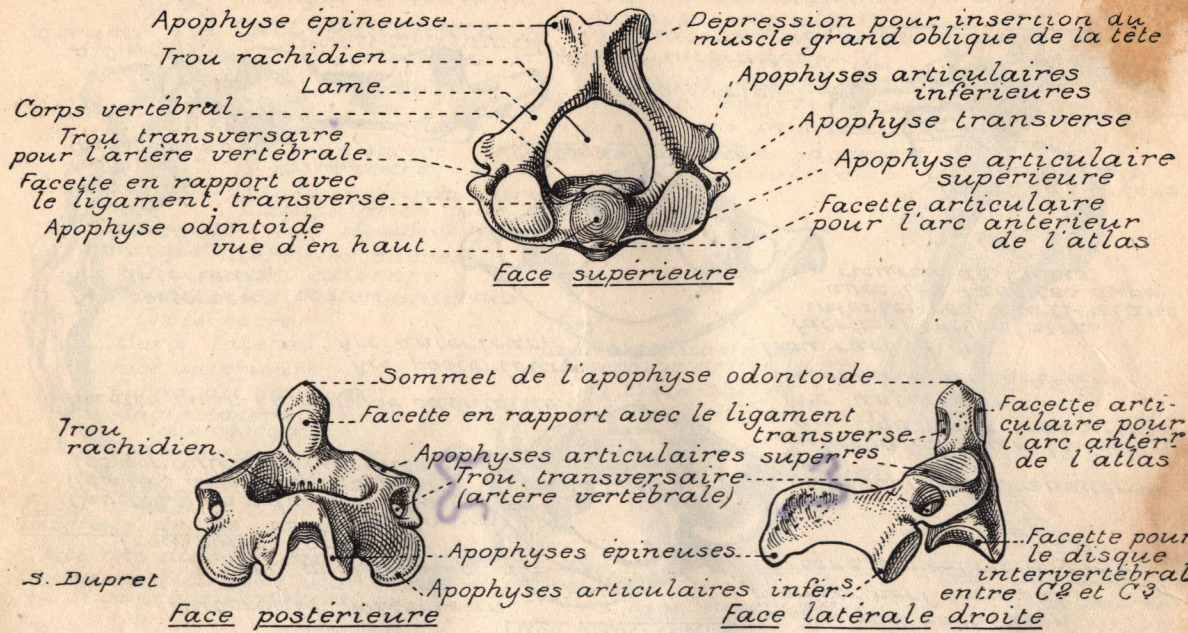

PLANCHE 49. — VERTÈBRE AXIS

G. Doin et Cie, Éditeurs, Paris.

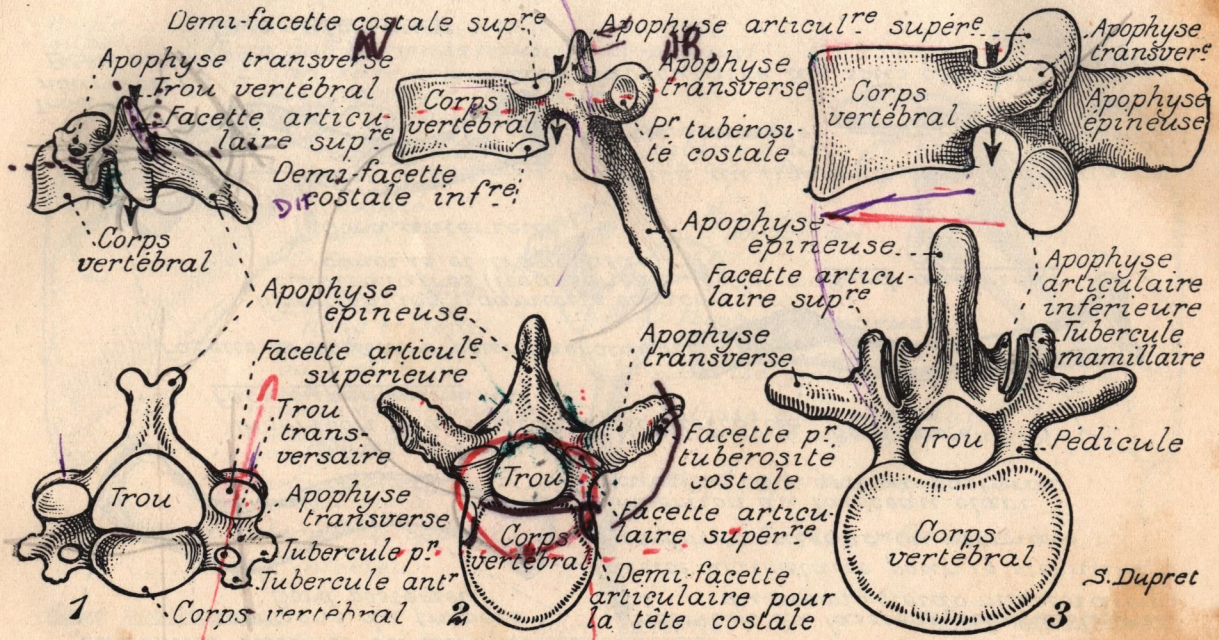

PLANCHE 50. — VERTÈBRES CERVICALE, DORSALE, LOMBAIRE

G. Doin et Cie, Éditeurs, Paris.

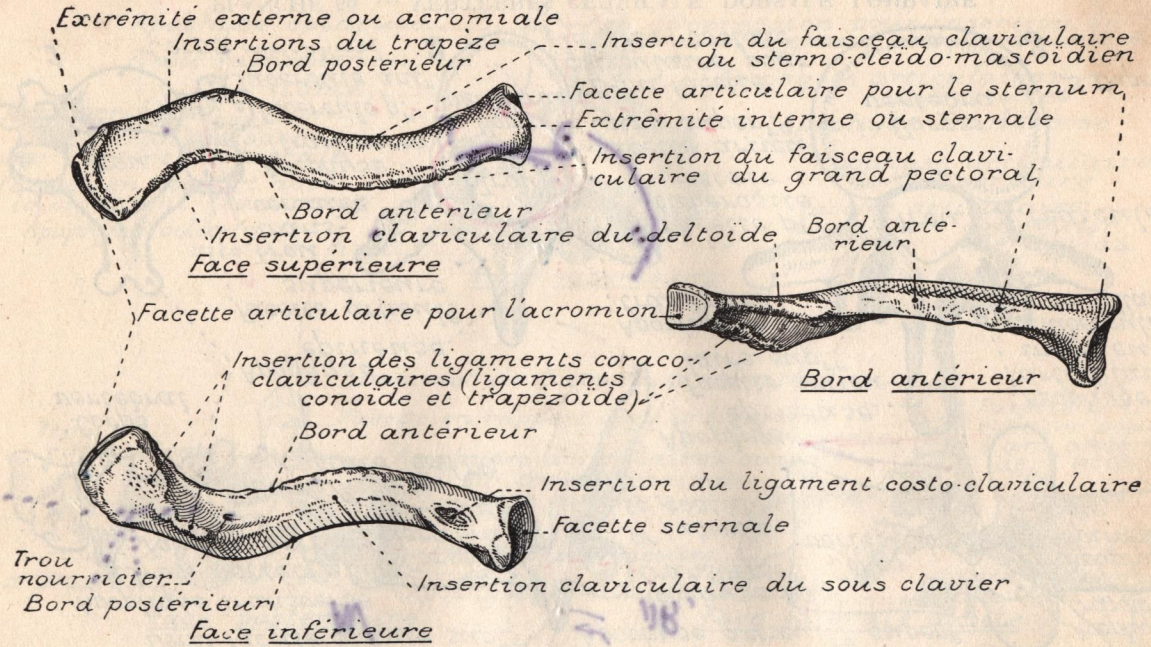

PLANCHE 51. — CLAVICULE

G. Doin et Cie, Éditeurs, Paris.

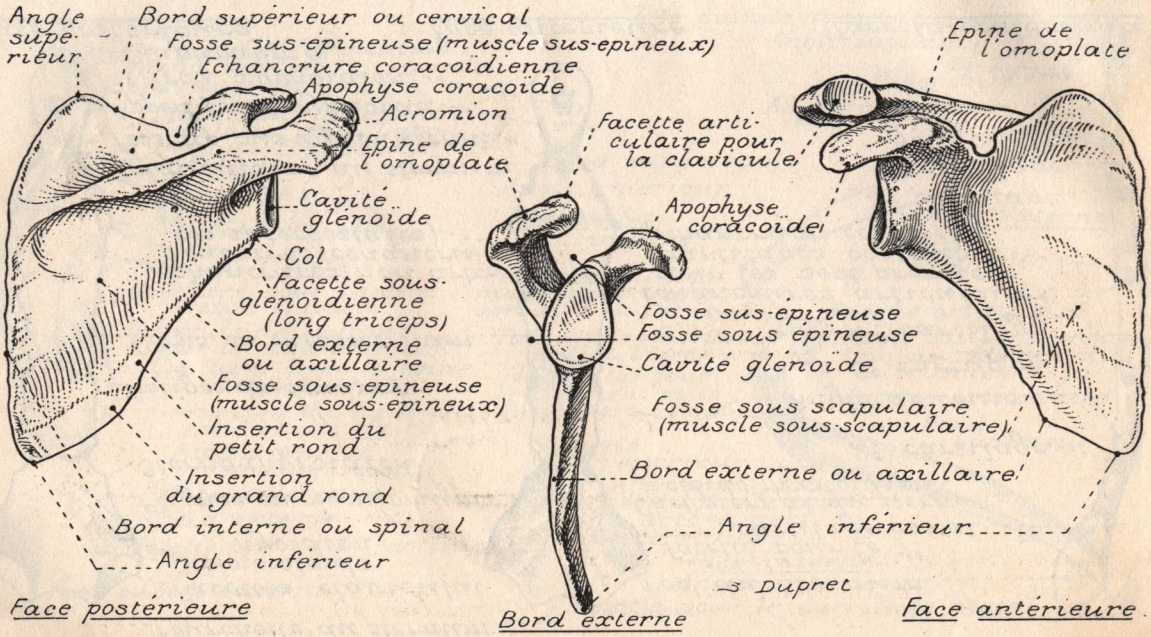

PLANCHE 52. — OMOPLATE

G. Doin et Cie, Éditeurs, Paris.

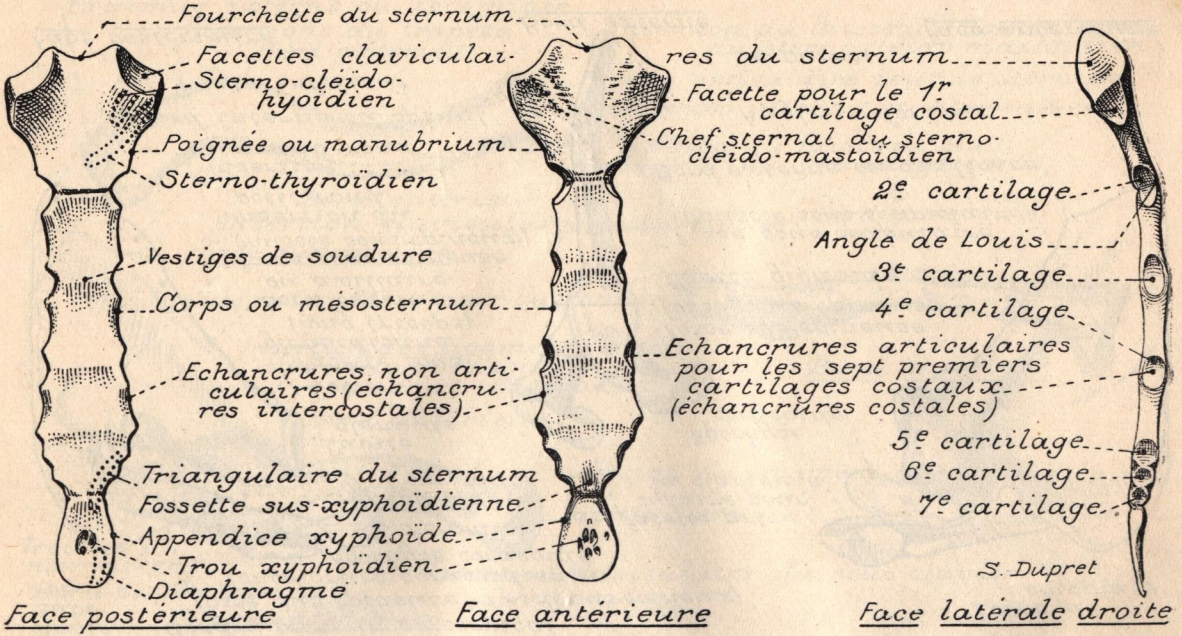

PLANCHE 53. — STERNUM

G. Doin et Cie, Éditeurs, Paris.

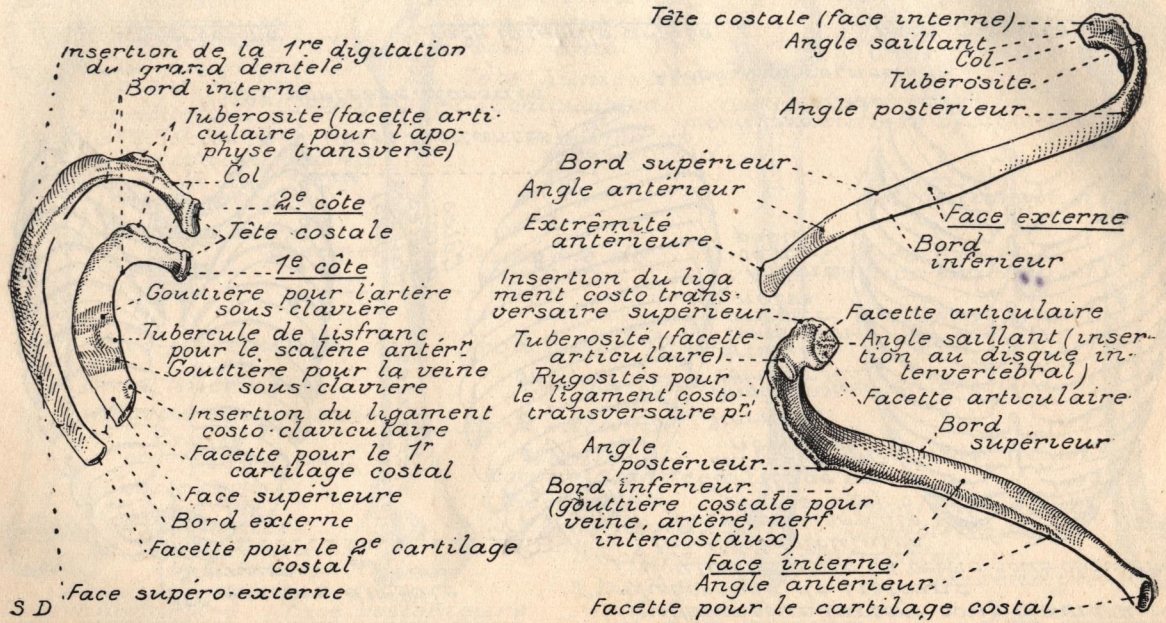

PLANCHE 54. — DÉTAILS DES COTES (1re CÔTE, 2e CÔTE, 6e CÔTE)

G. DOIN et Cie, Éditeurs, Paris.

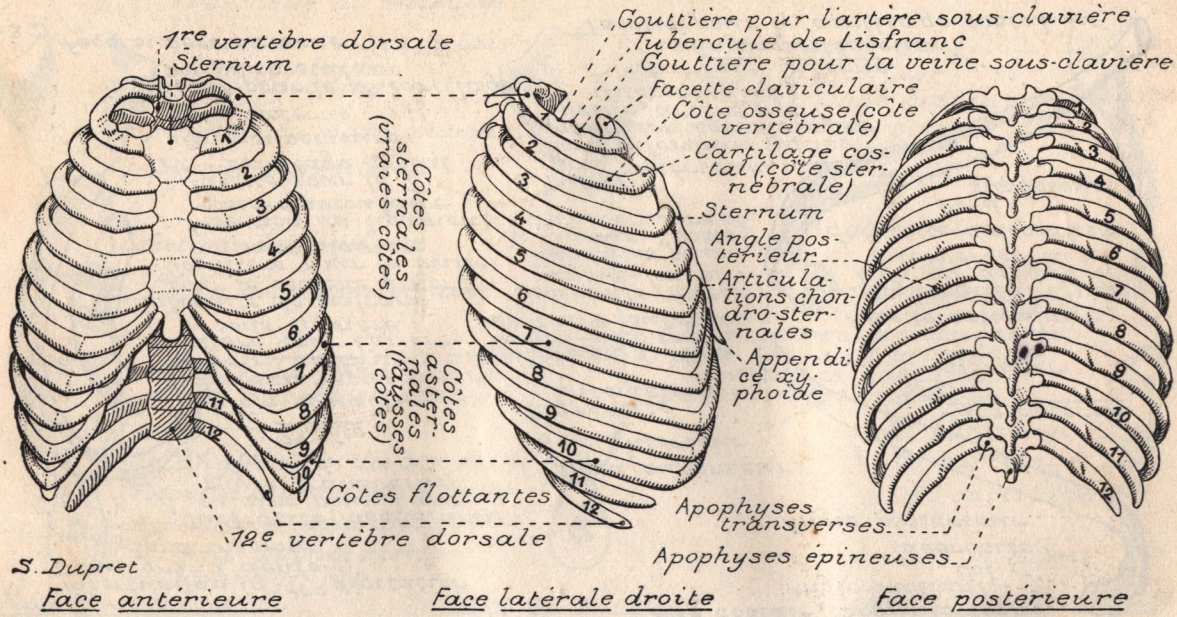

PLANCHE 55. — CAGE THORACIQUE

G. Doin et Cie, Éditeurs, Paris.

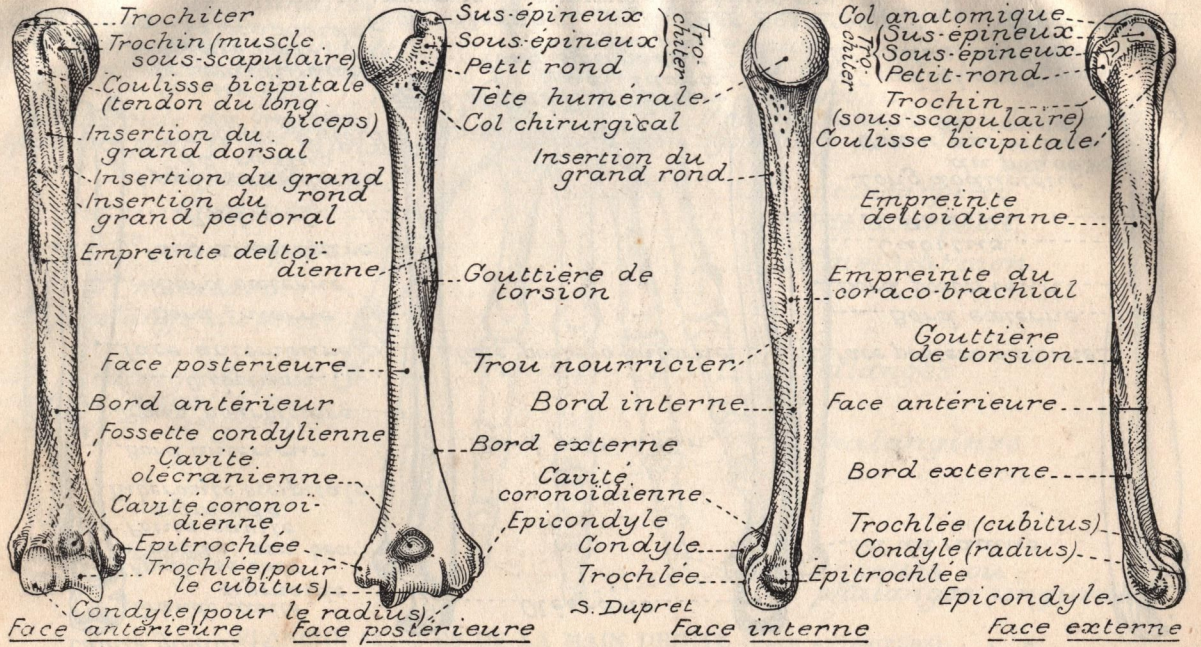

PLANCHE 56. — HUMÉRUS DROIT

G. Doin et Cie, Éditeurs, Paris.

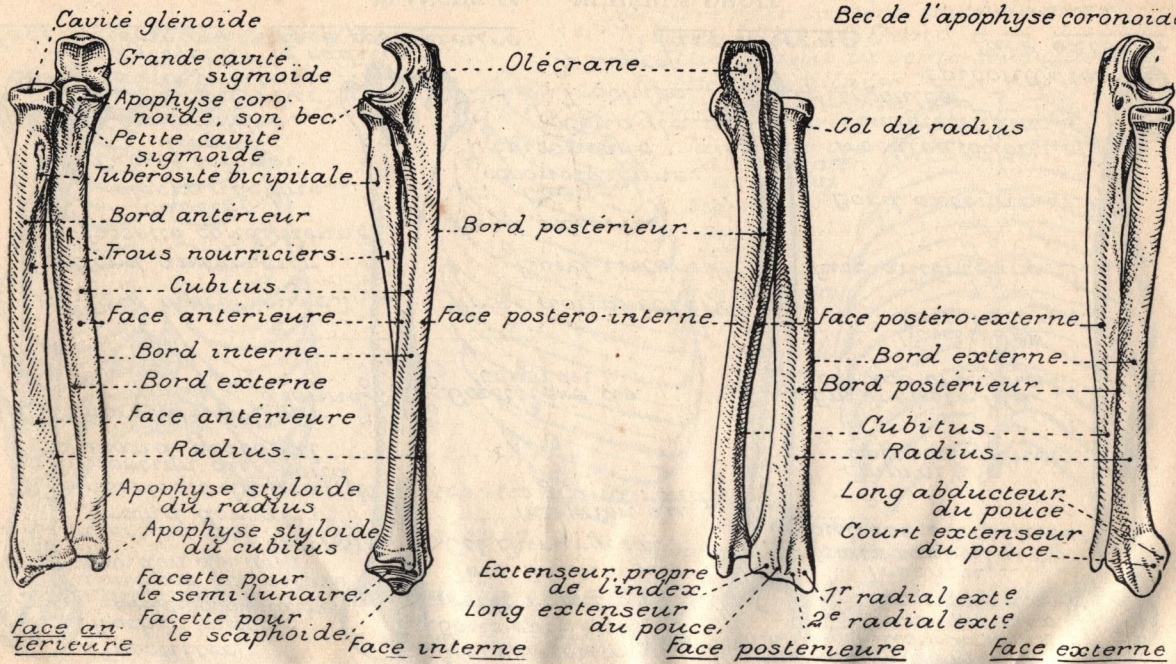

PLANCHE 57. — CUBITUS ET RADIUS DROITS

G. Doin et Cie, Éditeurs, Paris.

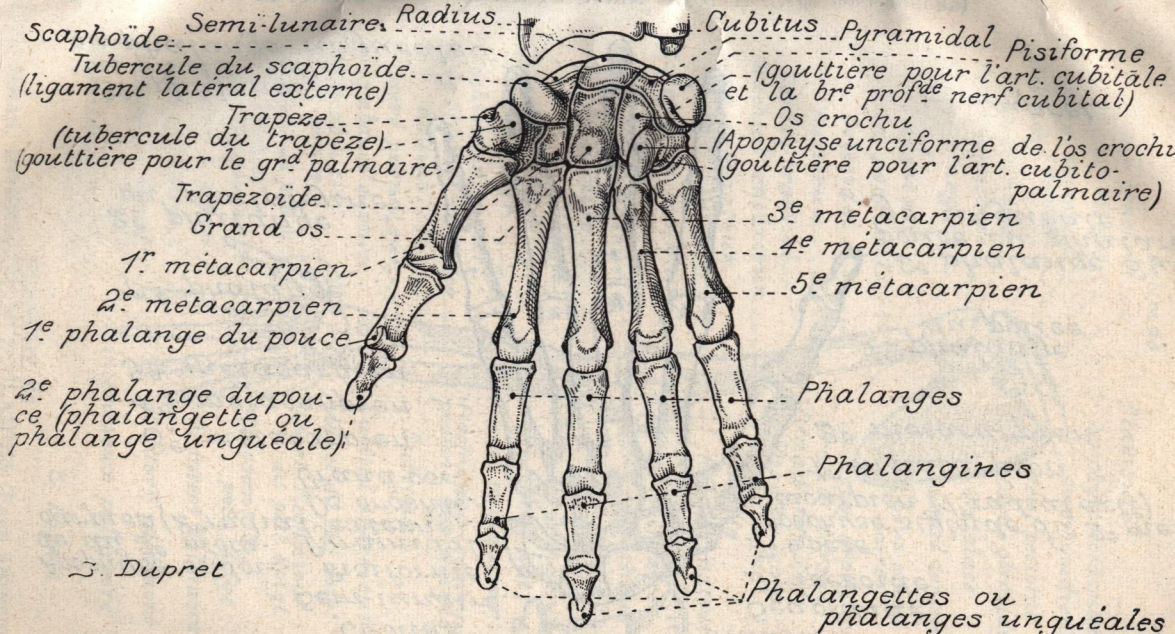

PLANCHE 58. — OS DE LA MAIN DROITE (FACE ANTÉRIEURE)

G. DOIN et Cie, Éditeurs, Paris.

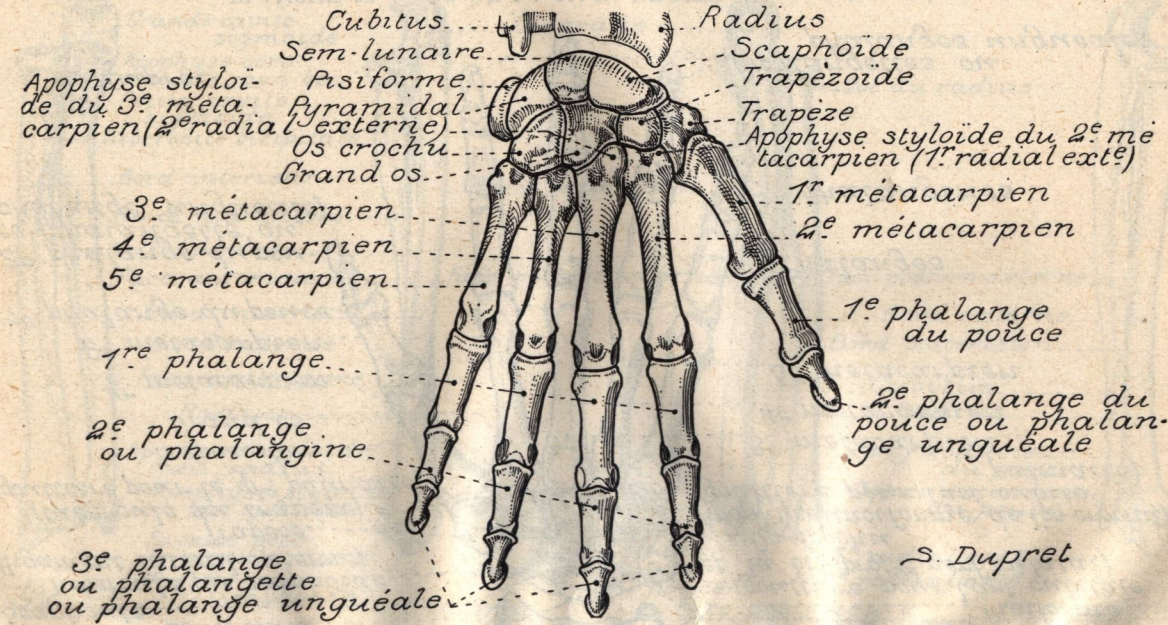

PLANCHE 59. — OS DE LA MAIN DROITE (FACE POSTÉRIEURE)

G. DOIN et Cie, Éditeurs, Paris

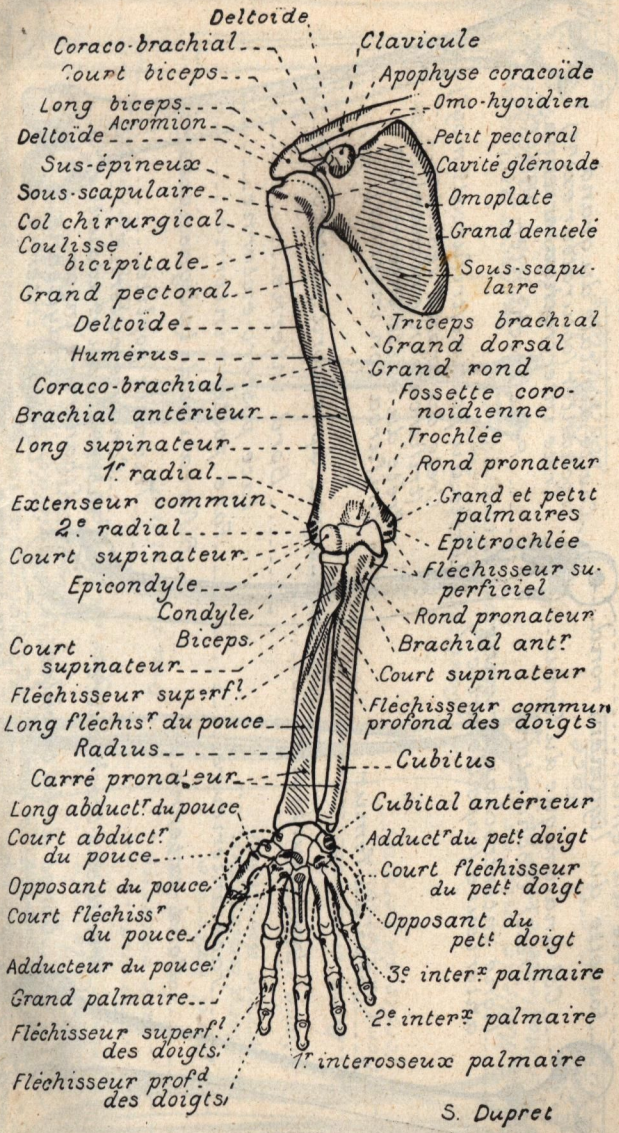

PLANCHE 60

OS DU BRAS, INSERTIONS MUSCULAIRES (FACE ANTÉRIEURE)

G. DOIN et Cie, Éditeurs, Paris.

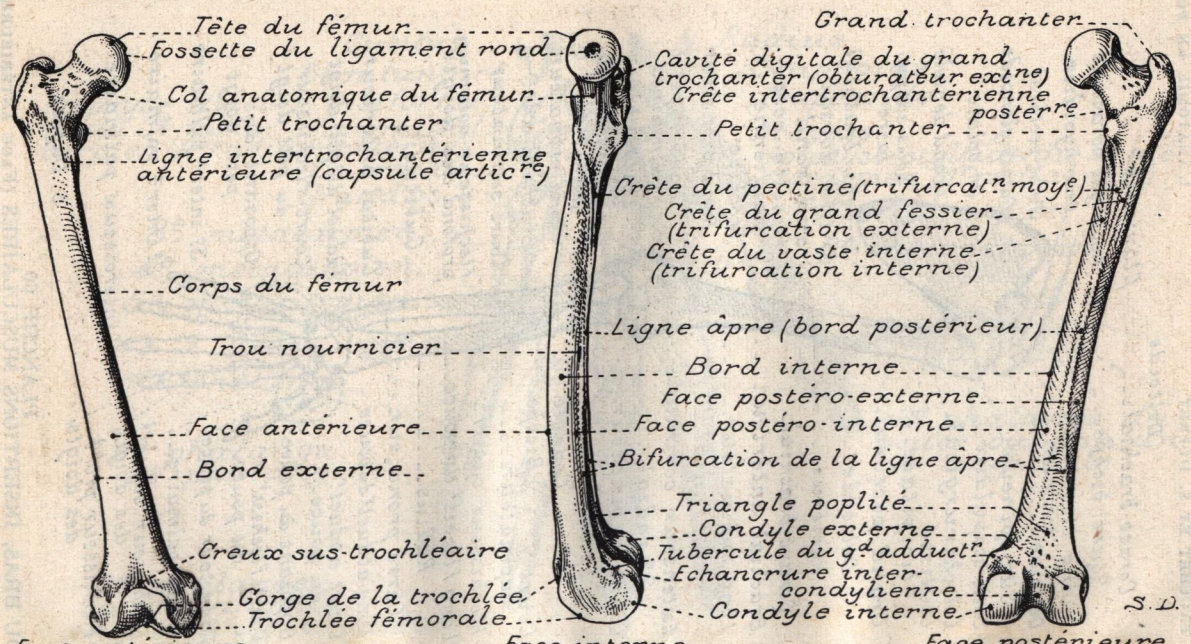

PLANCHE 61. — FÉMUR DROIT

G. Doin et Cie, Éditeurs, Paris.

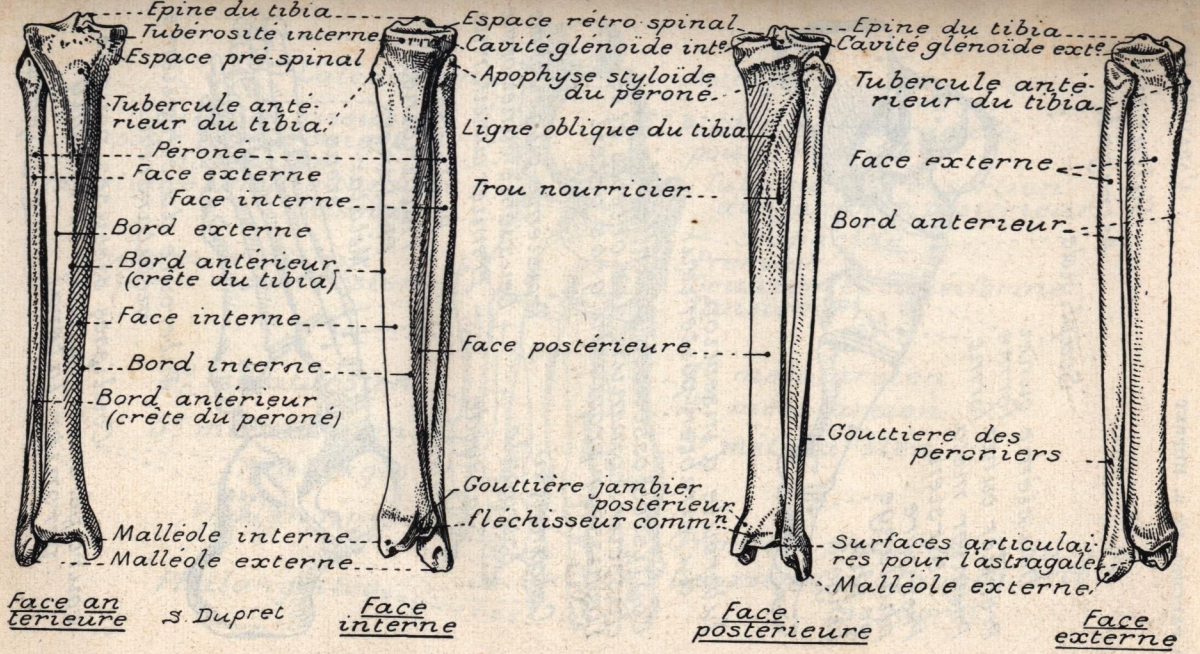

PLANCHE 62. — TIBIA ET PÉRONÉ DROITS

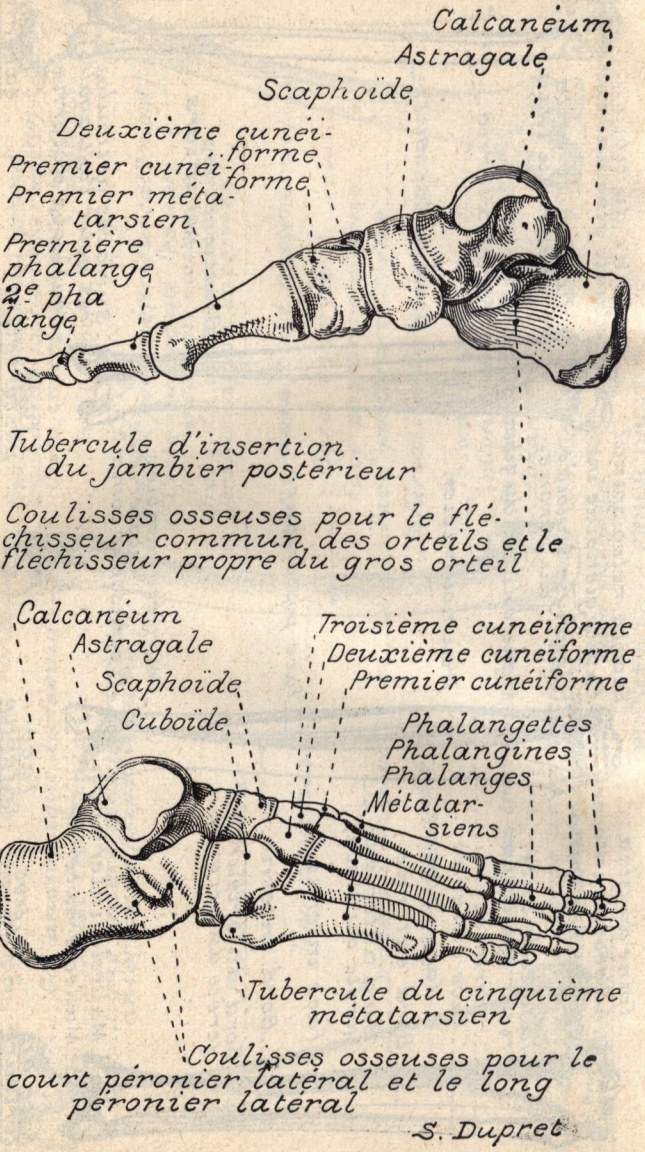

PLANCHE 63. — OS DU PIED (FACES INTERNE ET EXTERNE)

G. DOIN et Cie, Éditeurs, Paris.

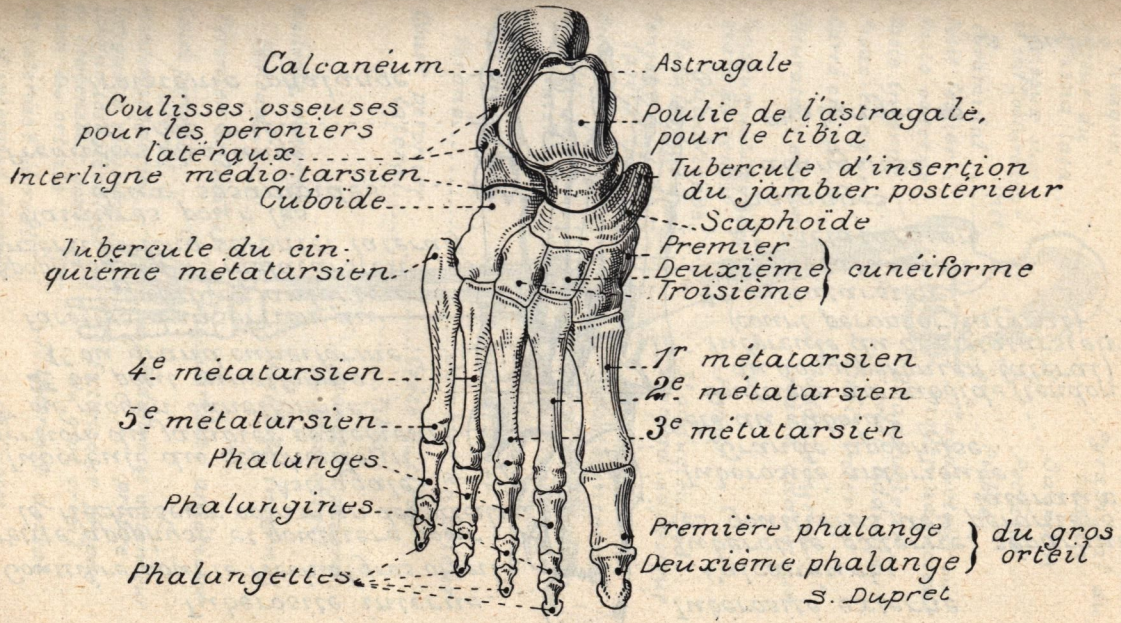

PLANCHE 64. — OS DU PIED (FACE DORSALE)

G. DOIN et Cie, Éditeurs, Paris.

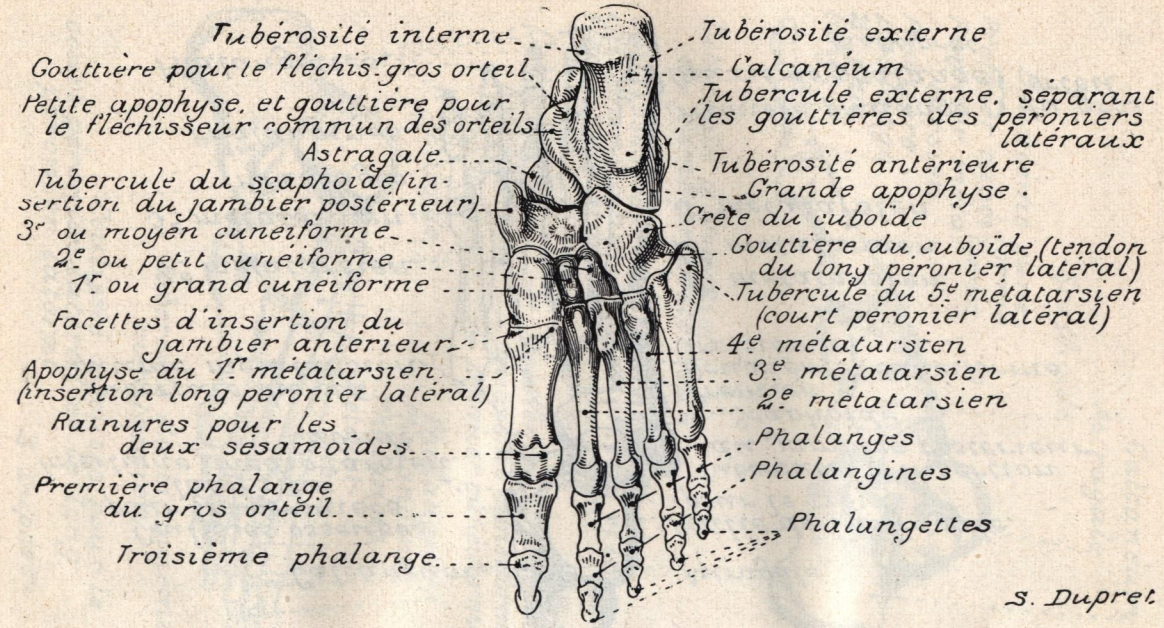

PLANCHE 65. — OS DU PIED (FACE PLANTAIRE)

G. DOIN et Cie, Éditeurs, Paris.

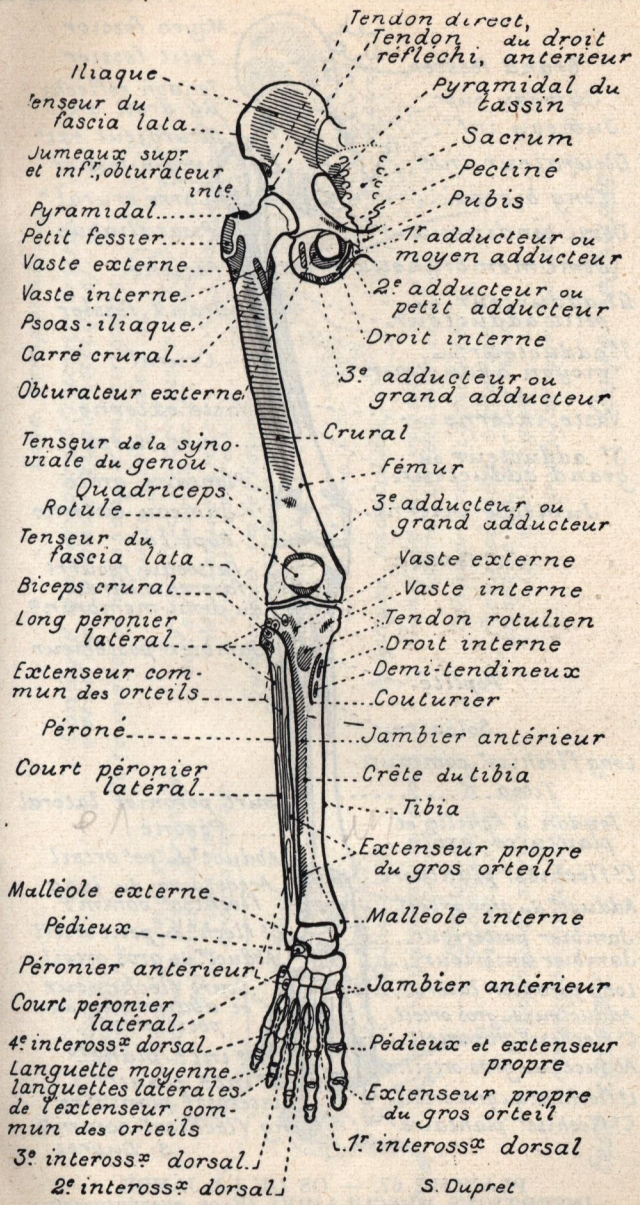

PLANCHE 66. — OS DE LA JAMBE, INSERTIONS MUSCULAIRES (FACE ANTÉRIEURE)

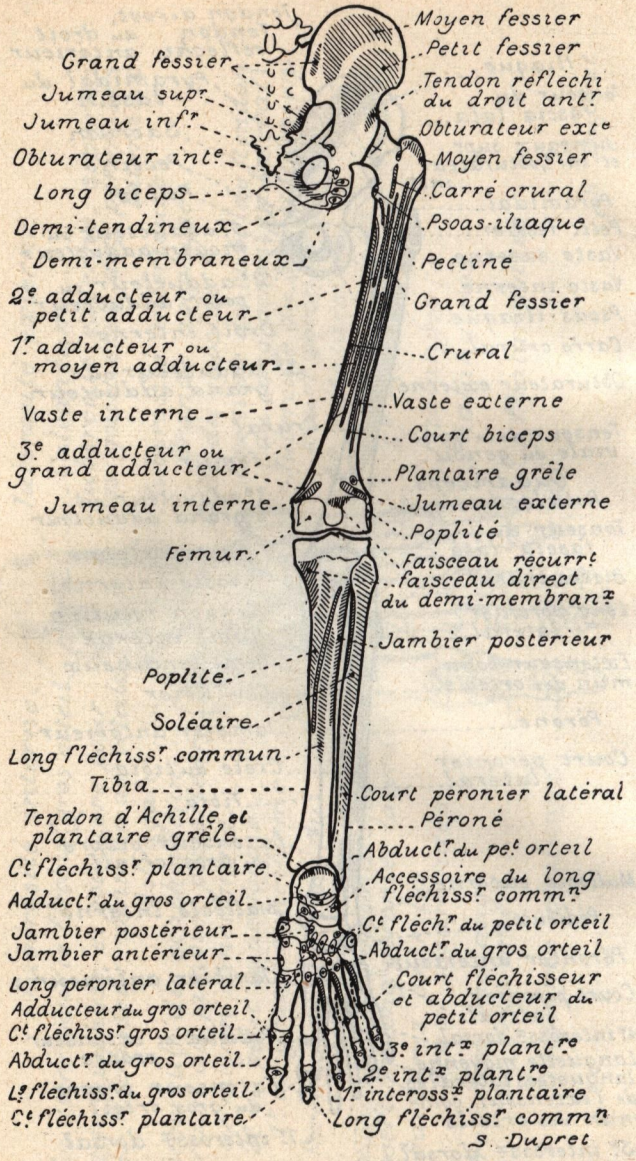

PLANCHE 67. — OS DE LA JAMBE.
INSERTIONS MUSCULAIRES (FACE POSTÉRIEURE)

G. DOIN et Cie, Éditeurs, Paris

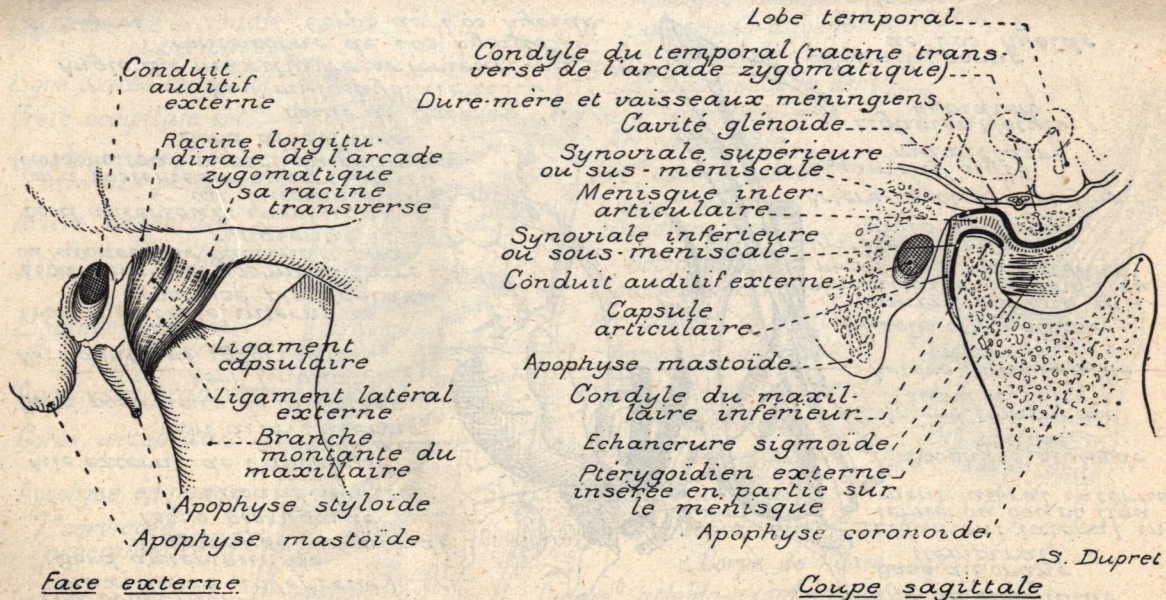

PLANCHE 68. — ARTICULATION TEMPORO-MAXILLAIRE DROITE

G. Doin et Cie, Éditeurs, Paris.

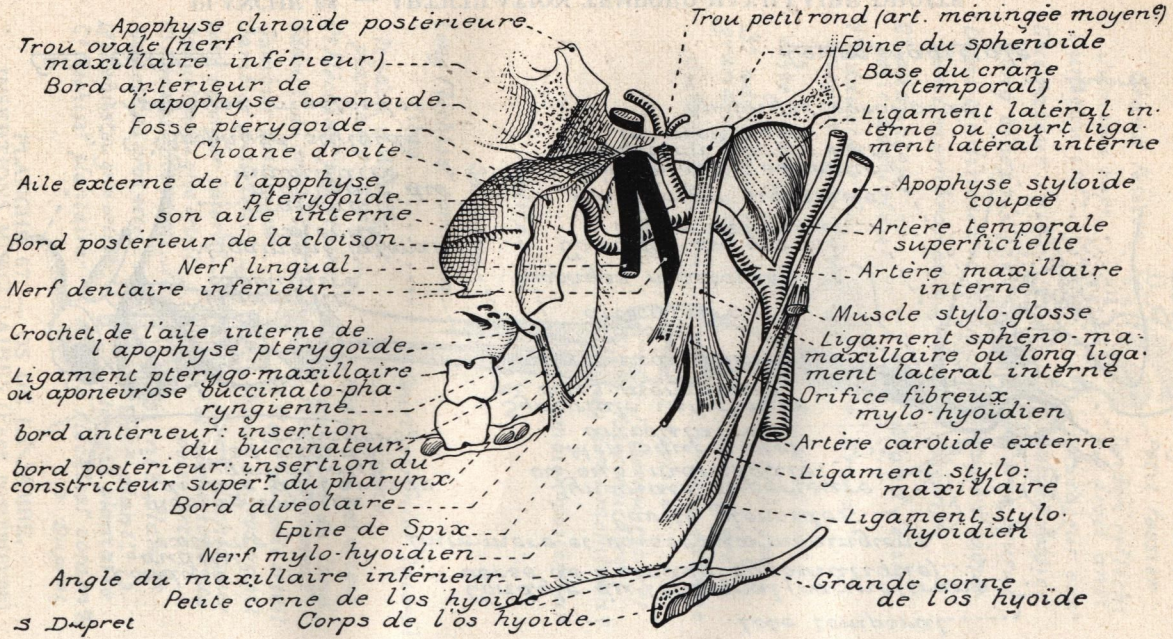

PLANCHE 69. — ARTICULATION TEMPORO-MAXILLAIRE DROITE (FACE INTERNE)

G. DOIN et Cie, Éditeurs, Paris.

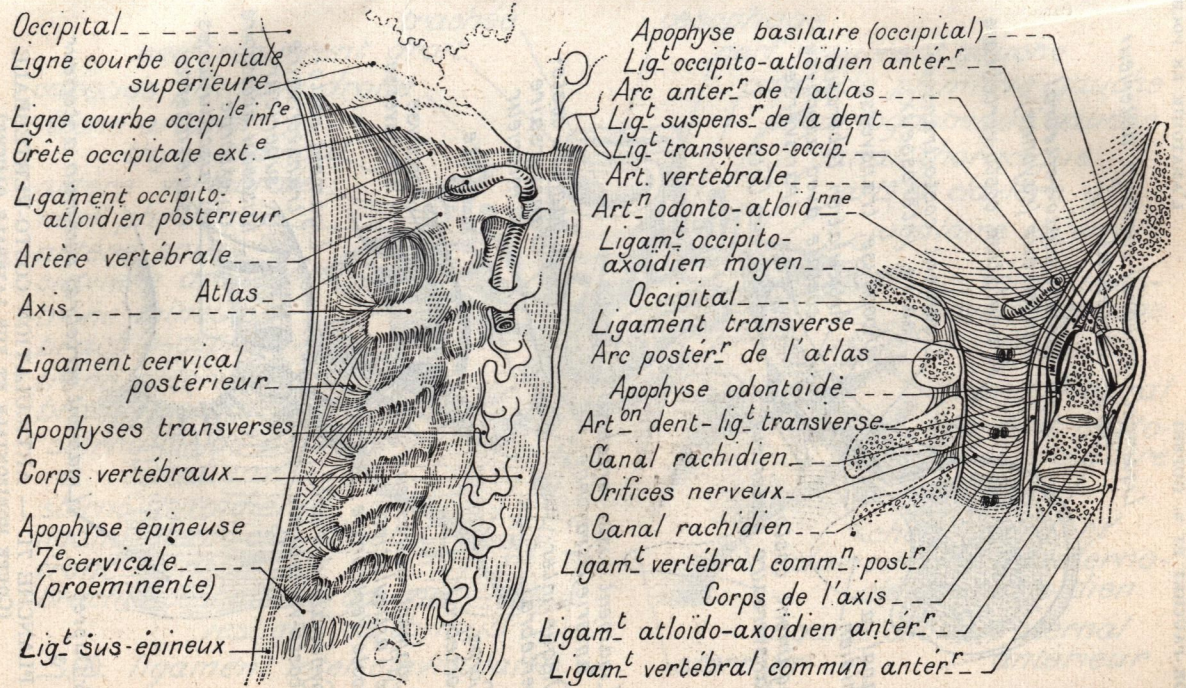

PLANCHE 70. — LIGAMENT CERVICAL POSTÉRIEUR ET COUPE SAGITTALE DE L'ARTICULATION OCCIPITO-ATLOIDIENNE

G. Doin et Cie, Éditeurs, Paris.

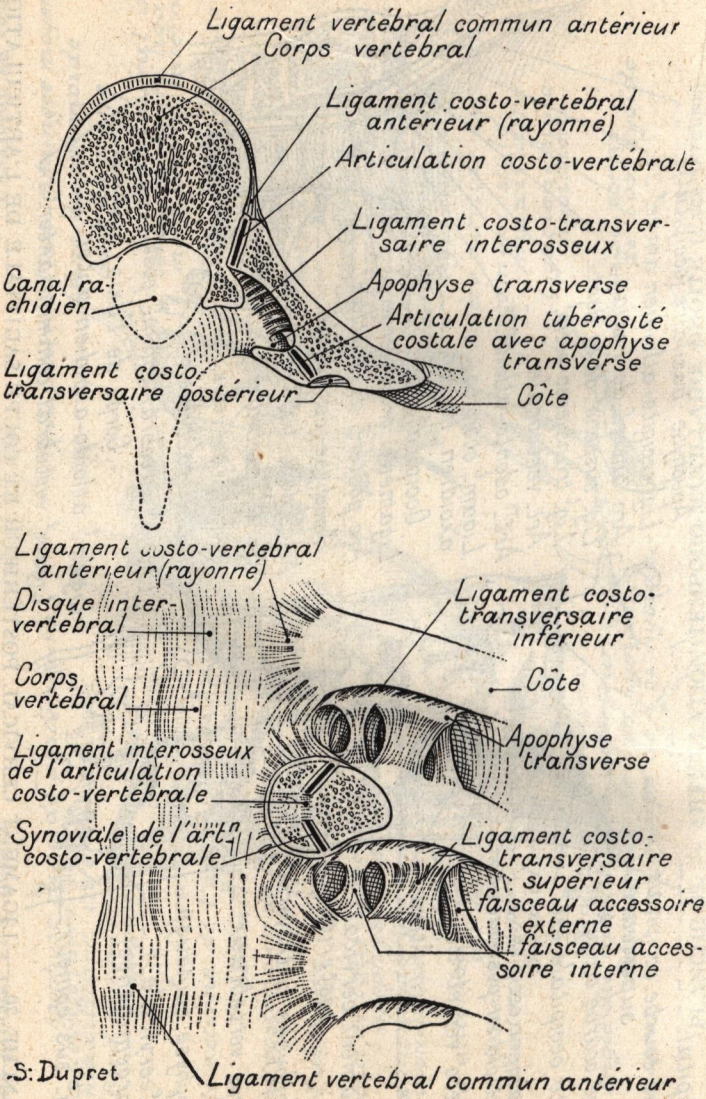

PLANCHE 71. — ARTICULATION COSTO-VERTÉBRALE
(COUPE HORIZONTALE ET VUE LATÉRALE GAUCHE)

G. DOIN et Cie, Éditeurs, PARIS.

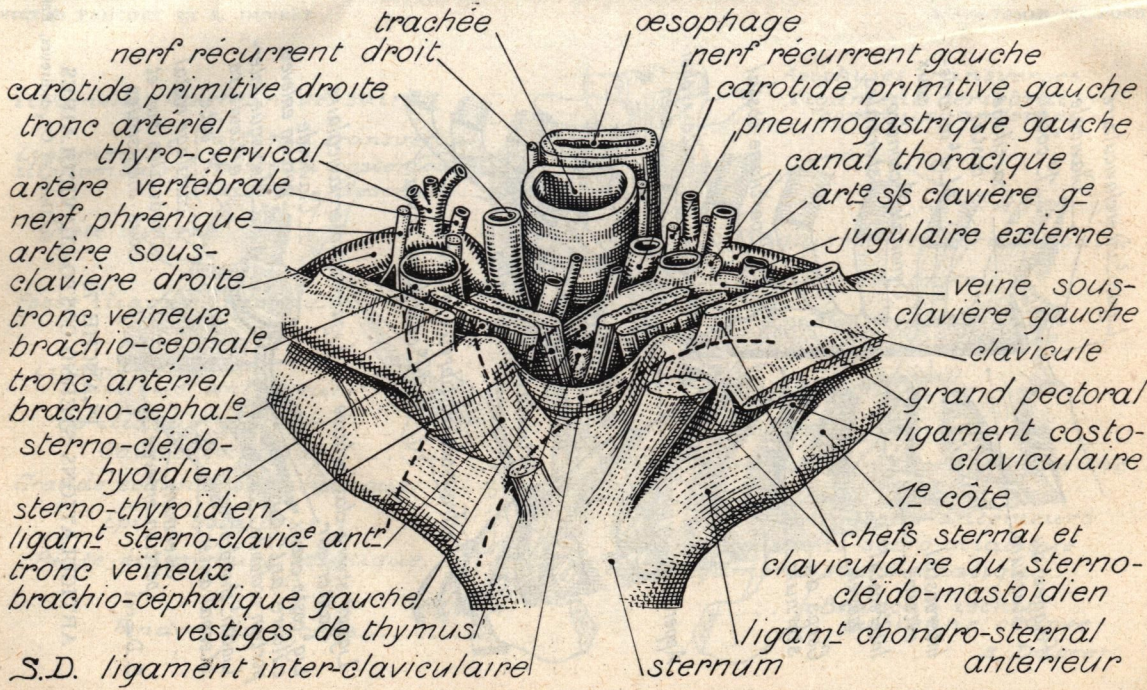

PLANCHE 72. — RAPPORTS DE L'ARTICULATION STERNO-CLAVICULAIRE

G. Doin et Cie, Éditeurs, Paris.

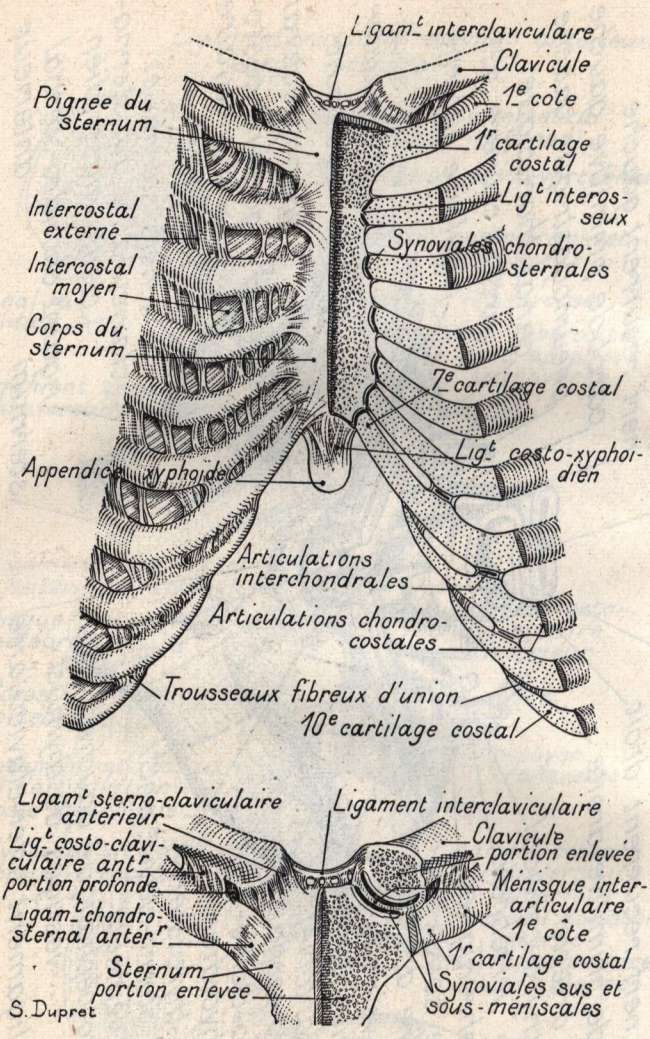

PLANCHE 73

ARTICULATIONS STERNO-COSTO-CLAVICULAIRES

G. Doin et Cie, Éditeurs, Paris.

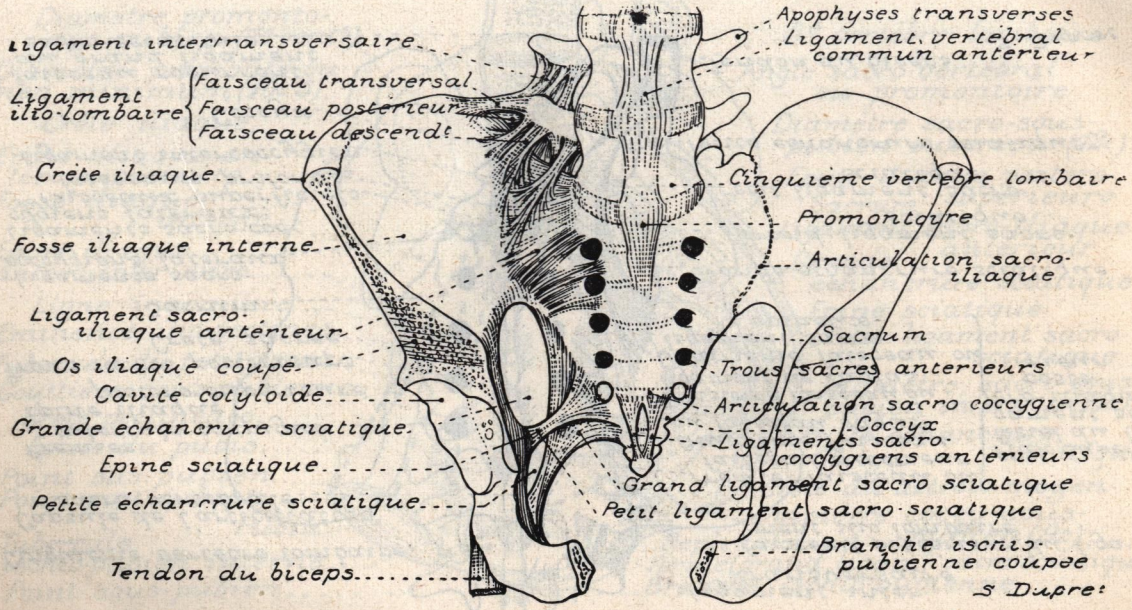

PLANCHE 74. — ARTICULATIONS DU BASSIN (FACE ANTÉRIEURE)

G. DOIN et Cie, Éditeurs, Paris.

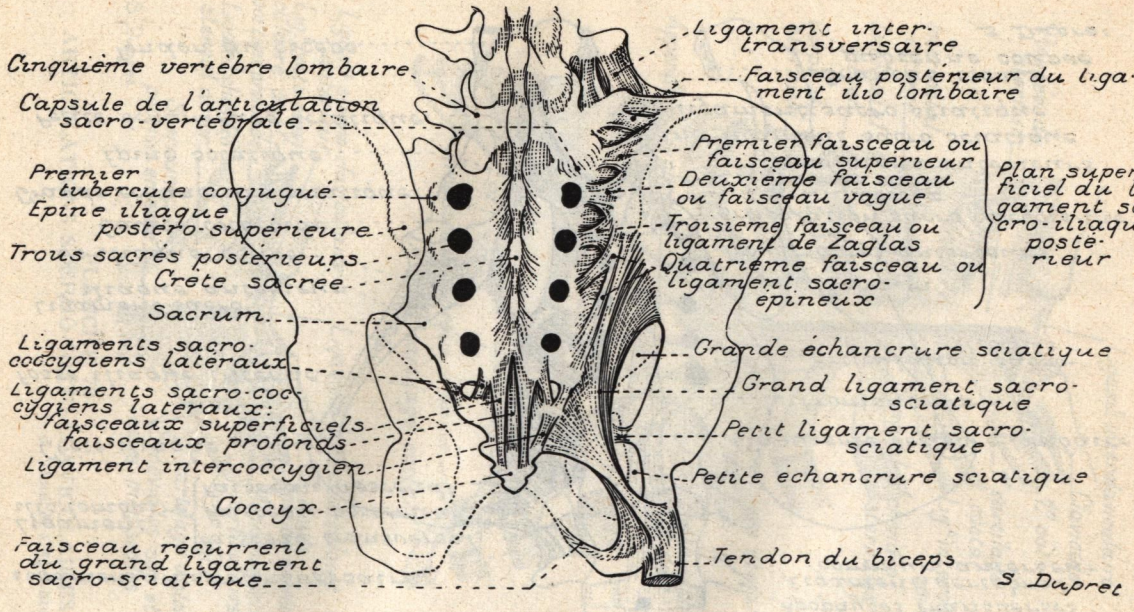

PLANCHE 75. — ARTICULATIONS DU BASSIN (FACE POSTÉRIEURE)

G. DOIN et Cie, Éditeurs, Paris.

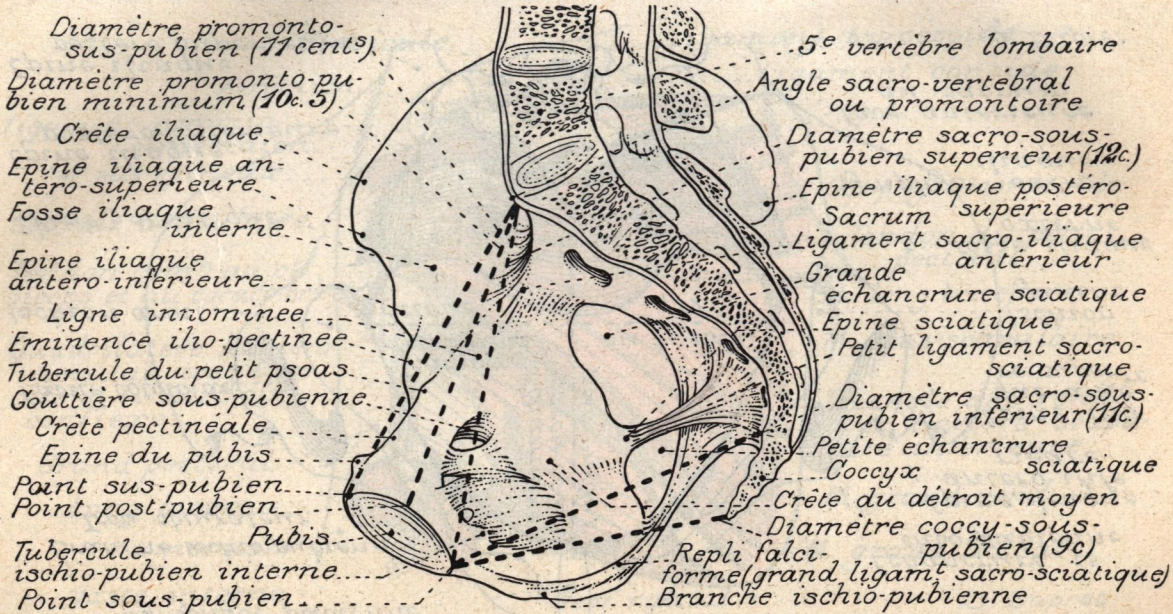

PLANCHE 76. — DIAMÈTRES ANTÉRO-POSTÉRIEURS DU BASSIN FÉMININ (COUPE MÉDIANE)

G. DOIN et Cie, Éditeurs, Paris.

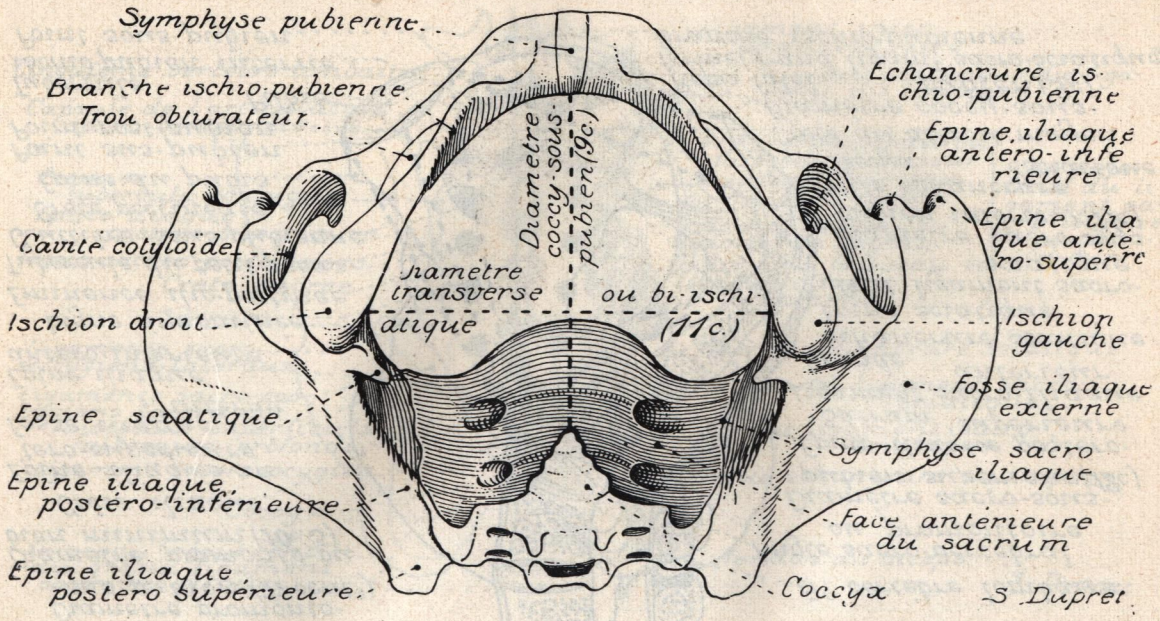

PLANCHE 77. — DIAMÈTRES INFÉRIEURS DU BASSIN FÉMININ AU DÉTROIT INFÉRIEUR

G. DOIN et Cie, Éditeurs, Paris.

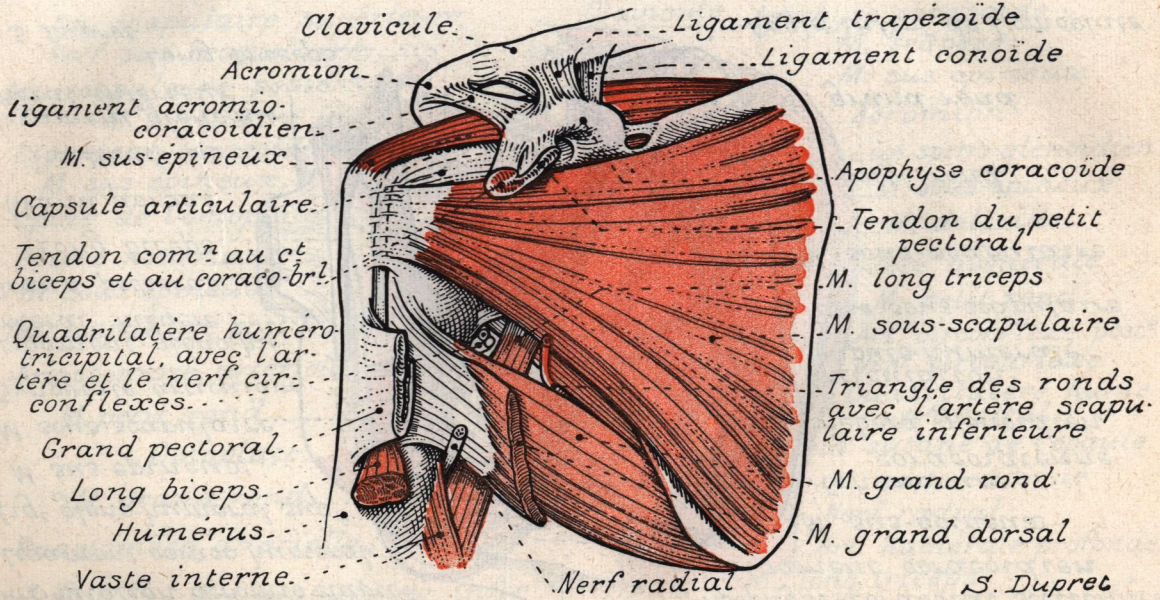

PLANCHE 78. — ARTICULATION DE L'ÉPAULE DROITE (FACE ANTÉRIEURE)

G. DOIN et Cie, Éditeurs, Paris.

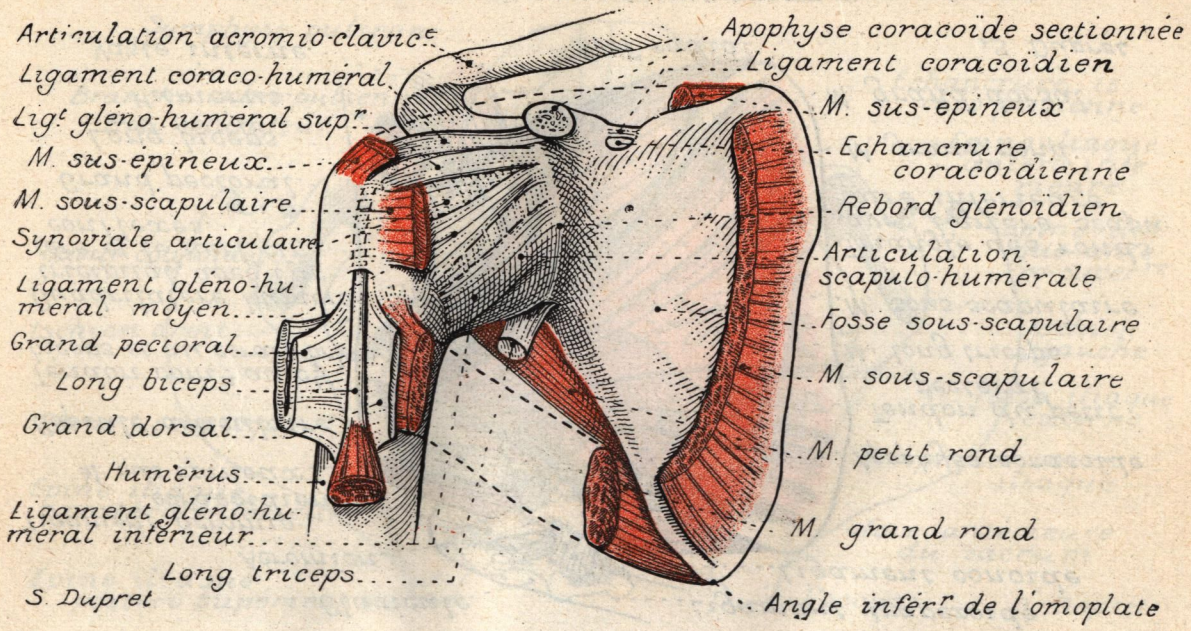

PLANCHE 79. — ARTICULATION DE L'ÉPAULE DROITE (FACE ANTÉRIEURE)

G. DOIN et Cie, Éditeurs, Paris.

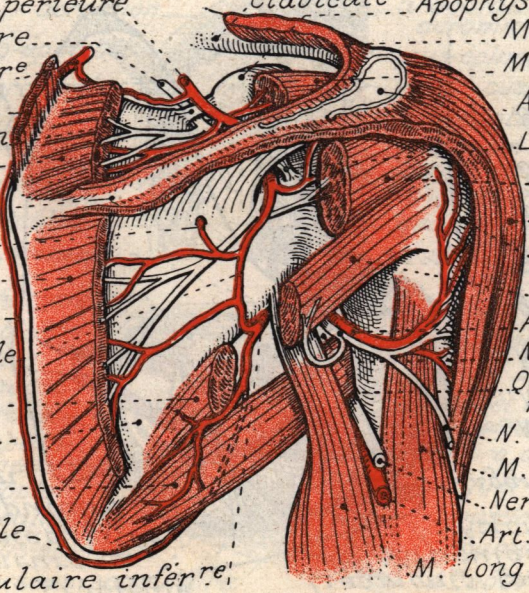

PLANCHE 80. — ARTICULATION DE L'ÉPAULE DROITE (FACE POSTÉRIEURE)

G. DOIN et Cie, Éditeurs, Paris.

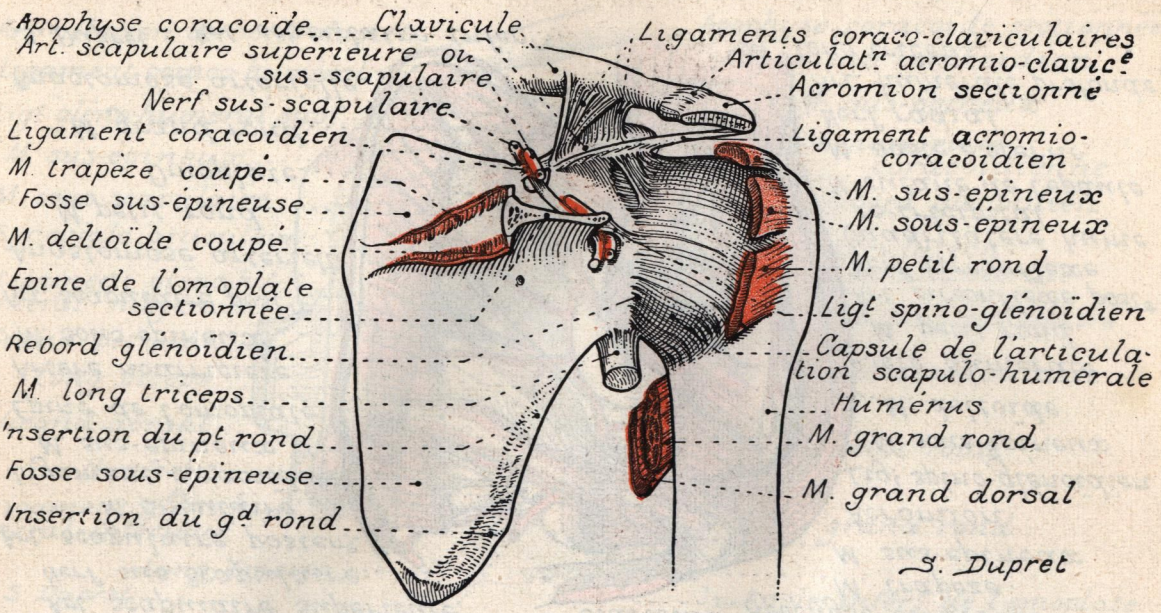

PLANCHE 81. — ARTICULATION DE L'ÉPAULE DROITE (FACE POSTÉRIEURE)

G. DOIN et Cie, Éditeurs, Paris.

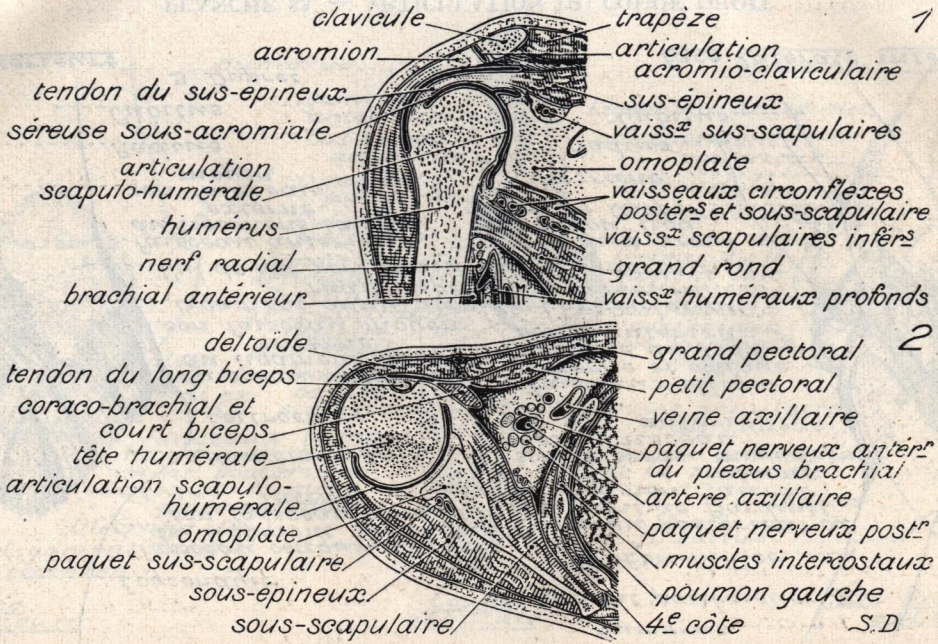

PLANCHE 82. — 1, COUPE VERTICALE DE L'ÉPAULE DROITE. 2, COUPE HORIZONTALE DE L'ÉPAULE DROITE

G. Doin et Cie, Éditeurs, Paris.

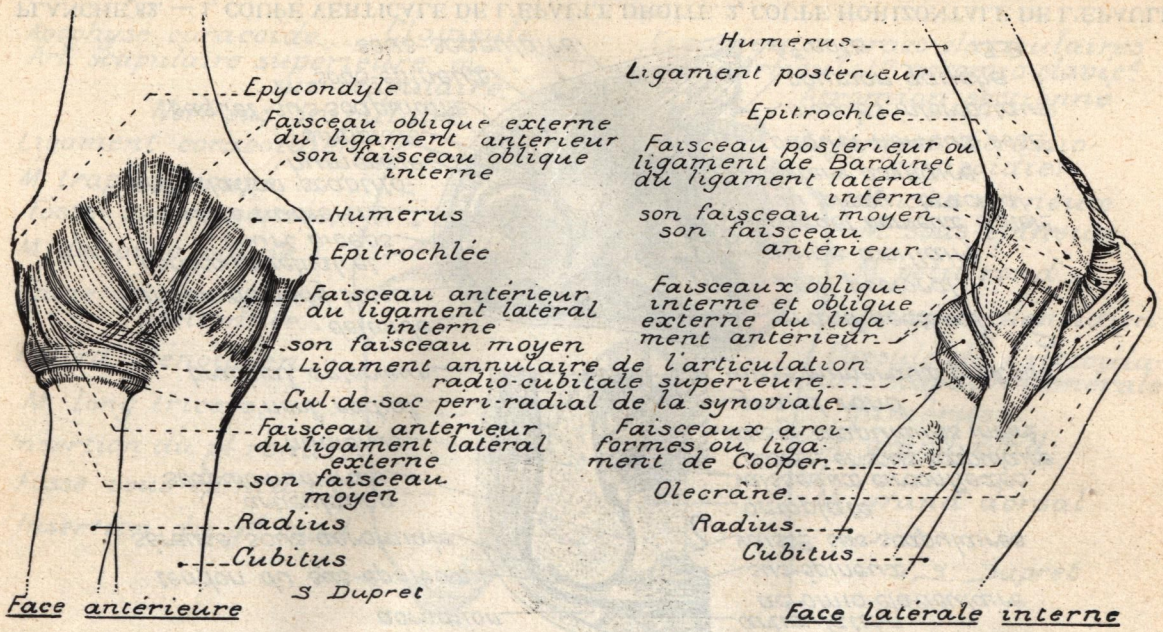

PLANCHE 83. — ARTICULATION DU COUDE DROIT

G. Doin et Cie, Éditeurs, Paris

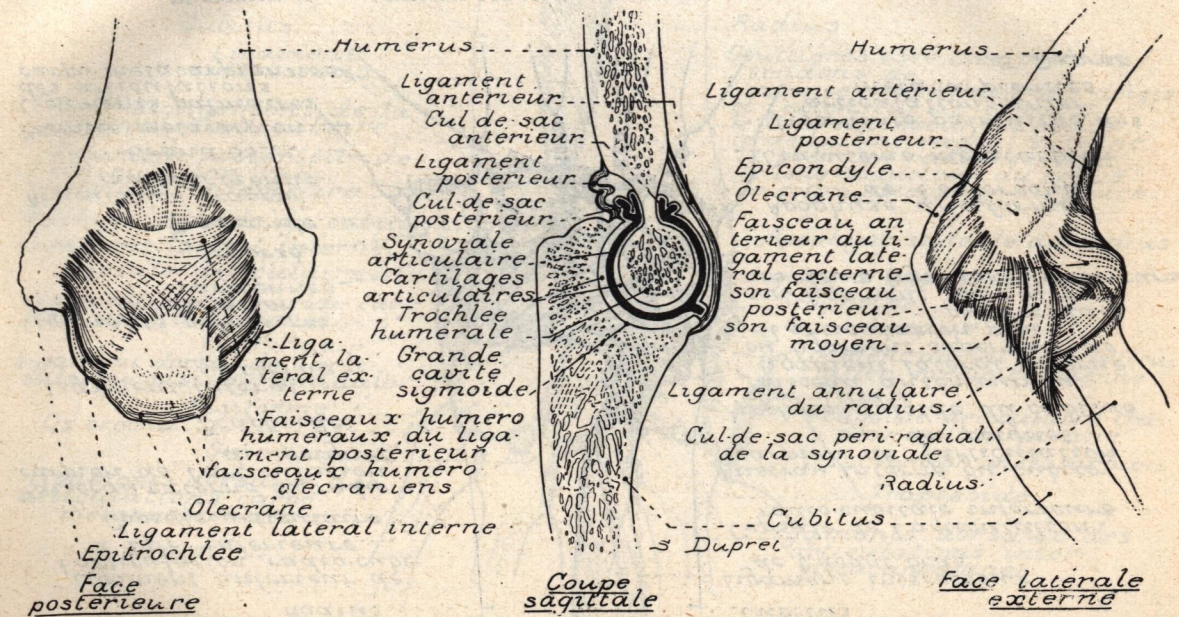

PLANCHE 84. — ARTICULATION DU COUDE DROIT

G. Doin et Cie, Éditeurs, Paris.

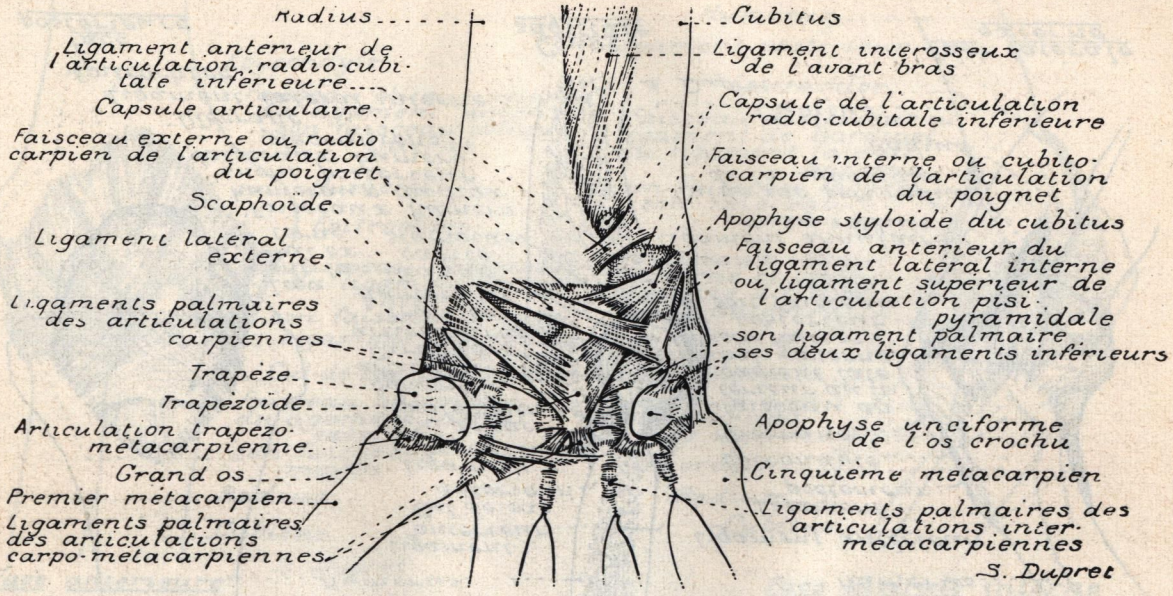

PLANCHE 85. — ARTICULATION DU POIGNET DROIT (FACE ANTÉRIEURE)

G. DOIN et Cie Éditeurs, Paris.

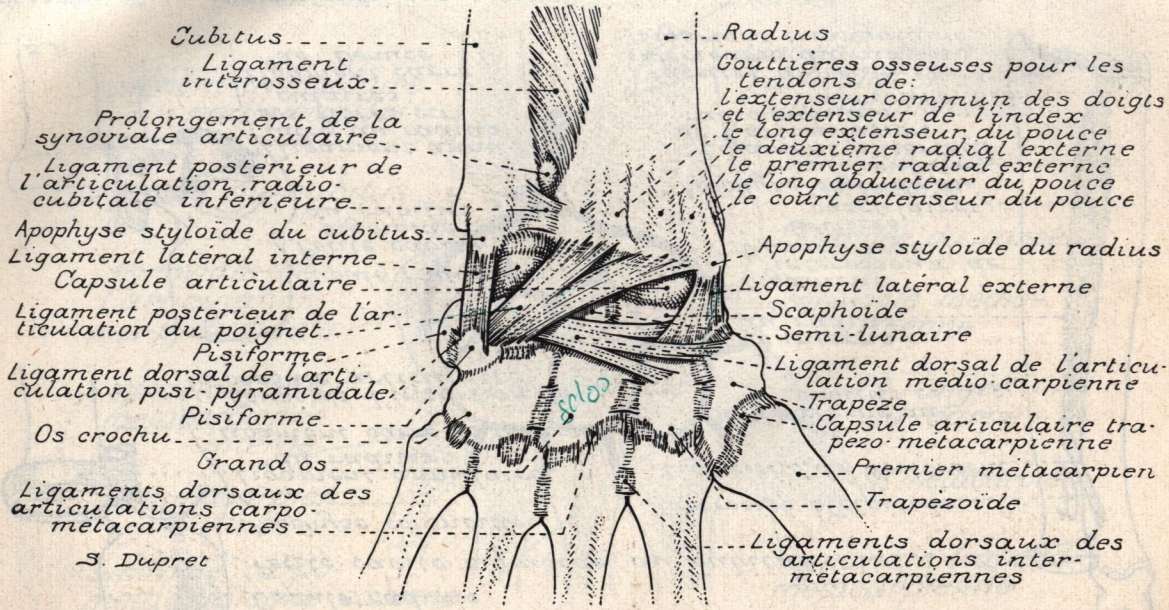

PLANCHE 86. — ARTICULATION DU POIGNET DROIT (FACE POSTÉRIEURE)

G. DOIN et Cie, Éditeurs, Paris.

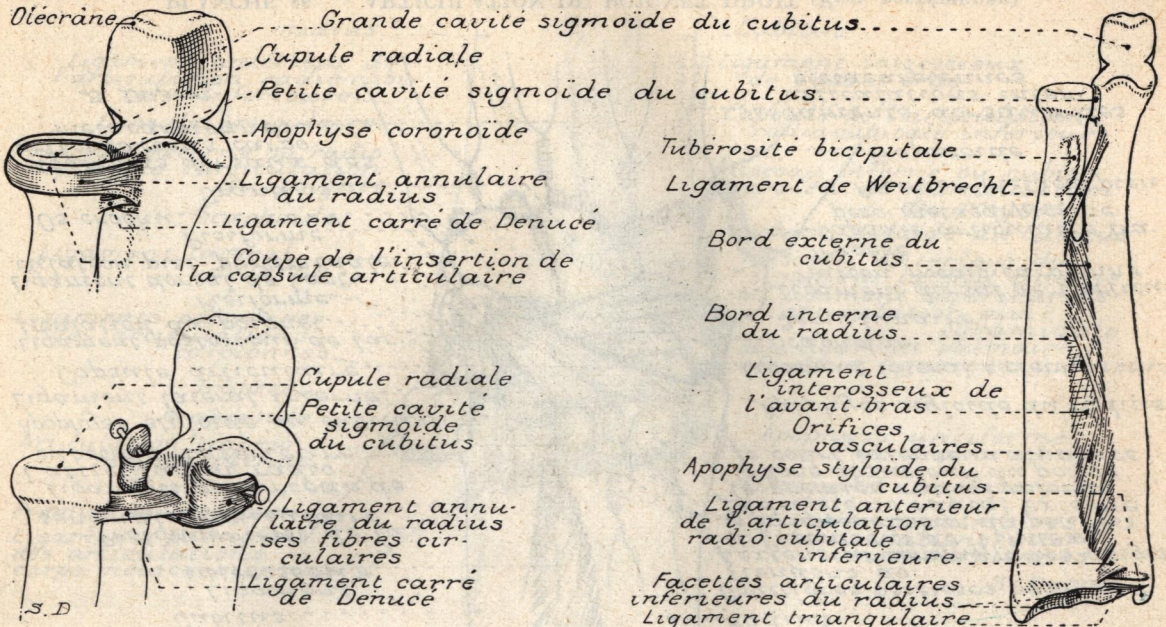

PLANCHE 87. — ARTICULATION RADIO-CUBITALE SUPÉRIEURE ET LIGAMENT INTEROSSEUX

G. Doin et Cie, Éditeurs, Paris.

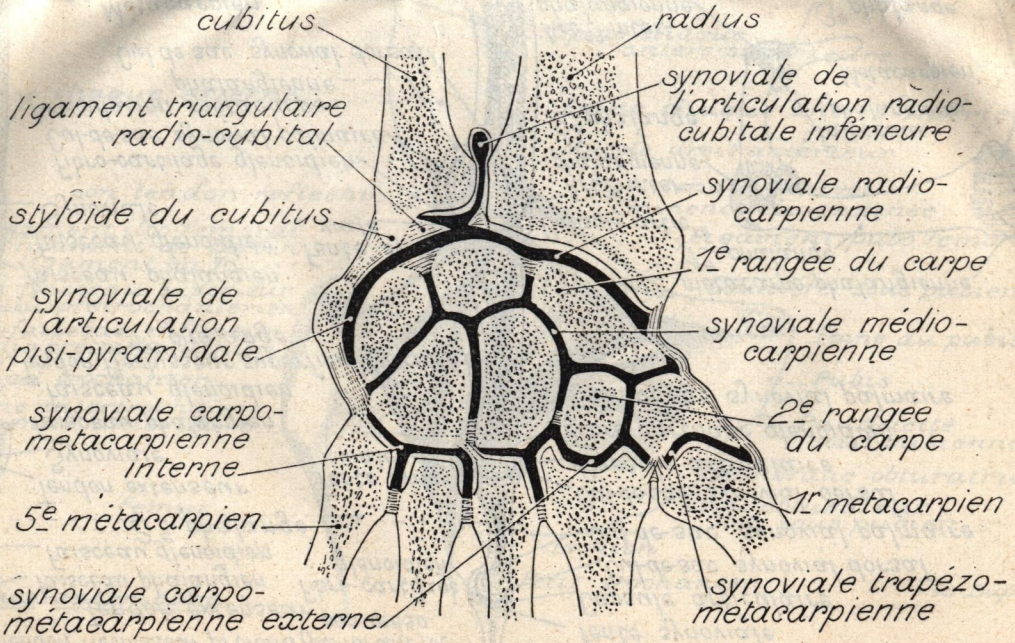

PLANCHE 88. — COUPE FRONTALE DES ARTICULATIONS DE LA MAIN DROITE, VUE POSTÉRIEURE

G. Doin et Cie, Éditeurs, Paris.

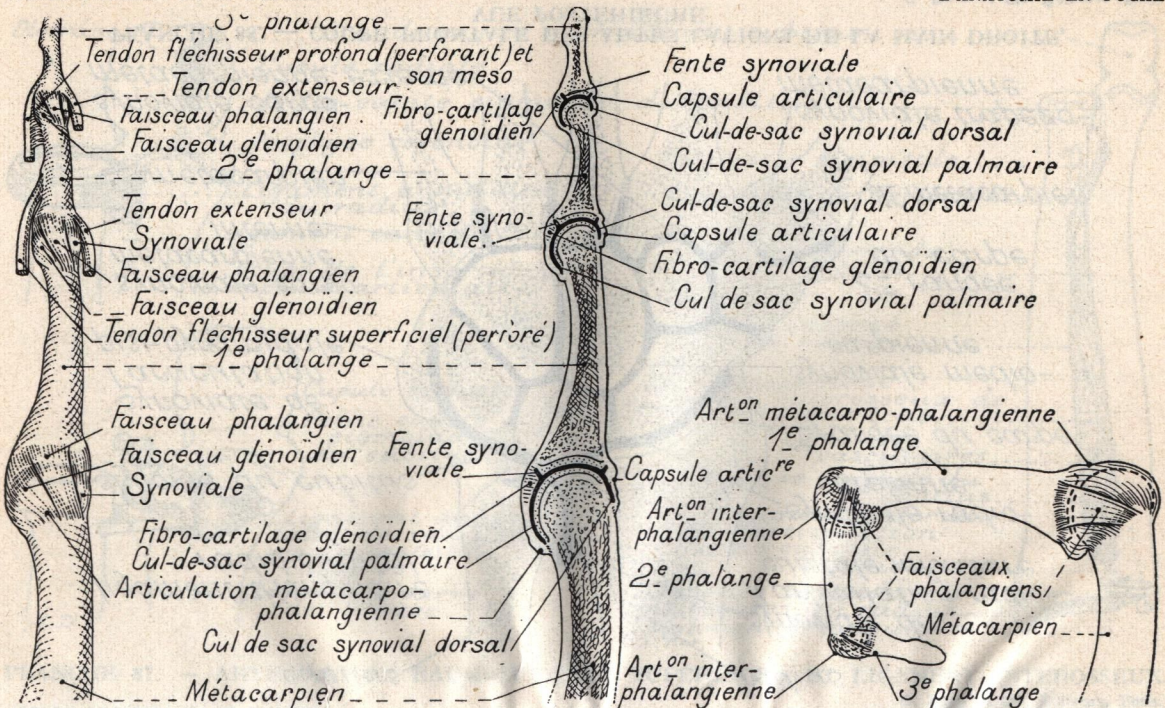

PLANCHE 89. — ARTICULATIONS DES DOIGTS

G. Doin et Cie, Éditeurs, Paris.

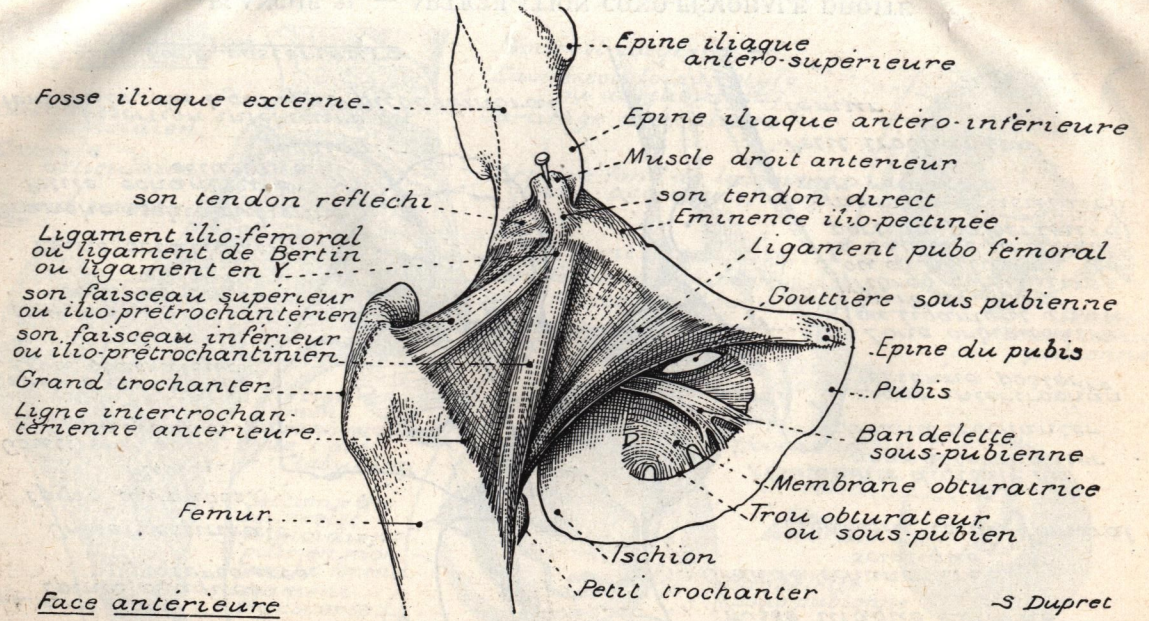

PLANCHE 90. — ARTICULATION COXO-FÉMORALE DROITE

G. Doin et Cie, Éditeurs, Paris.

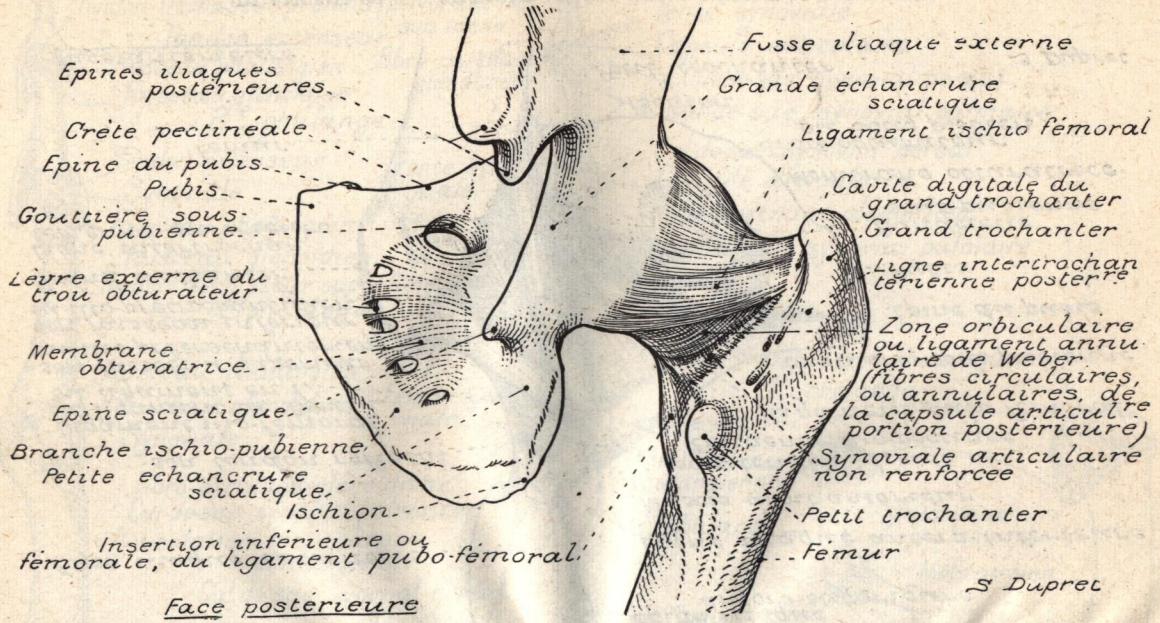

PLANCHE 91. — ARTICULATION COXO-FÉMORALE DROITE

G. Doin et Cie, Éditeurs, Paris.

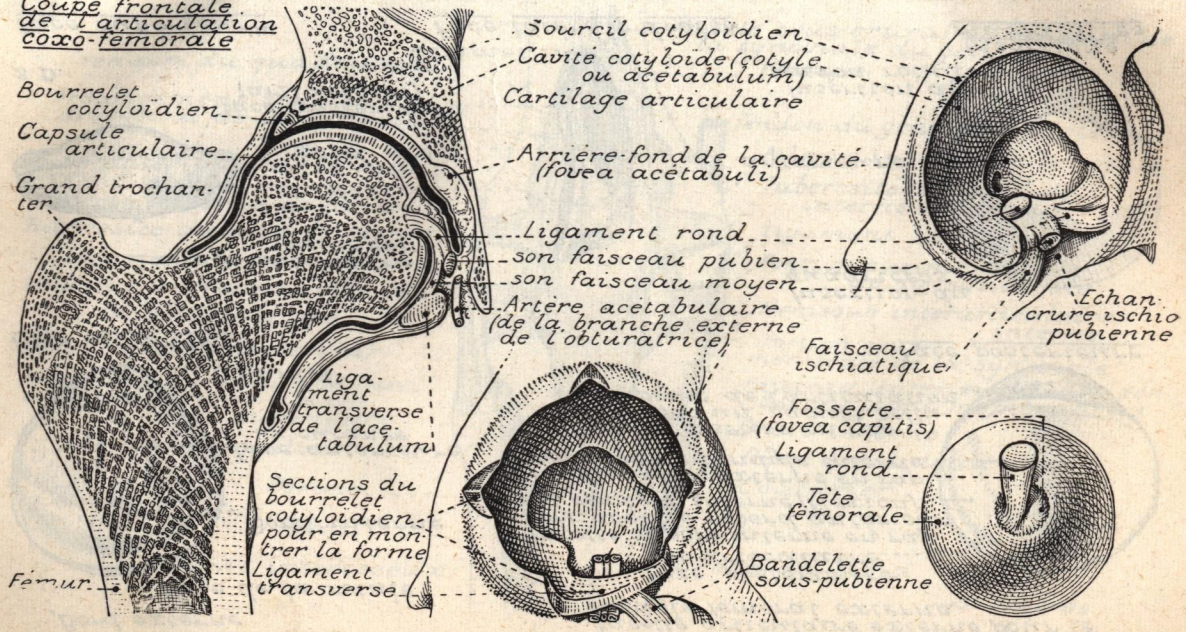

PLANCHE 92. — DÉTAILS DE L'ARTICULATION COXO-FÉMORALE

G. Doin et Cie, Éditeurs, Paris.

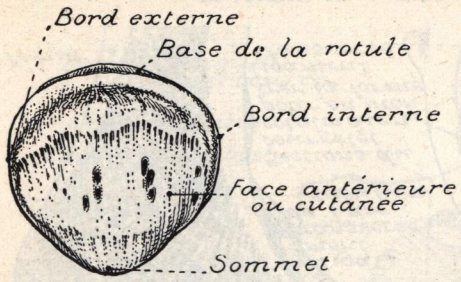

Face antérieure

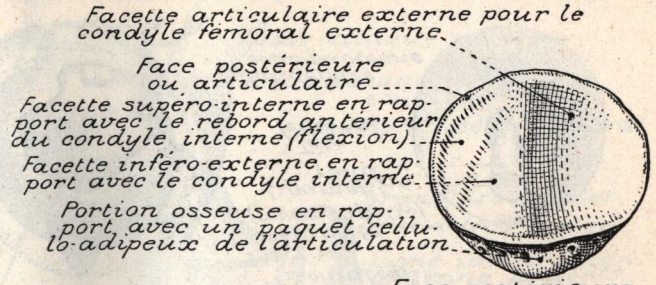

Face postérieure

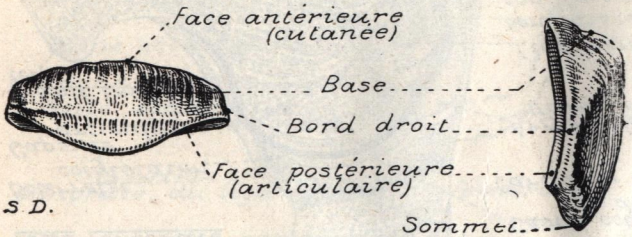

Face supérieure

Face latérale droite

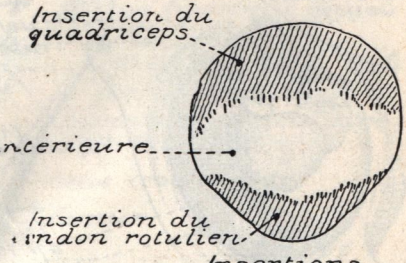

Insertions musculaires

PLANCHE 93. — ROTULE DROITE

G. Doin et Cie, éditeurs, Paris.

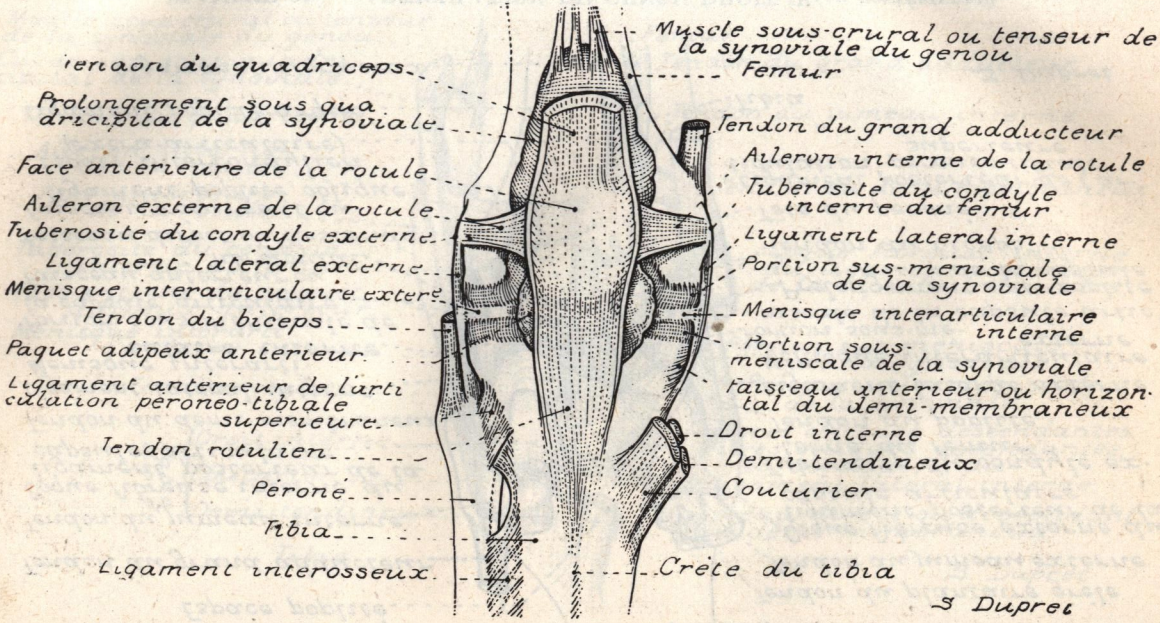

PLANCHE 94. — ARTICULATION DU GENOU DROIT (FACE ANTÉRIEURE)

G. DOIN et Cie, Éditeurs, Paris.

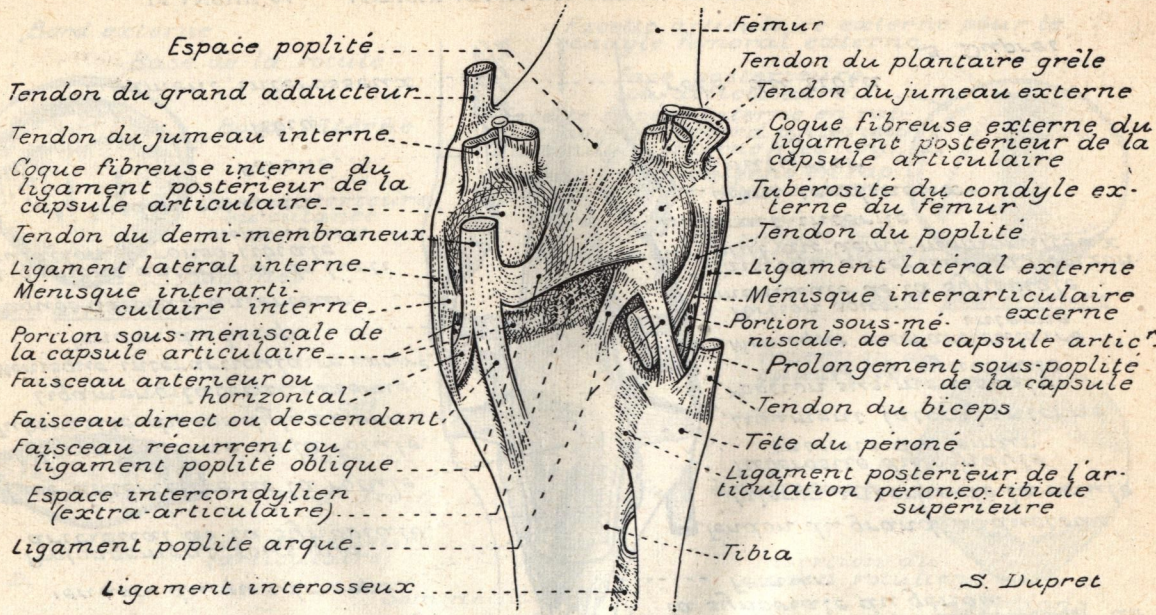

PLANCHE 95. — ARTICULATION DU GENOU DROIT (FACE POSTÉRIEURE)

G. DOIN et Cie Éditeurs Paris.

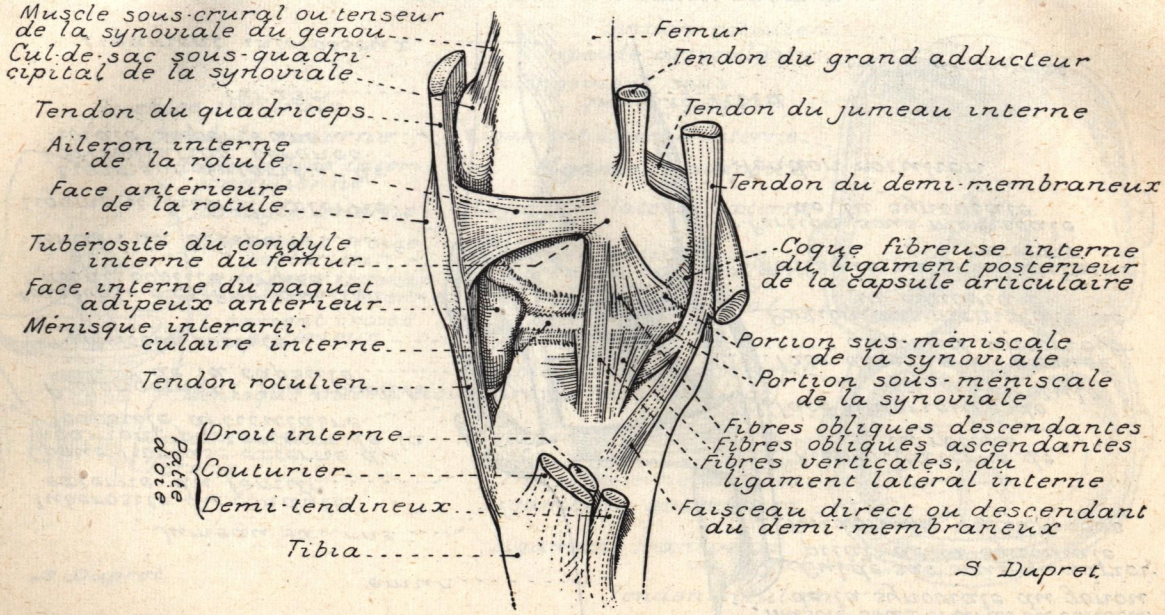

PLANCHE 96. — ARTICULATION DU GENOU DROIT (FACE INTERNE)

G. DOIN et Cie, Éditeurs, Paris.

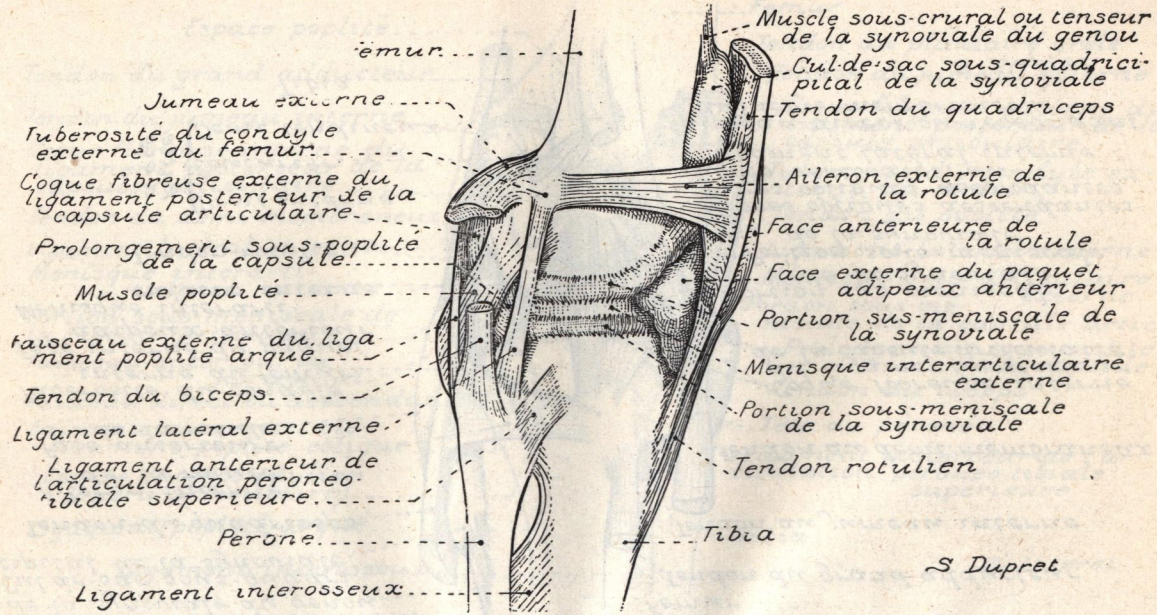

PLANCHE 97. — ARTICULATION DU GENOU DROIT (FACE EXTERNE)

G. DOIN et Cie, Éditeurs, Paris.

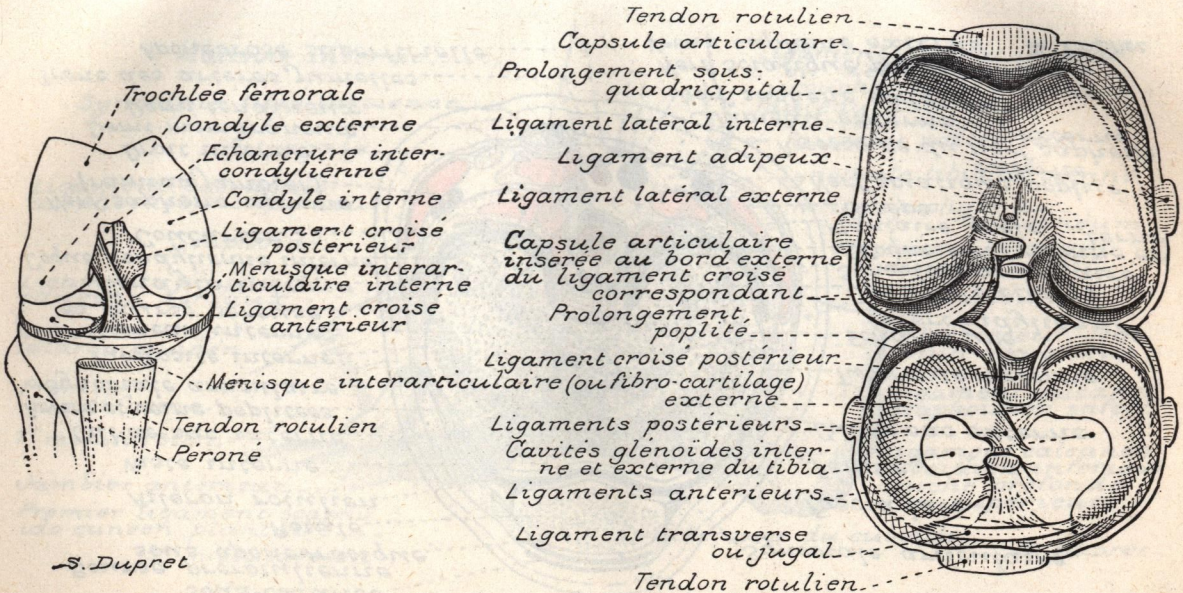

PLANCHE 98. — ARTICULATION DU GENOU DROIT, LIGAMENTS CROISÉS

G. Doin et Cie, Éditeurs, Paris.

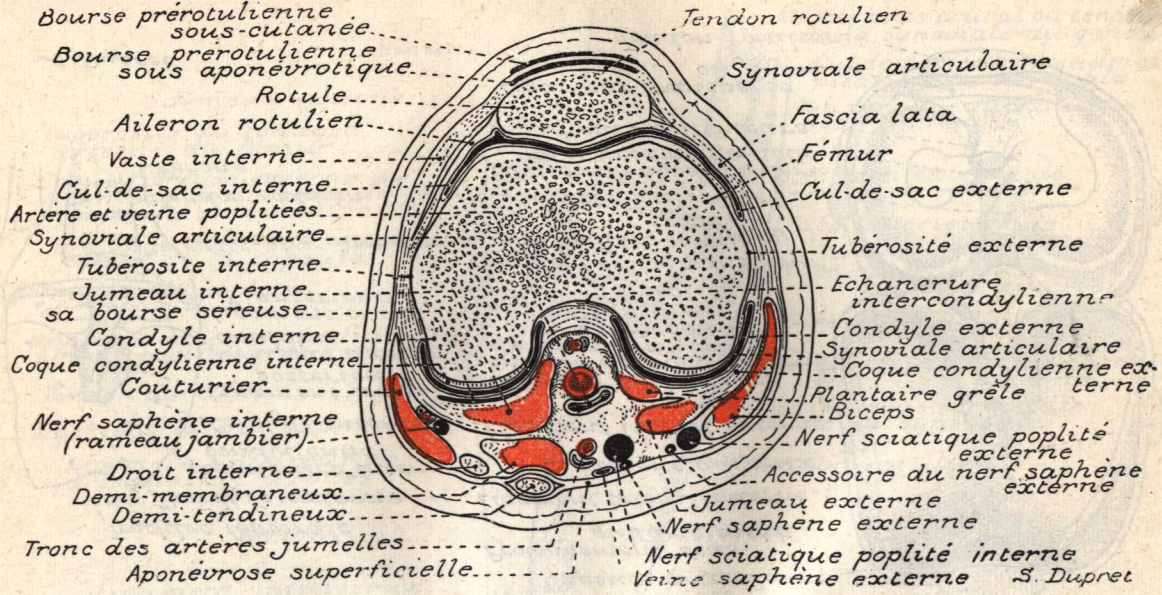

PLANCHE 99. — COUPE HORIZONTALE DU GENOU DROIT

G. Doin et Cie, Éditeurs, Paris.

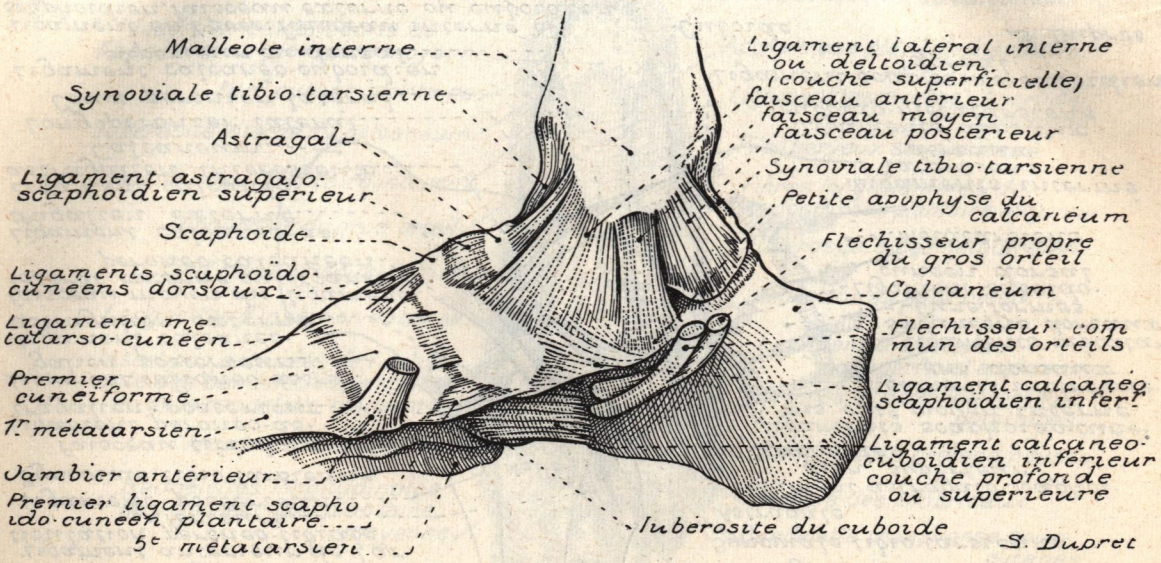

PLANCHE 100. — ARTICULATIONS DU PIED DROIT (FACE INTERNE)

G. DOIN et Cie, Éditeurs, Paris.

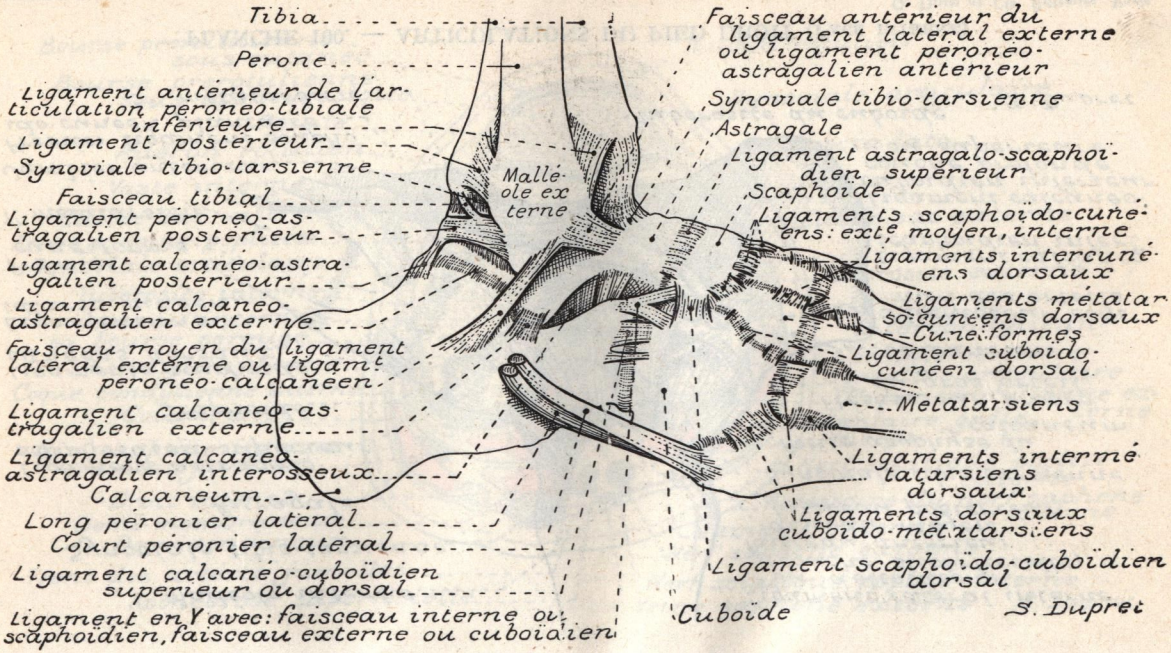

PLANCHE 101. — ARTICULATIONS DU PIED DROIT (FACE EXTERNE)

G. DOIN et Cie, Éditeurs, Paris.

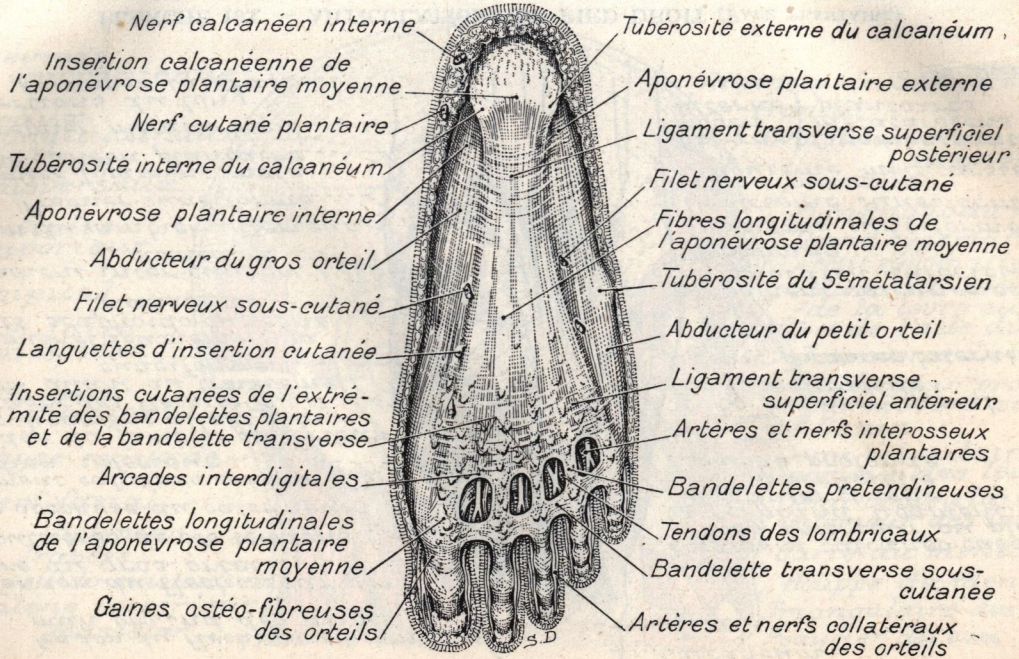

PLANCHE 102. — APONÉVROSE PLANTAIRE

G. Doin et Cie, Éditeurs, Paris.

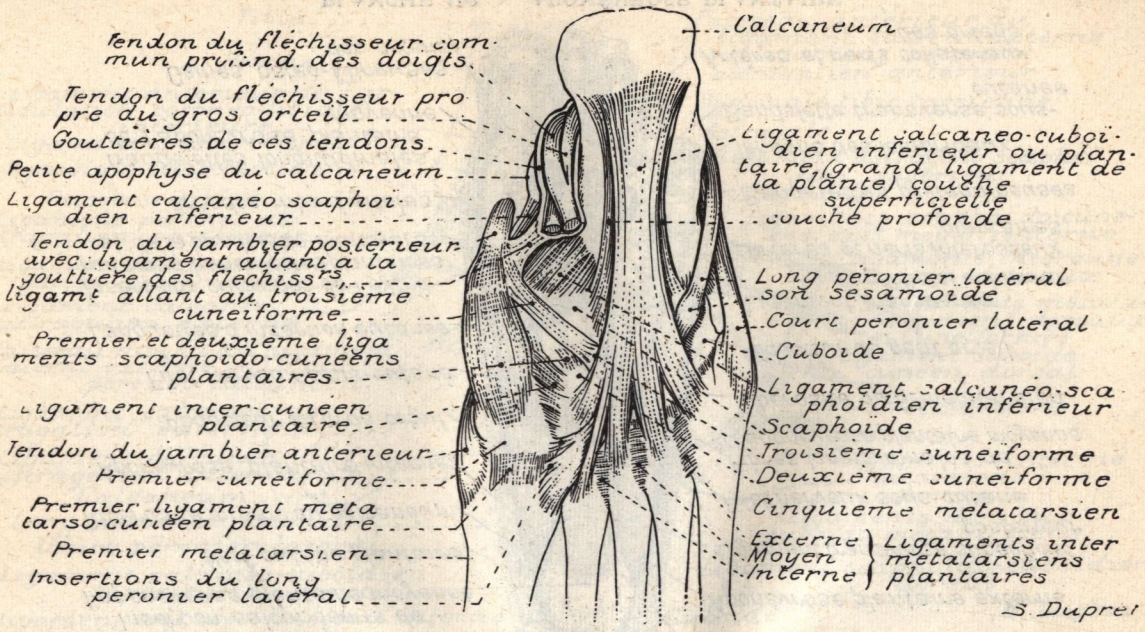

PLANCHE 103. — ARTICULATIONS DU PIED DROIT (FACE PLANTAIRE)

G. DOIN et Cie, Éditeurs, Paris.

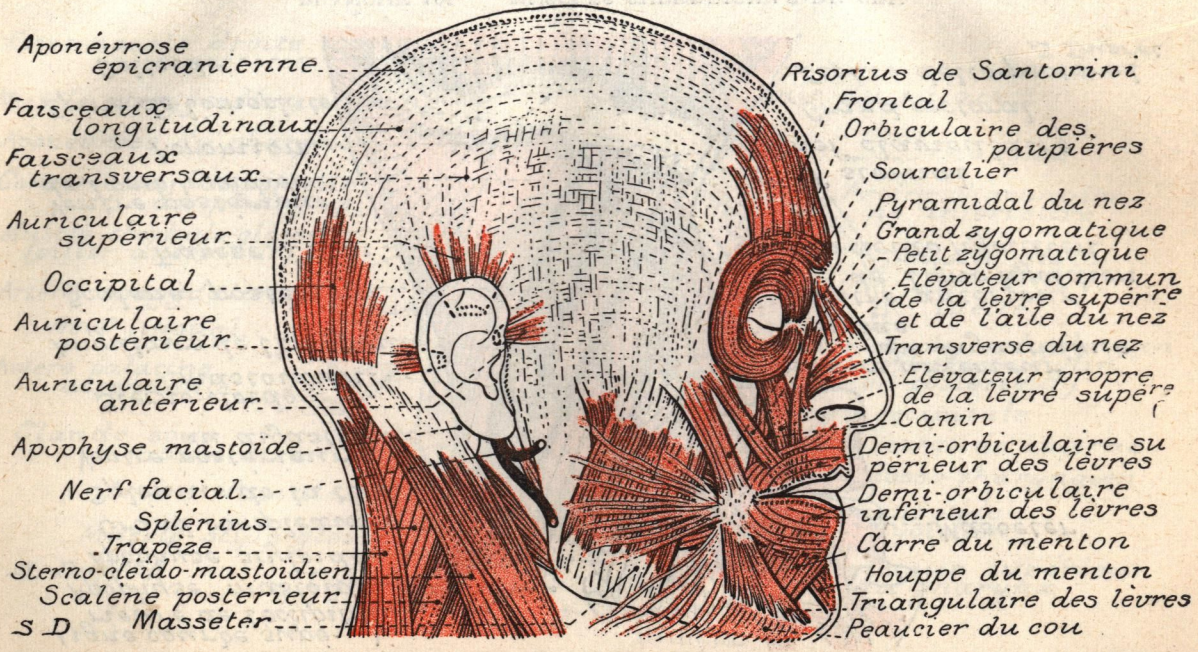

PLANCHE 104. — MUSCLES SUPERFICIELS DE LA TÊTE

G. Doin et Cie, Éditeurs, Paris.

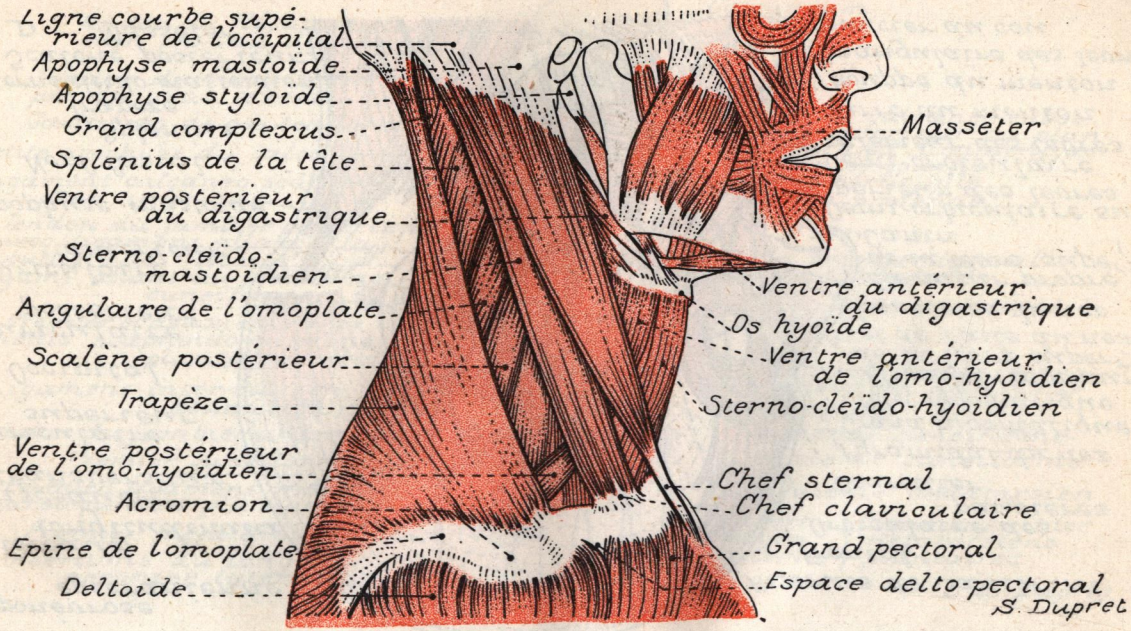

PLANCHE 105. — MUSCLES SUPERFICIELS DU COU

G. Doin et Cie, Éditeurs, Paris.

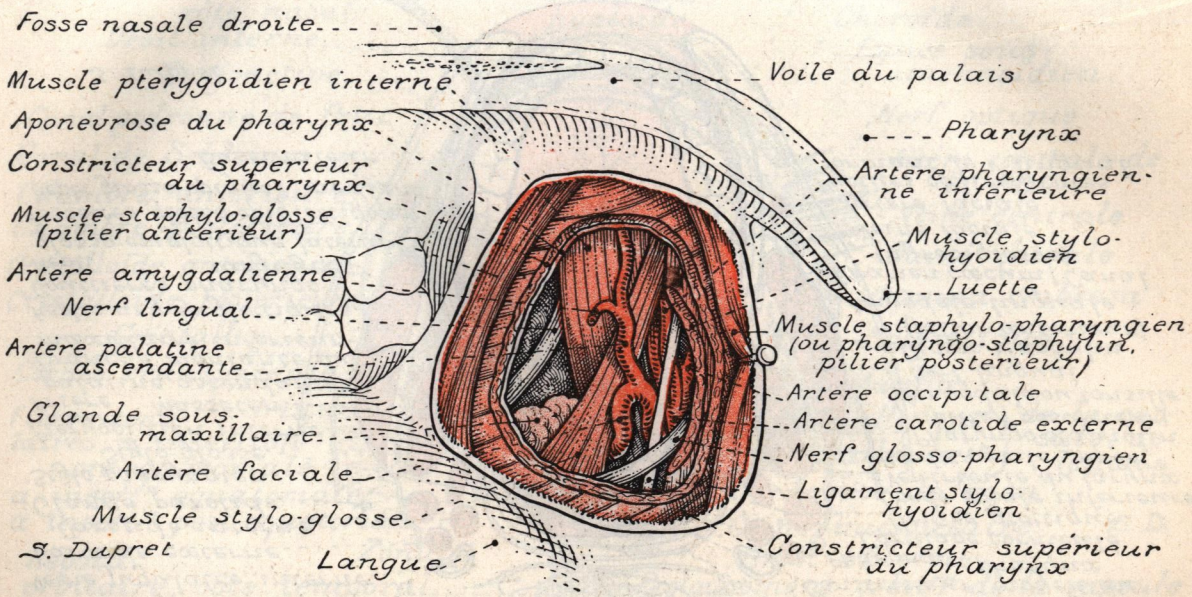

PLANCHE 106. — RÉGION AMYGDALIENNE DROITE

G. Doin et Cie, Éditeurs, Paris.

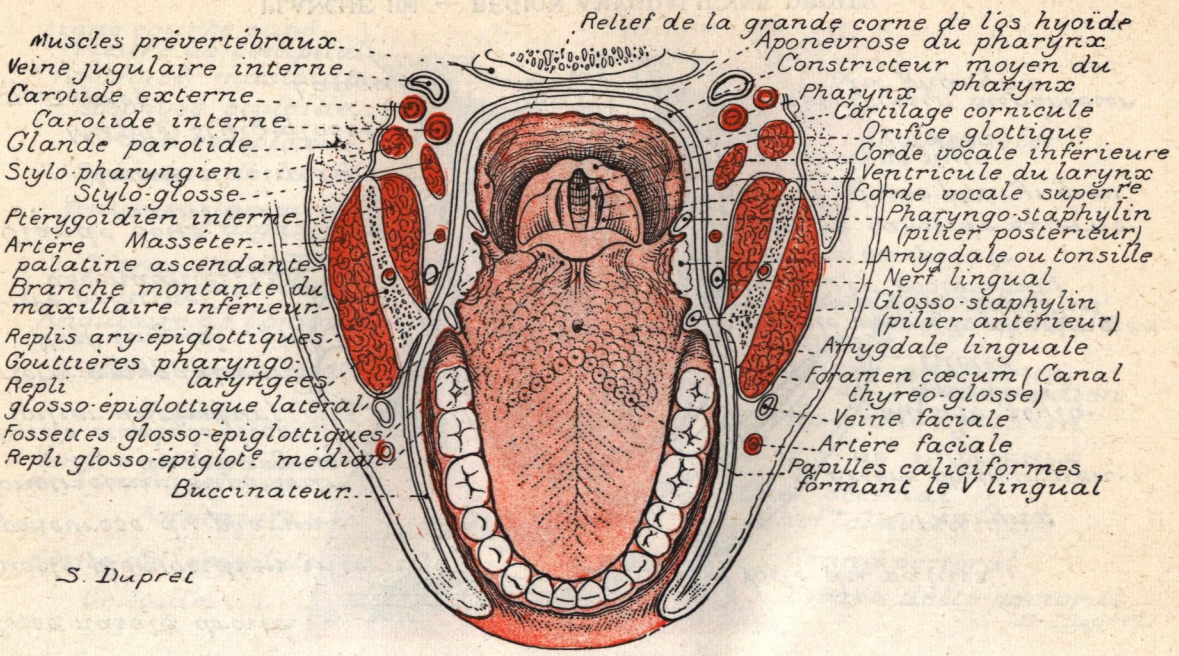

PLANCHE 107. — COUPE HORIZONTALE DE LA FACE AU NIVEAU DES AMYGDALES

G. Doin et Cie, Éditeurs, Paris

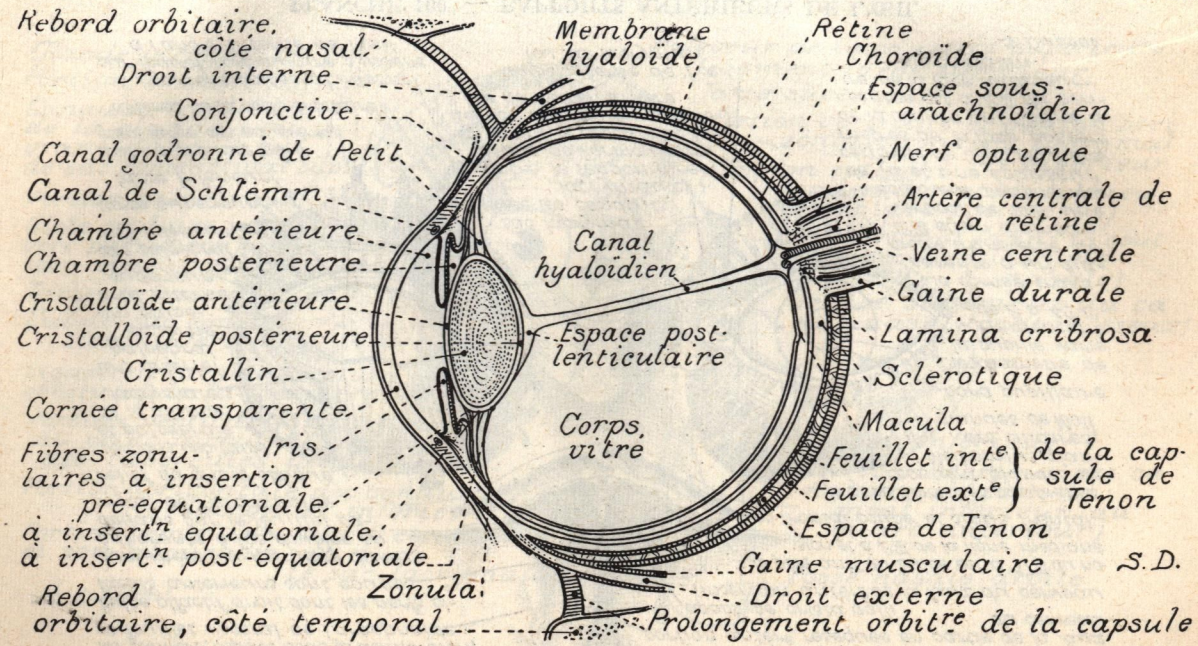

PLANCHE 108. — COUPE MÉDIANE DE L'ŒIL

G. Doin et Cie, Éditeurs, Paris.

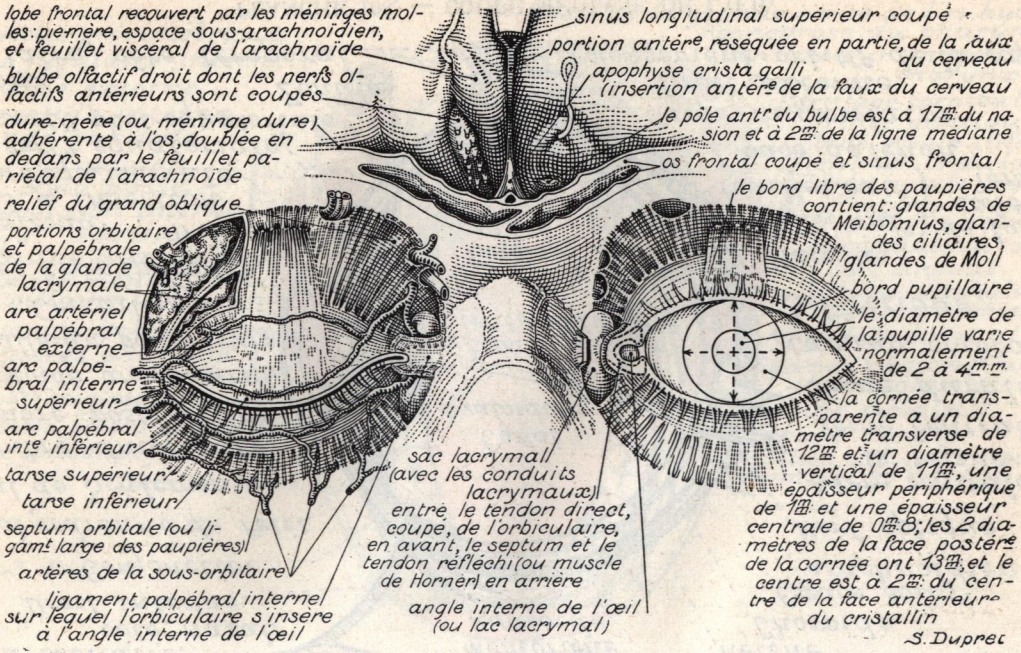

PLANCHE 109. — RAPPORTS ANTÉRIEURS DE L'ŒIL

G. Doin et Cie, Éditeurs, Paris.

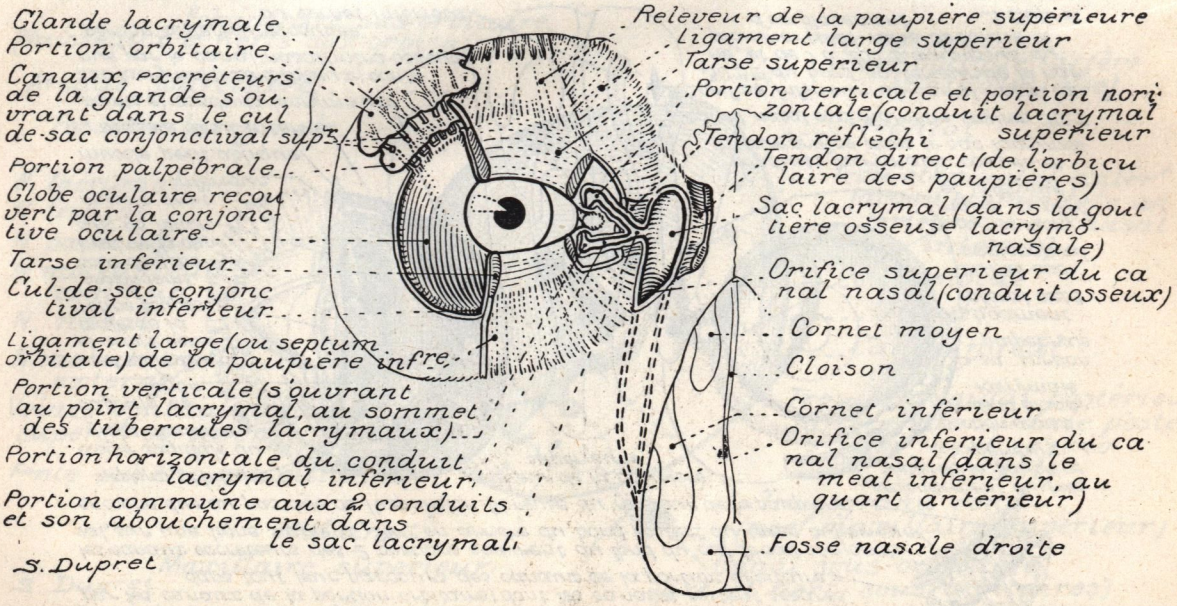

PLANCHE 110. — GLANDE LACRYMALE ET VOIES LACRYMALES

G. Doin et Cie, Éditeurs, Paris.

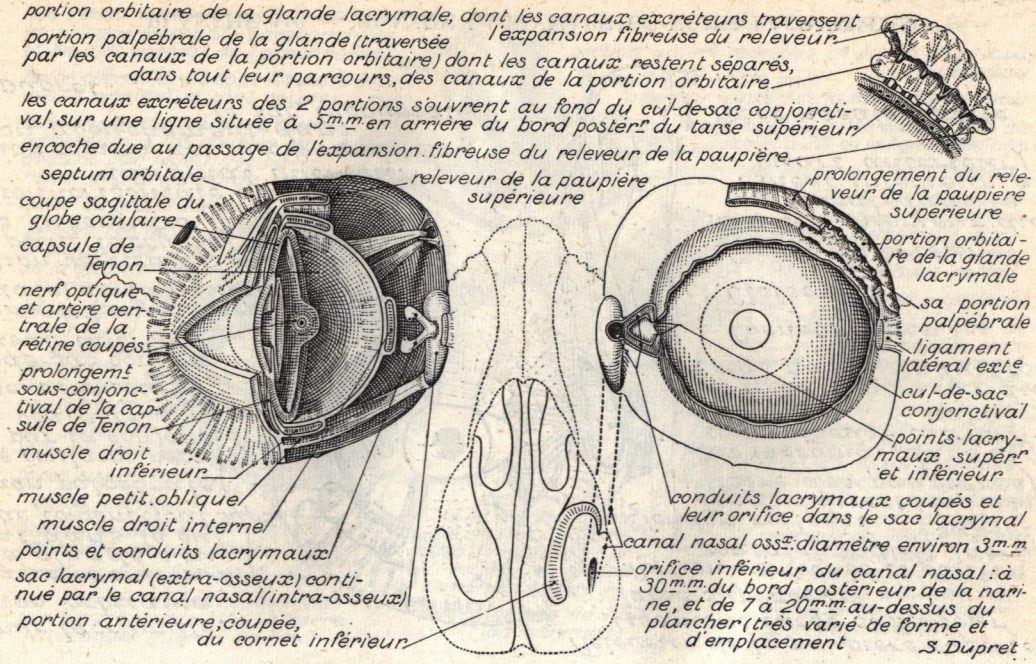

PLANCHE 111. — CAPSULE DE TENON ET VOIES LACRYMALES

G. Doin et Cie, Éditeurs, Paris.

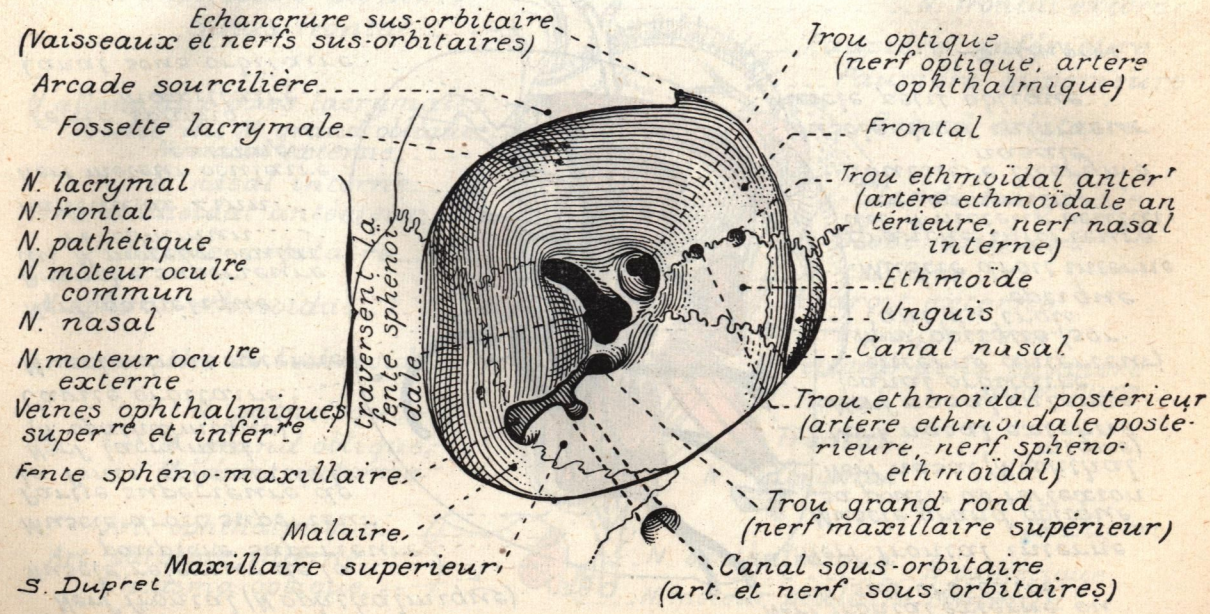

PLANCHE 112. — CAVITÉ ORBITAIRE DROITE, AVEC LES ORIFICES OSSEUX ET LES ORGANES QUI LES TRAVERSENT

G. Doin et Cie, Éditeurs, Paris.

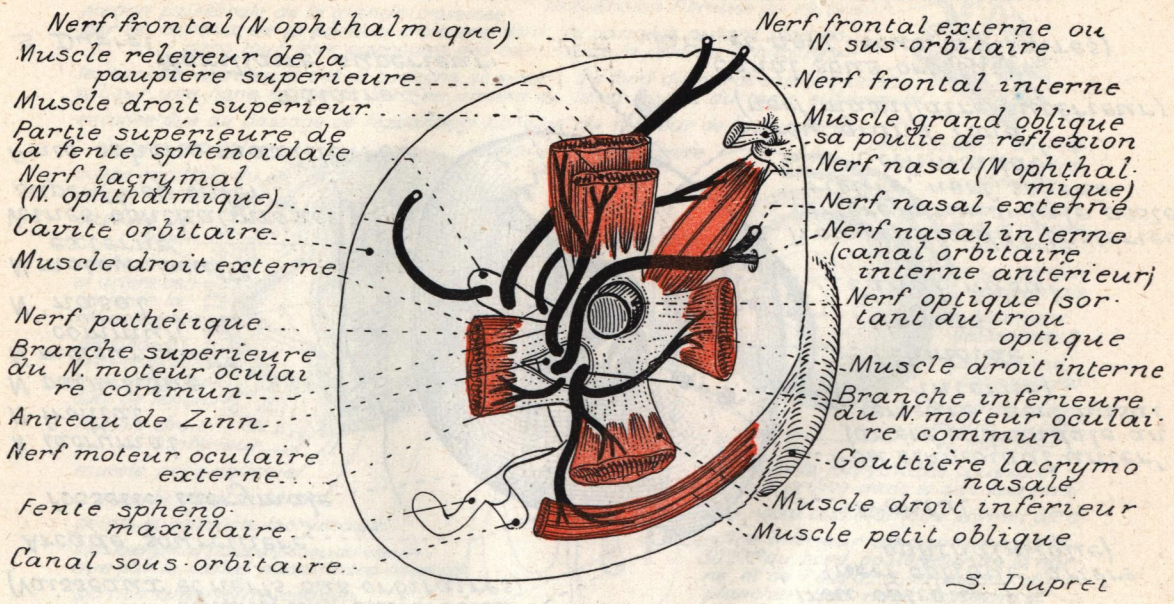

PLANCHE 113. — CAVITÉ ORBITAIRE DROITE ET RAPPORTS DES NERFS

G. Doin et Cie, Éditeurs, Paris.

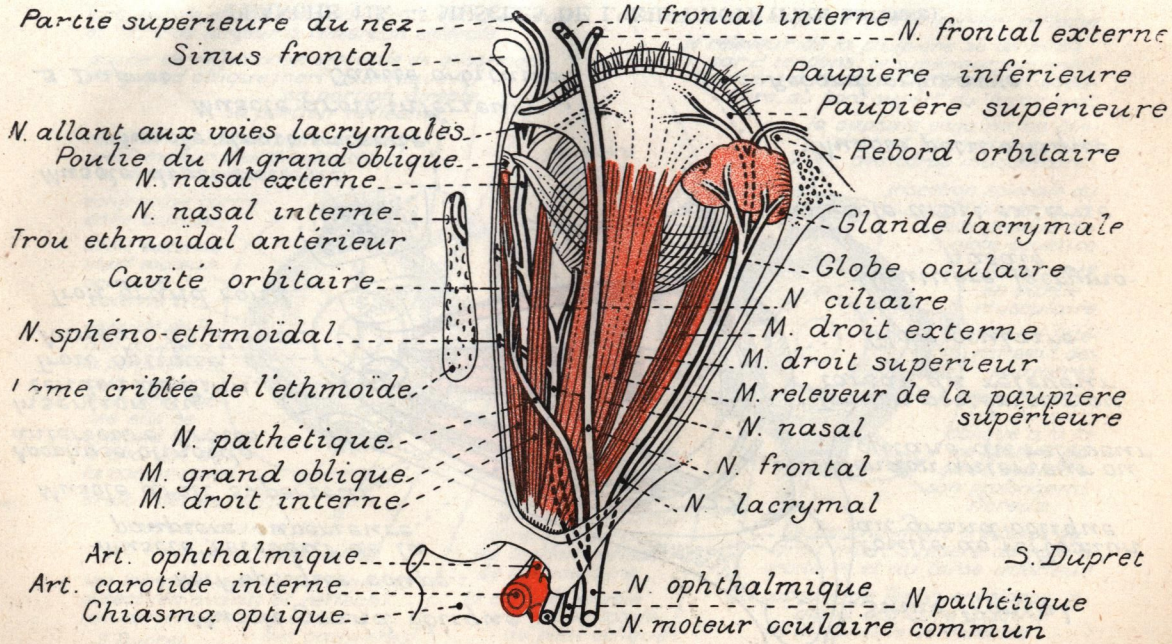

PLANCHE 114. — MUSCLES DE L'ŒIL DROIT (FACE SUPÉRIEURE)

G. DOIN et Cie Éditeurs, Paris.

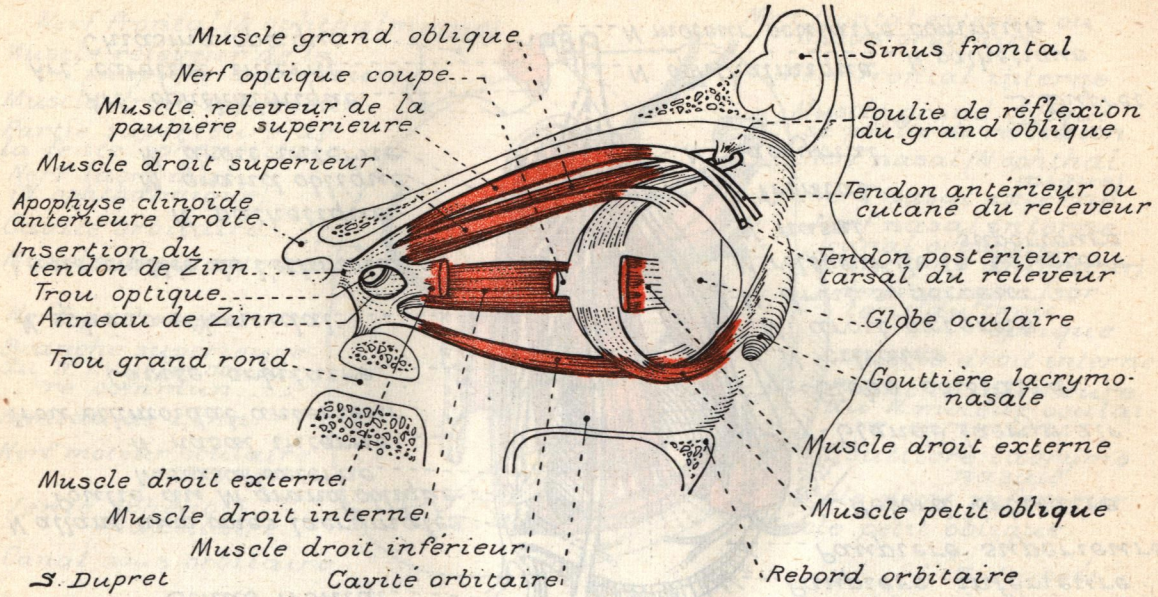

PLANCHE 115. — MUSCLES DE L'ŒIL DROIT (FACE EXTERNE)

G. DOIN et Cie, Éditeurs, Paris.

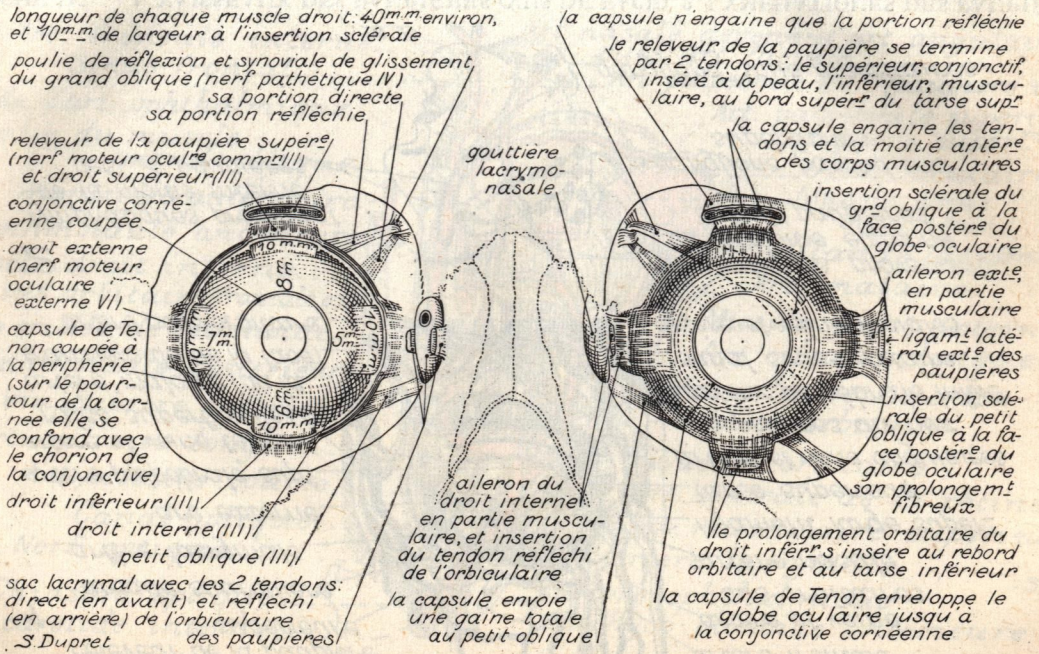

PLANCHE 116. — INSERTION SCLÉRALE DES MUSCLES DE L'ŒIL

G. Doin et Cie, Éditeurs, Paris.

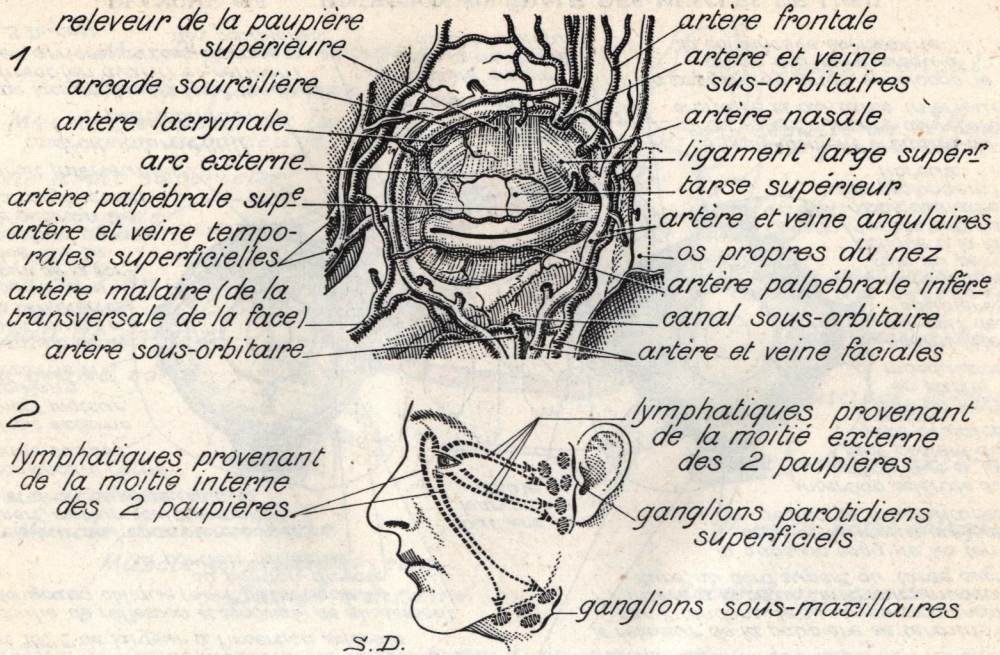

PLANCHE 117. — 1, VAISSEAUX DES PAUPIÈRES (VUS DE FACE). 2, LYMPHATIQUES DES PAUPIÈRES

G. Doin et Cie, Éditeurs, Paris.

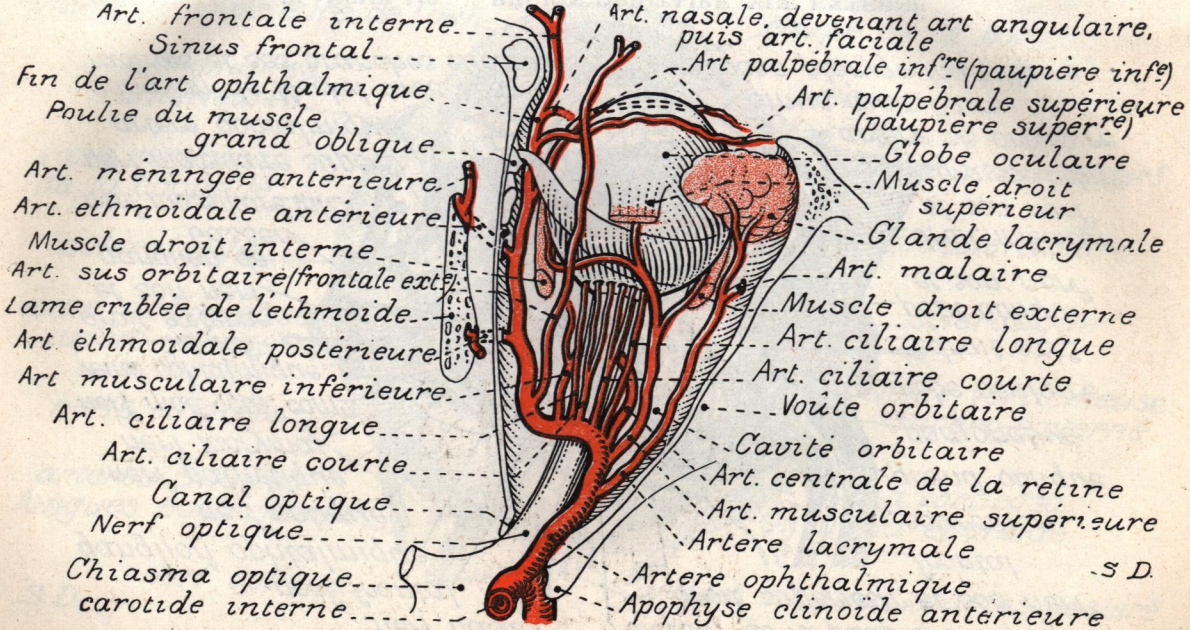

PLANCHE 118. — ARTÈRE OPHTALMIQUE DROITE (FACE SUPÉRIEURE)

G. DOIN et Cie, Éditeurs, Paris.

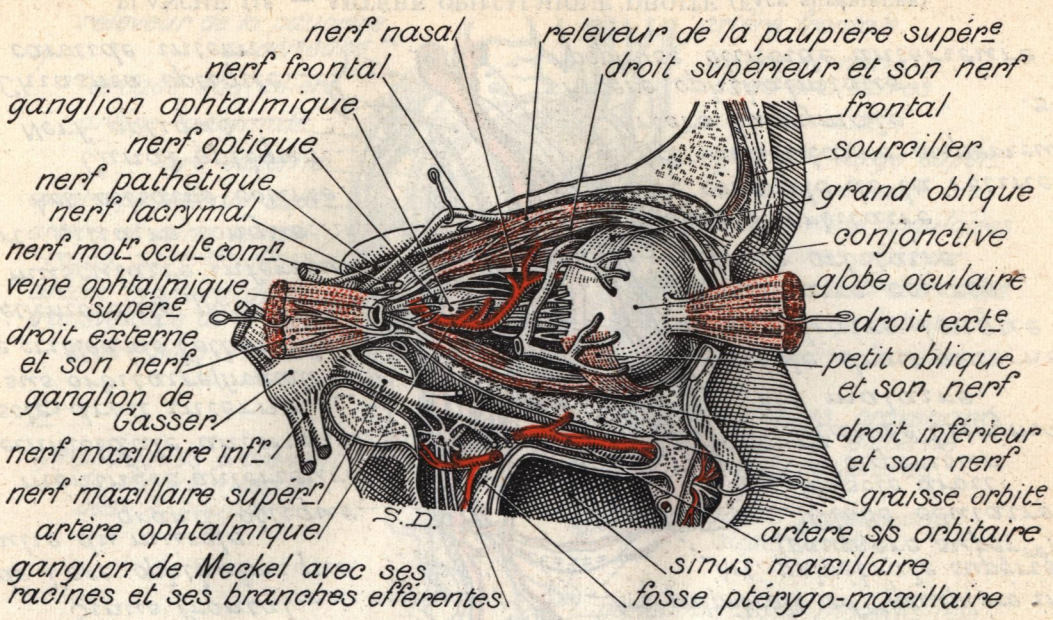

PLANCHE 119. — RÉGION ORBITAIRE, VUE EXTERNE

G. Doin et Cie, Éditeurs, Paris.

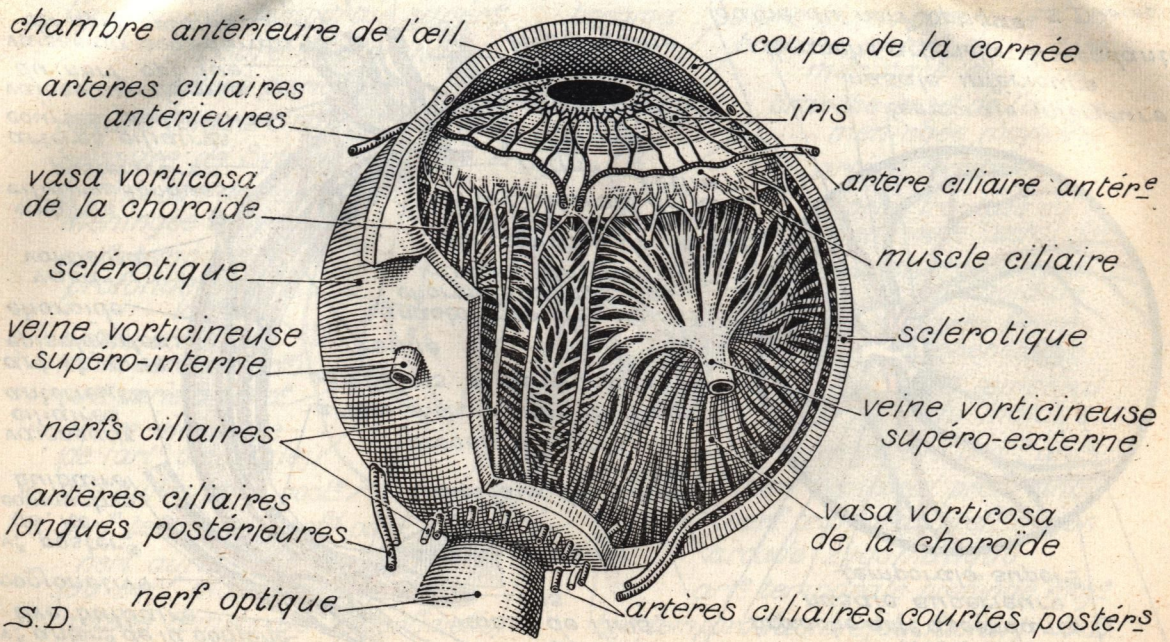

PLANCHE 120. — VAISSEAUX ET NERFS DE LA MEMBRANE IRIDO-CHOROIDIENNE

G. Doin et Cie, Éditeurs, Paris.

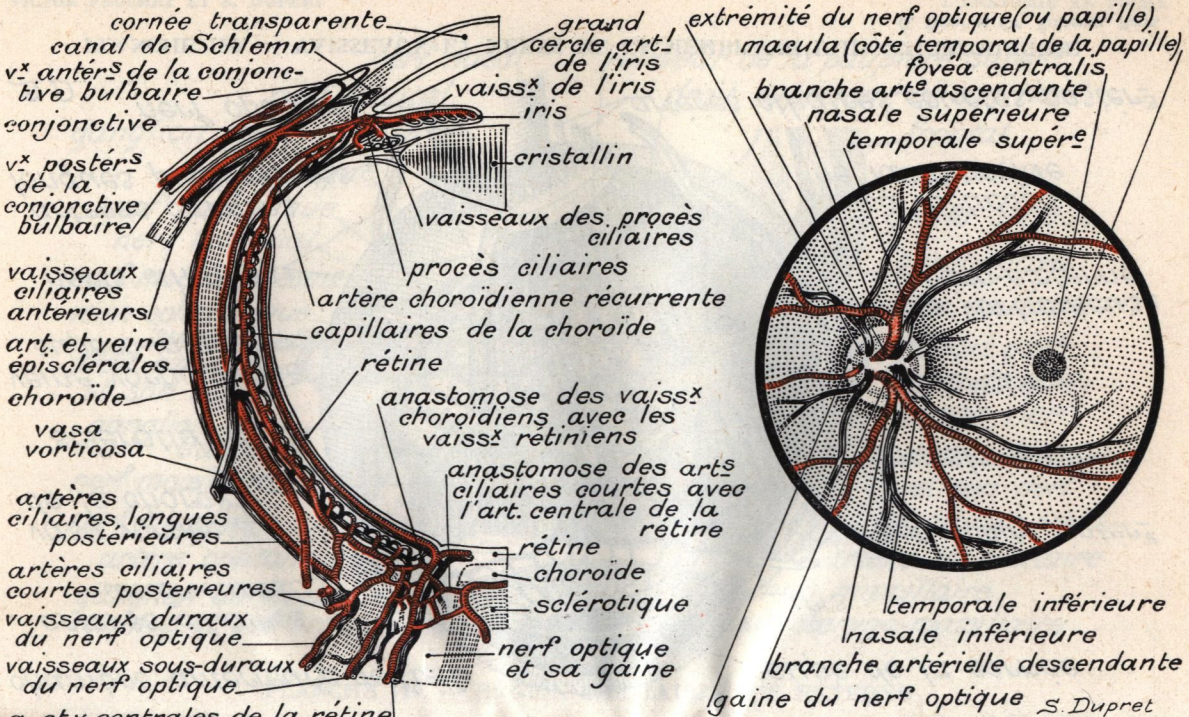

PLANCHE 121. — VAISSEAUX DE L'ŒIL (COUPE HORIZONTALE ET FOND D'ŒIL)

C. Dois et Cie, Editeurs, Paris.

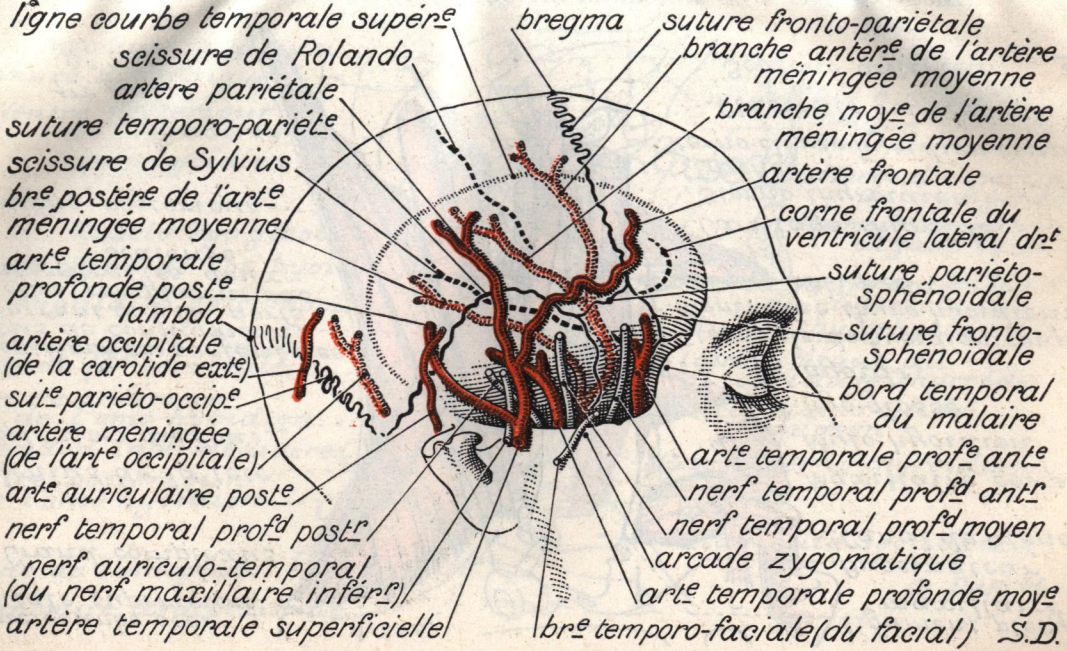

PLANCHE 122. — RÉGION LATÉRALE DE LA TÊTE AVEC RAPPORTS PROFONDS

G. Doin et Cie, Éditeurs, Paris.

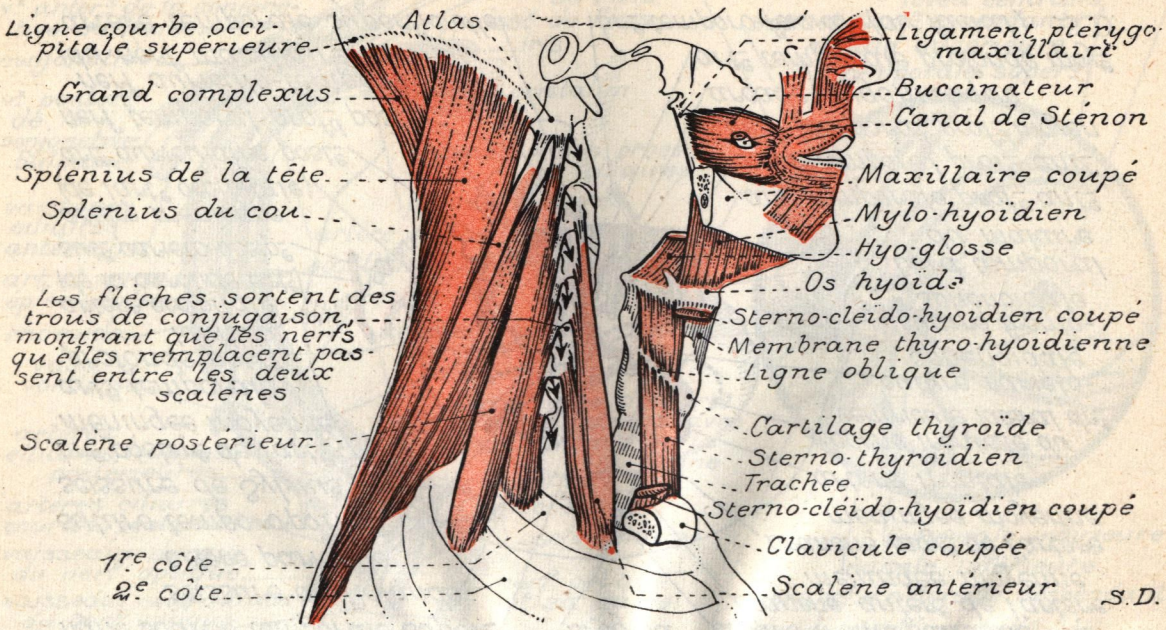

PLANCHE 123. — MUSCLES CERVICAUX PROFONDS (FACE LATÉRALE DROITE)

G. DOIN et Cie, Éditeurs, Paris.

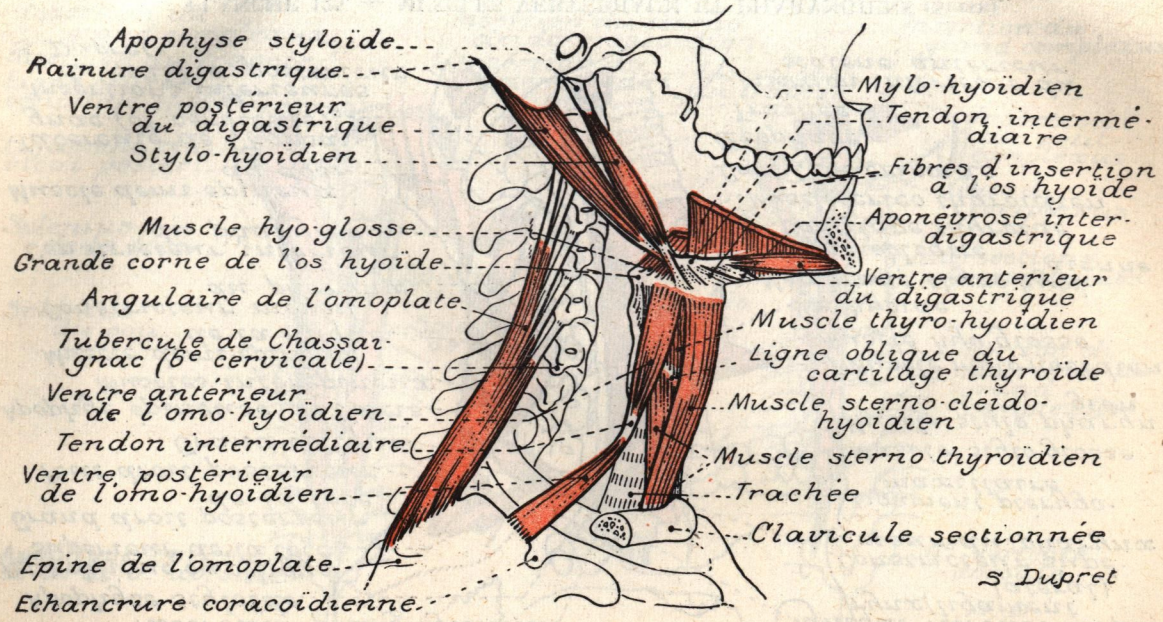

PLANCHE 124. — MUSCLES CERVICAUX PROFONDS (SUITE)

G. DOIN et Cie, Éditeurs, Paris.

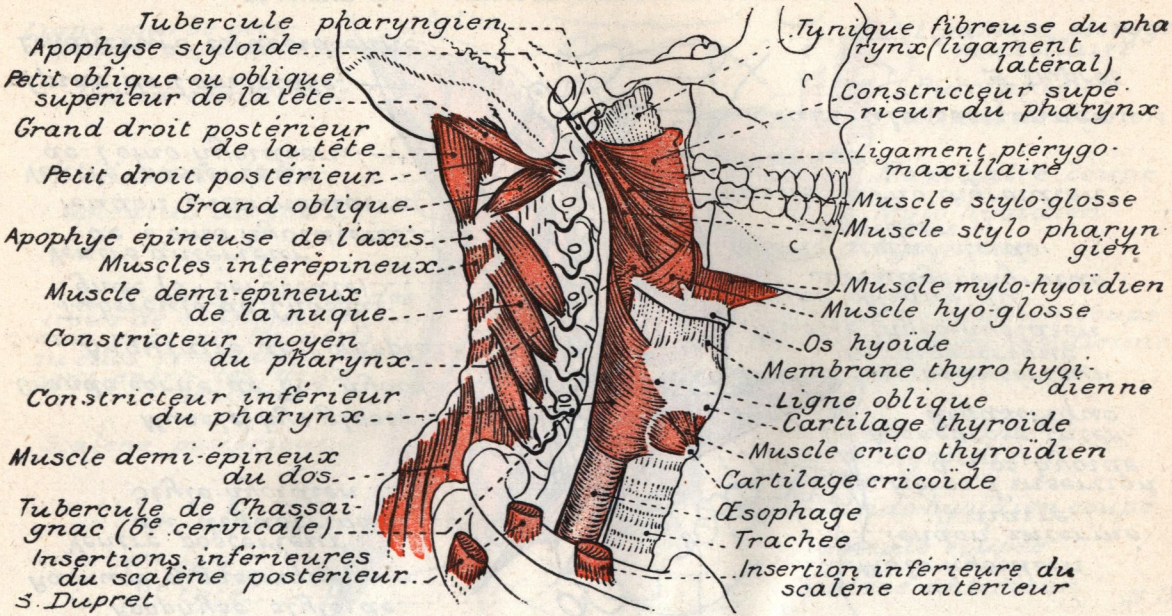

PLANCHE 125. — MUSCLES VERTÉBRAUX ET PHARYNGIENS (SUITE)

G. DOIN et Cie, Éditeurs, Paris.

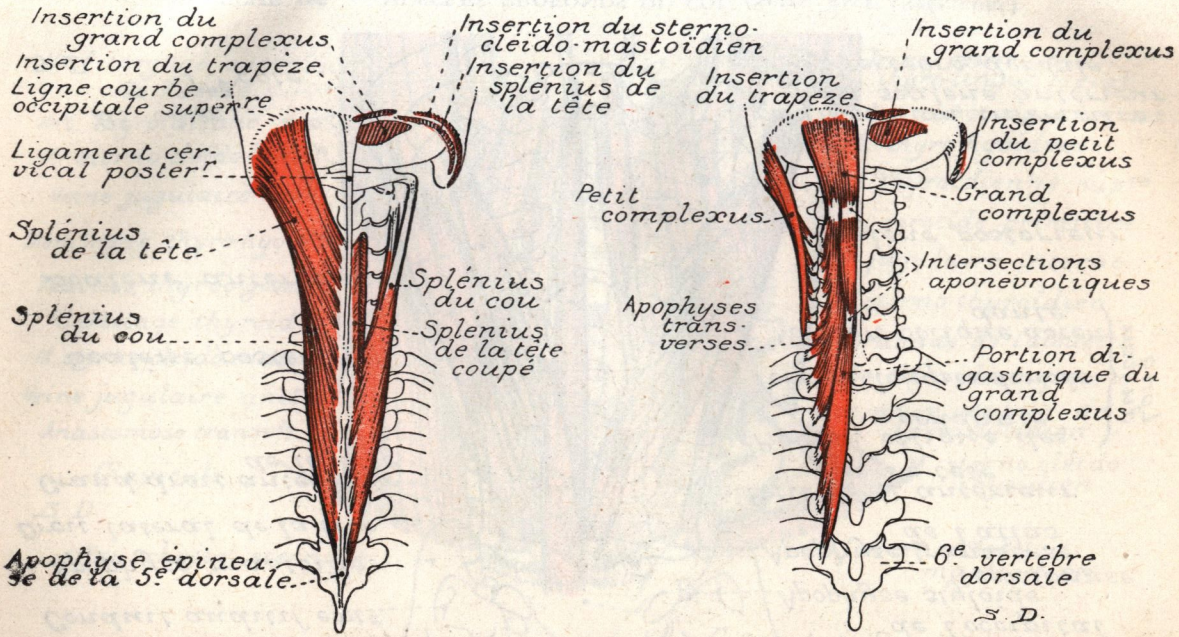

PLANCHE 126. — MUSCLES DE LA NUQUE

G. Doin et Cie, Éditeurs, Paris.

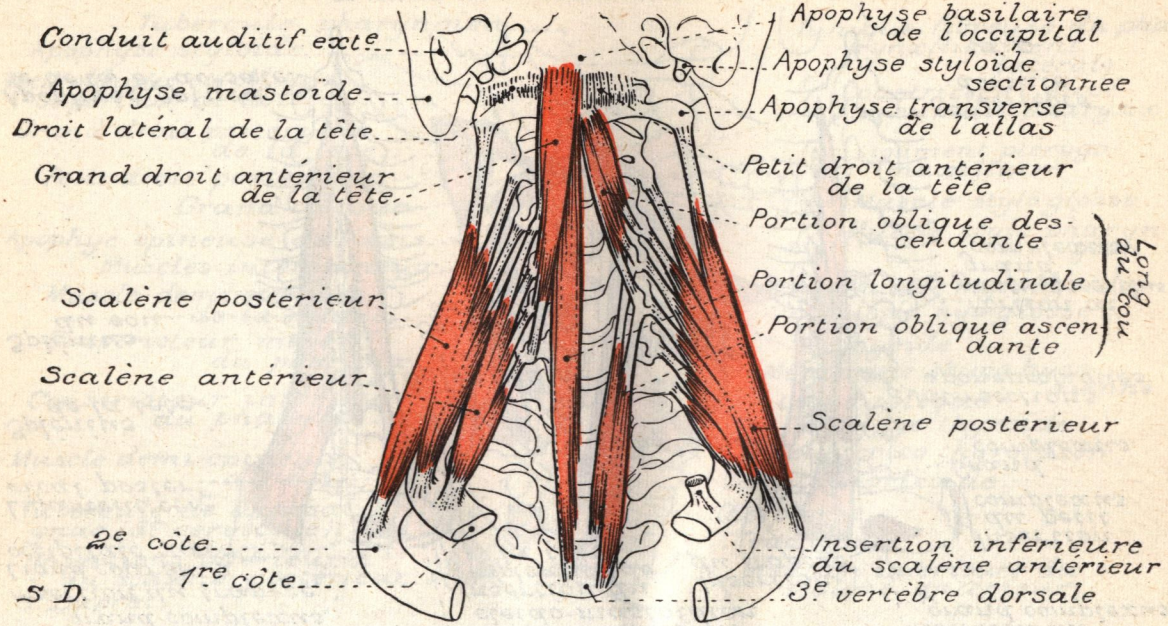

PLANCHE 127. — MUSCLES PROFONDS DU COU (SUITE, FACE ANTÉRIEURE)

G. Doin et Cie, Éditeurs, Paris.

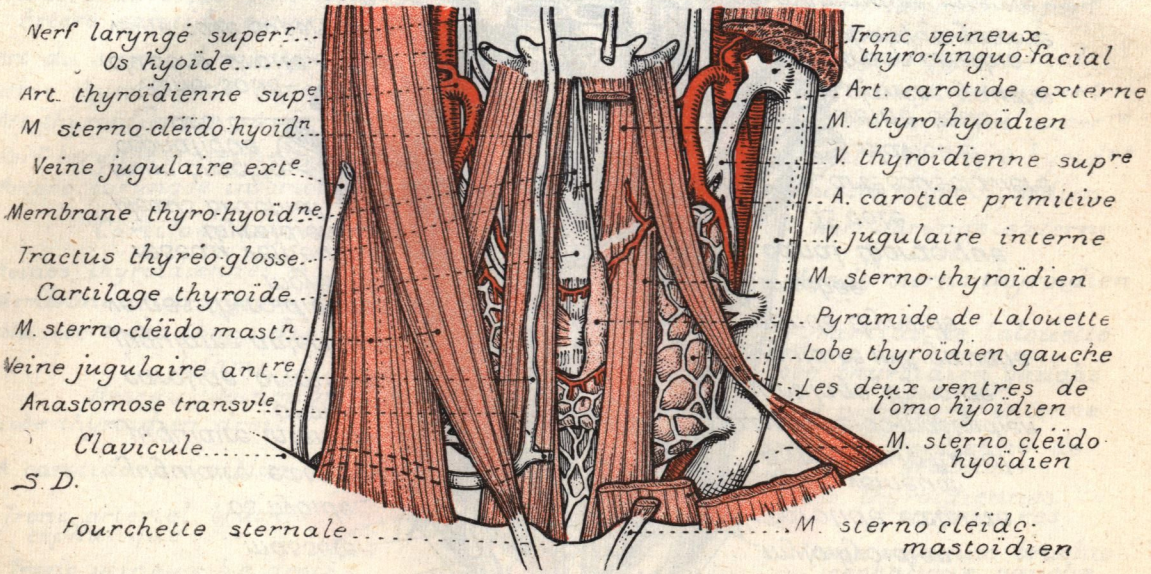

PLANCHE 128. — MUSCLES SUPERFICIELS DU COU (FACE ANTÉRIEURE)

G. DOIN et Cie, Éditeurs, Paris.

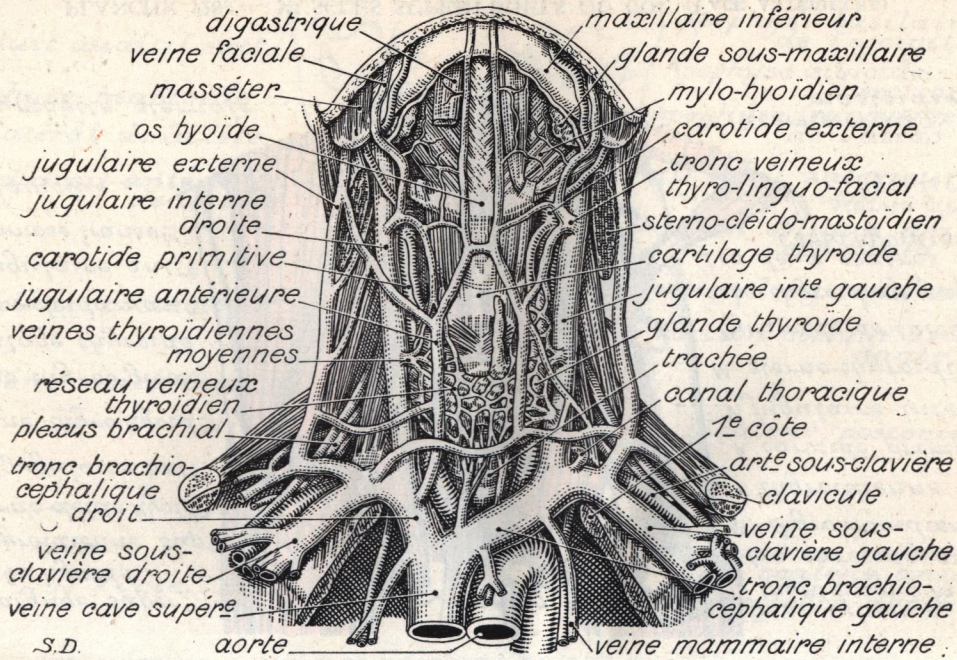

PLANCHE 129. — VEINE CAVE SUPÉRIEURE ET SES AFFLUENTS

G. Doin et Cie, Éditeurs, Paris.

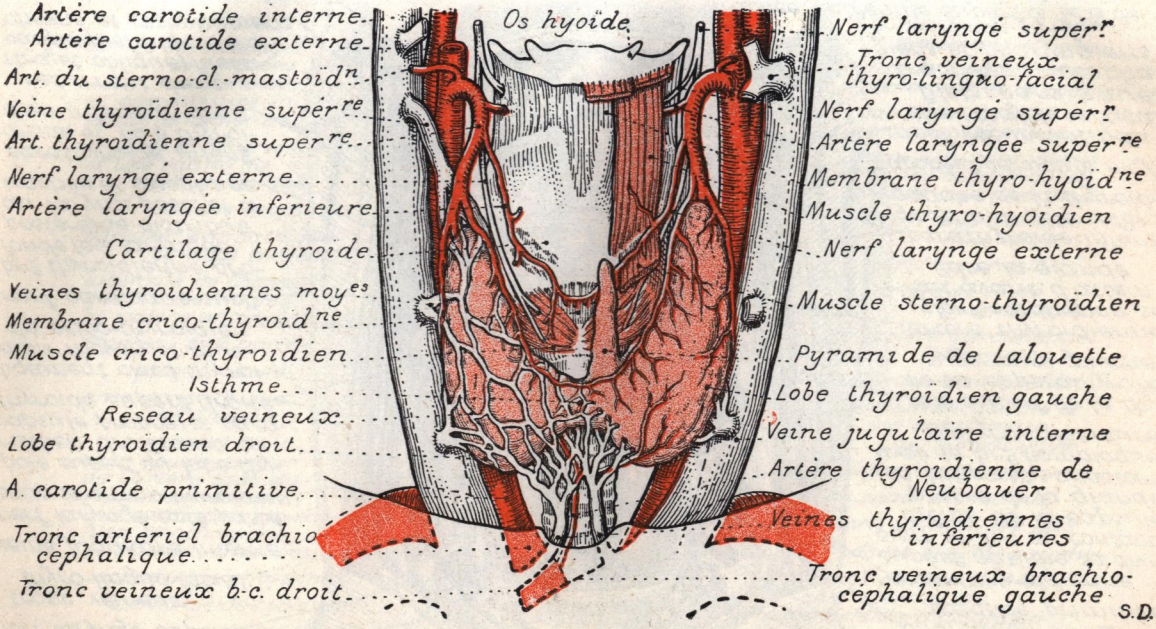

S.D.

PLANCHE 130. — CORPS THYROIDE ET SES VAISSEAUX

G. Doin et Cie, Éditeurs, Paris.

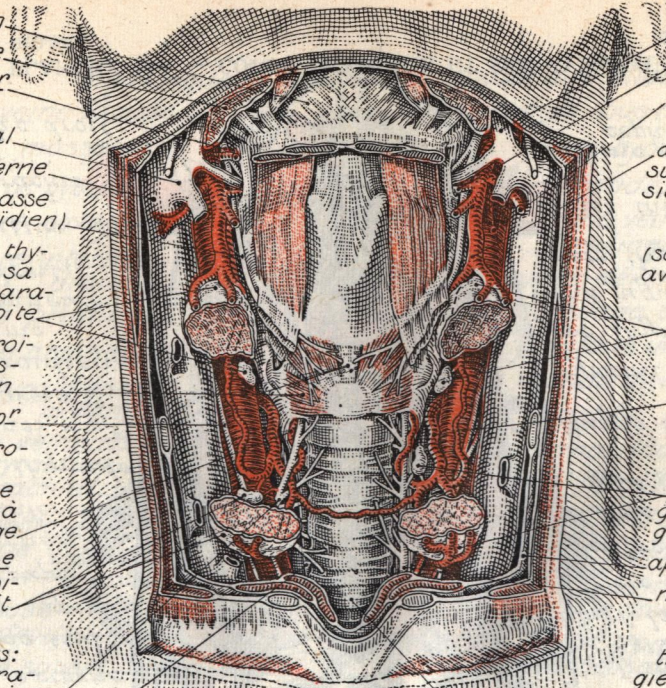

muscle mylo-hyoïdien
glande s/s-maxillaire
nerf laryngé supér.r
tronc veineux thyro-linguo-facial
veine jugulaire interne
nerf laryngé exte (passe sous le sterno-thyroïdien)
pôle supérr du lobe thyroïdien droit (avec sa capsule propre) et parathyroïde supére droite
ligament crico-thyroïdien moyen et muscle crico-thyroïdien
nerf cardiaque supr
bre thyroïdienne profonde (ou laryngée postére) se distribue au larynx postr et à trachée et œsophage
parathyroïde infére droite et pôle thyroïdien inférieur droit
récurrent droit (trajet oblique) filets: cardiaque moyen, trachéens et œsophagiens
bord droit de l'œsophage

veine faciale
arte laryngée supe (épiglotte et larynx)
bifurcation de la carotide primitive
artère thyroïdienne supére gauche, sa division se fait au contact même de la capsule propre de la glande (sa bre poste s'anastome avec la bre homologue postéro-inférieure
pôle supérr de la thyroïde et parathyroïde supérieure gauche
artère thyroïdienne infére, sa division se fait avant d'atteindre la glande
parathyroïde infére gauche et pôle inférr gauche de la thyroïde
aponévre cervicale moye
nerf récurrent gauche (trajet vertical) filets: cardiaques, trachéens, œsophagiens et pharyngiens

trachée: extrémité supére à 12m de la surface cutanée, elle en est à 30m au-dessus du sternum

S. Dupret

PLANCHE 131 — GLANDES THYROIDE ET PARATHYROIDES (Rapports)

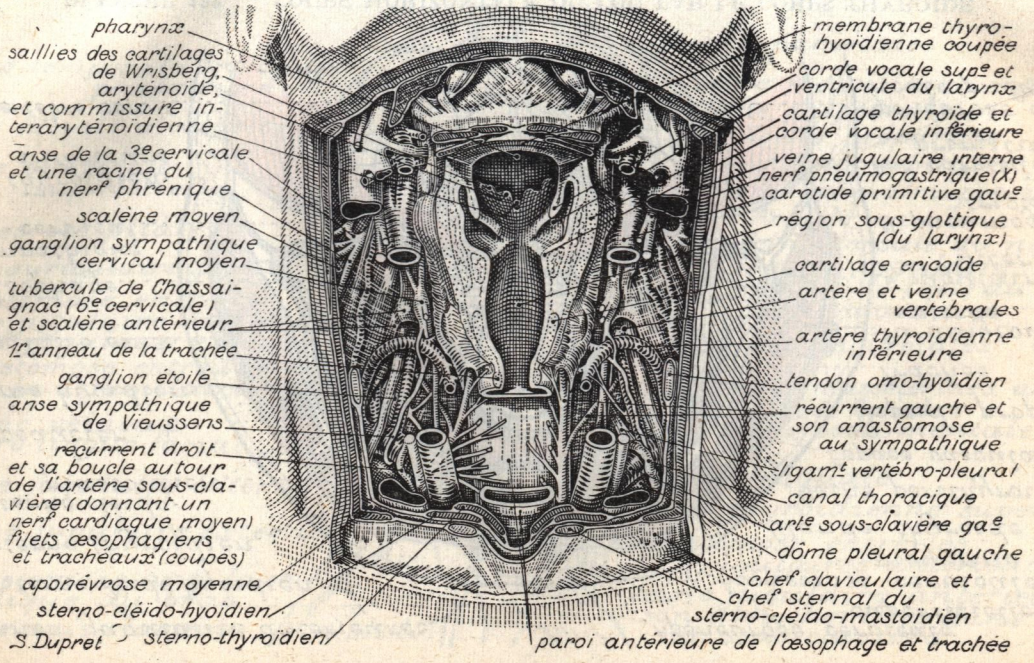

PLANCHE 132. — PLAN RÉTRO-CAROTIDIEN DE LA RÉGION SOUS-HYOIDIENNE

G. Doin et Cie, Éditeurs, Paris.

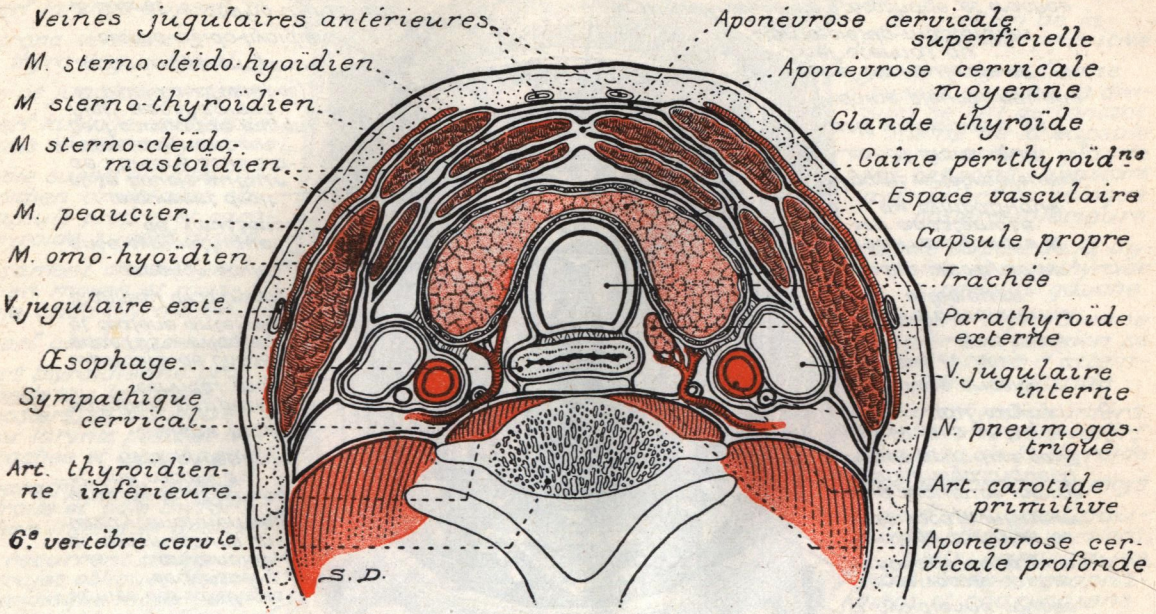

PLANCHE 133. — COUPE HORIZONTALE DU COU PAR LE CORPS THYROIDE

G. Doin et Cie, Éditeurs, Paris.

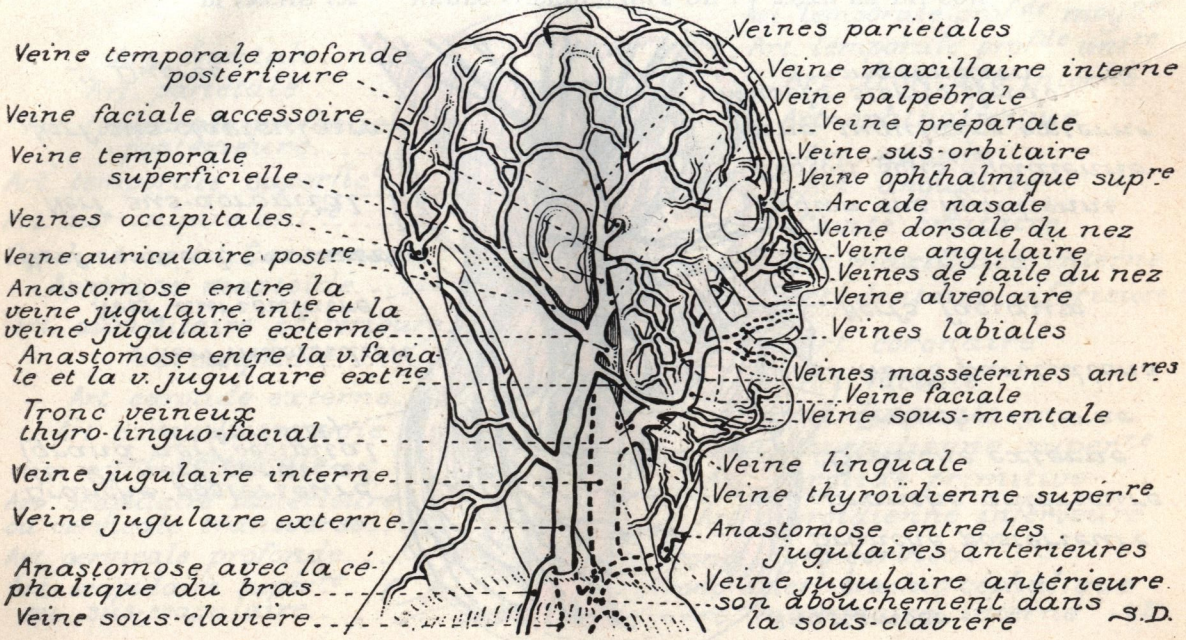

PLANCHE 134. — VEINES SUPERFICIELLES DE LA TÊTE ET DU COU (Côté droit)

G. Doin et Cie, Éditeurs, Paris.

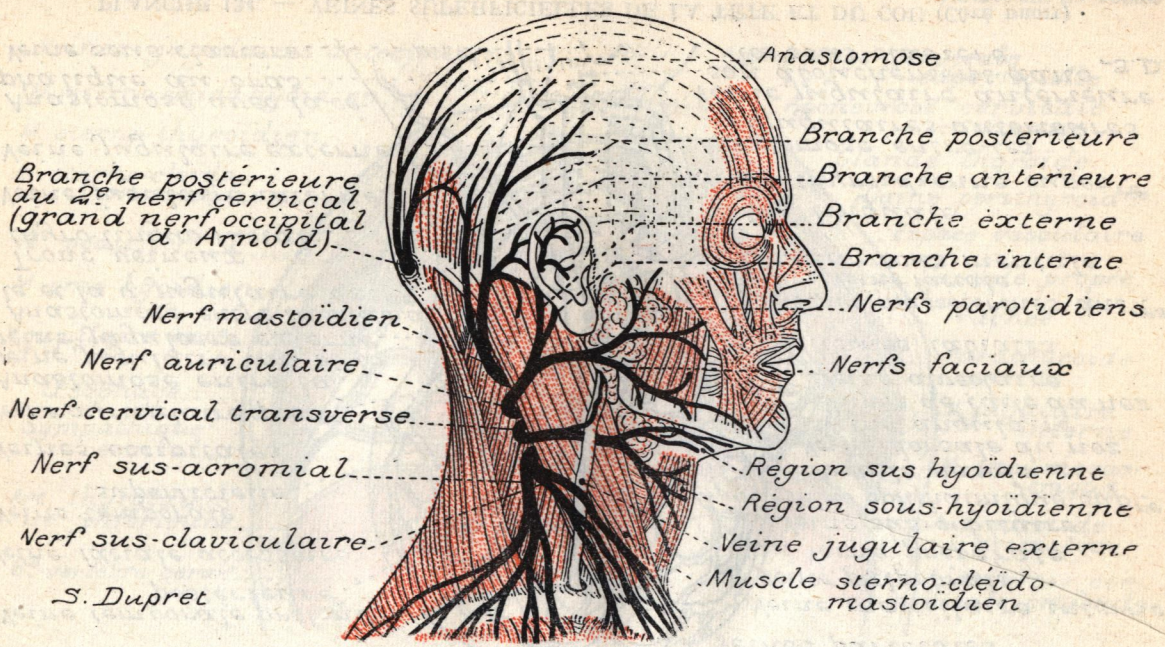

PLANCHE 135. — NERFS SUPERFICIELS DE LA TÊTE ET DU COU

G. Doin et Cie, Éditeurs, Paris.

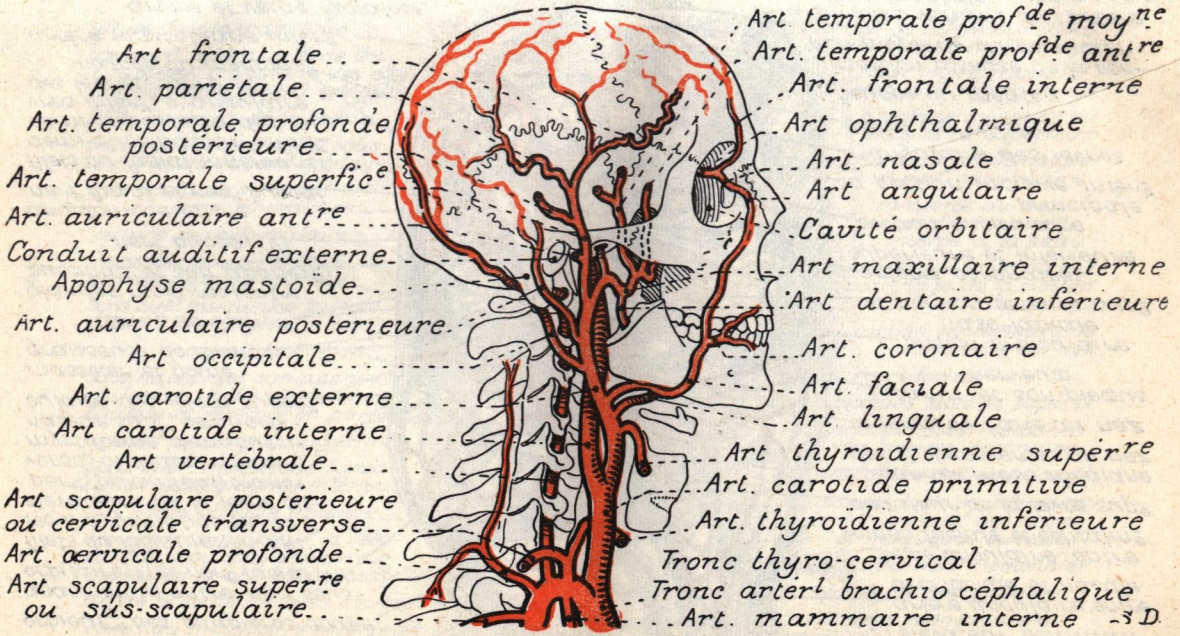

PLANCHE 136. — ARTÈRES DU COU ET DE LA TÊTE (CÔTÉ DROIT)

G. DOIN et Cie, Éditeurs, Paris.

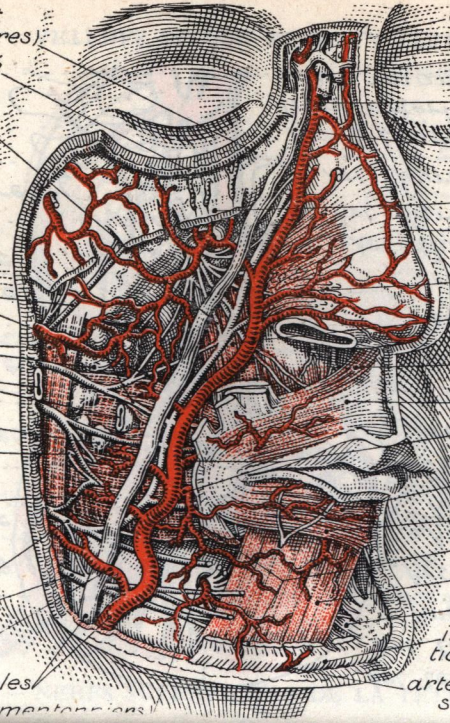

septum orbitale (ou ligament large des paupières)
orbiculre des paupières coupé
anastomose entre nerf sous-orbitaire (V) et nerf facial (VII)
filets du facial innervant: les 2 zygomatiques, les 2 élévateurs de la lèvre supére, pyramidal, transverse, dilatateur, canin, myrtiforme, demi-buccinateur supr, demi-orbiculaire des lèvres supér
masséter et boule graisseuse de Bichat
canal de Sténon
glandes molaires (entre buccinatr et son aponévre)
nerf buccal (V)
anastomose entre nerf facial et nerf buccal
filets du facial innervant: demi-buccinateur inférr demi-orbiculaire des lèvres inférr, triangulaire des lèvres, carré et houppe du menton
artère massétérine inférre
artère et veine faciales
trou mentonnier (artre et nerf mentonniers)

artère nasale
insertion osseuse de l'élévateur commun
artère angulaire: entre artrs faciale et nasale
veine angulaire: entre veines faciale et ophtalmre
élévateur de la lèvre supre
anastomose médiane des 2 transverses du nez
artères de l'aile du nez
canin et son plexus nerveux
portion orbiculaire naso-labiale
sa portion incisive supre
artères coronaires supérieure et inférieure
portion orbiculaire principale
sa portion incisive inférre
triangulaire des lèvres
carré du menton
houppe du menton
insertion osseuse de la portion moyenne du peaucier
artérioles venant de l'artère sous-mentale

S. Dupret

PLANCHE 137. — RÉGION ANTÉRIEURE DROITE DE LA FACE. PLAN VASCULO-NERVEUX

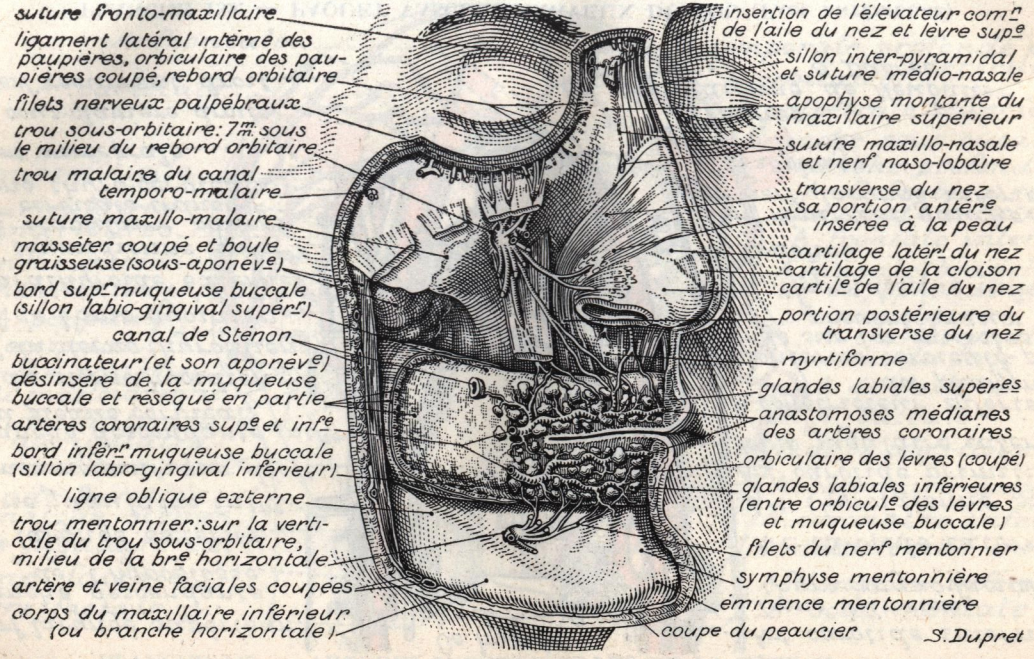

PLANCHE 138. — RÉGION ANTÉRIEURE DROITE DE LA FACE, PLAN MUQUEUSE BUCCALE

G. Doin et Cie Éditeurs, Paris.

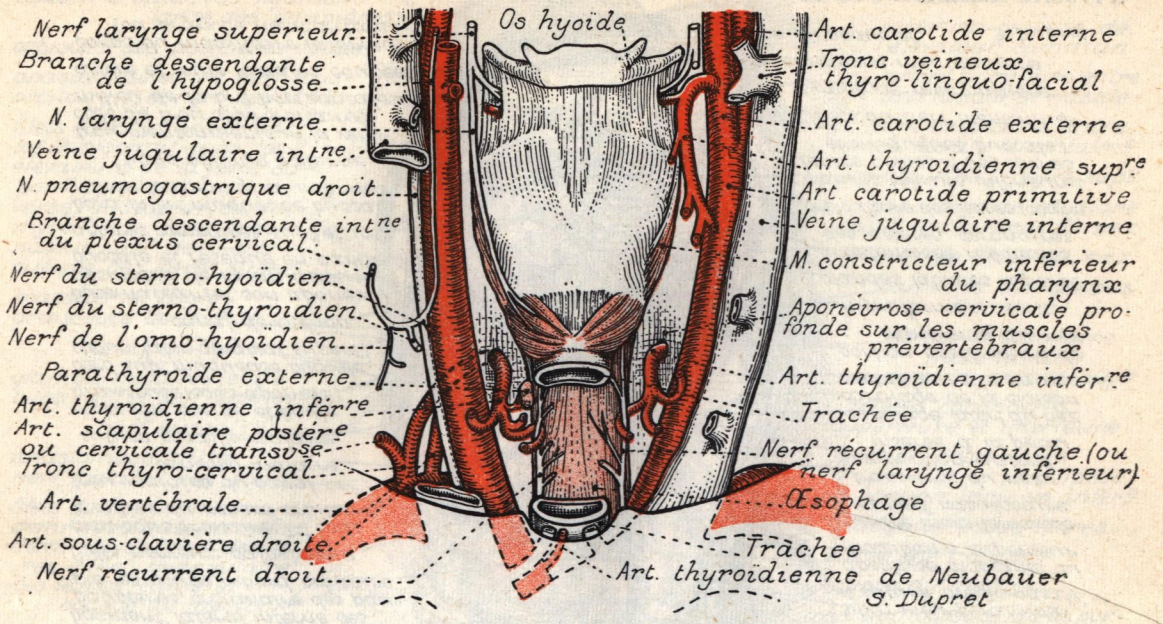

PLANCHE 139. — PAQUET VASCULO-NERVEUX DU COU (FACE ANTÉRIEURE)

G. DOIN et Cie, Éditeurs, Paris.

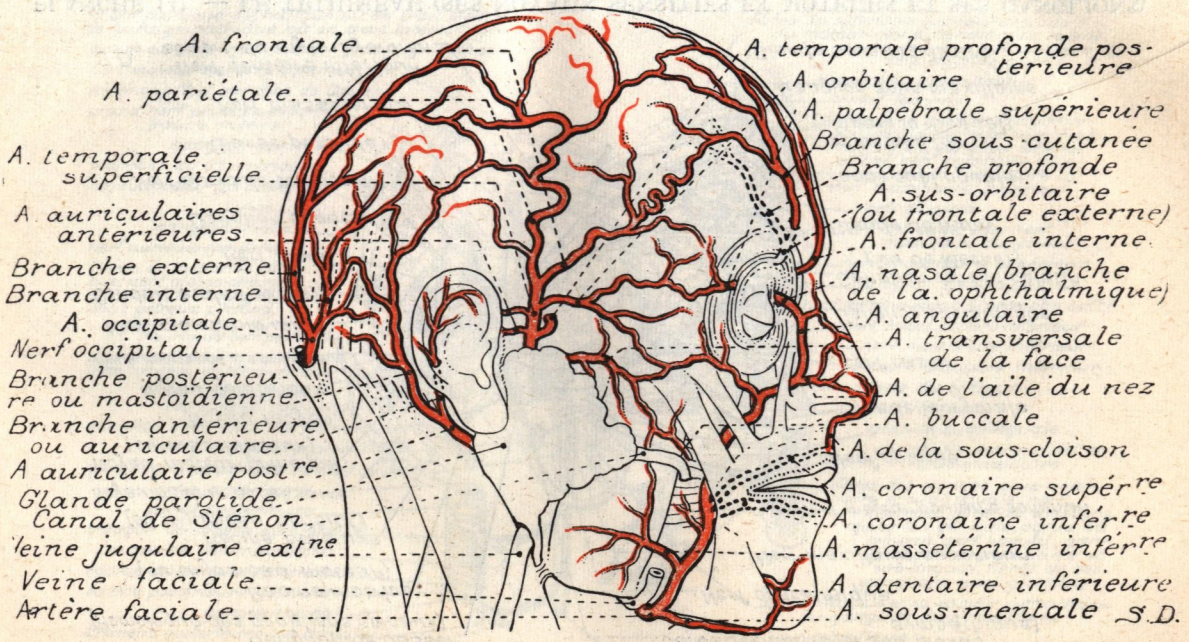

PLANCHE 140. — ARTÈRES SUPERFICIELLES DE LA TÊTE (Coté droit)

G. Doin et Cie, Éditeurs, Paris.

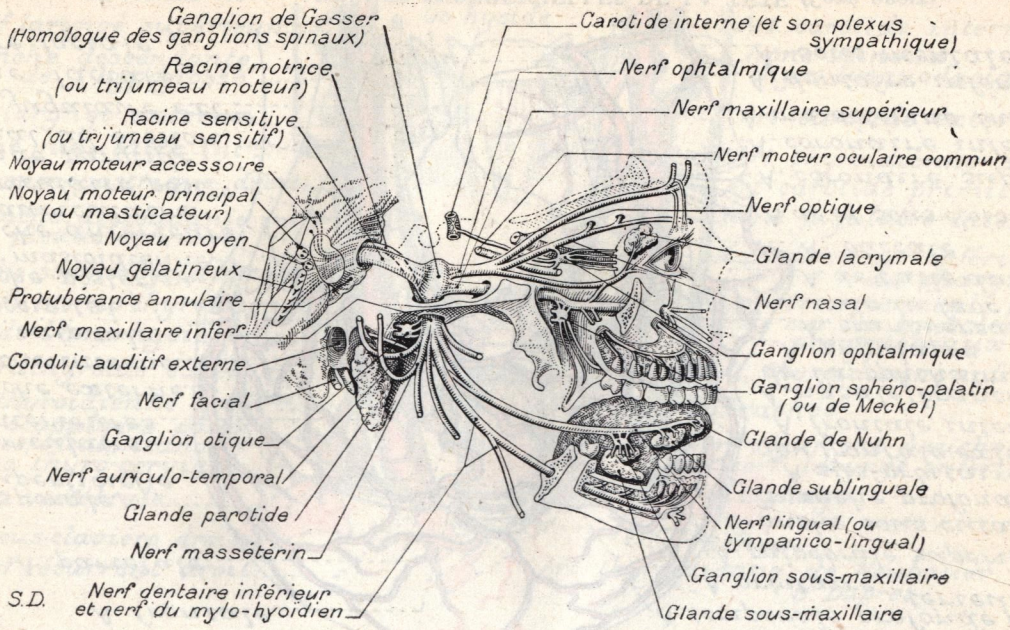

PLANCHE 141. — LE TRIJUMEAU (SES NOYAUX SENSITIFS ET MOTEURS ET SES GANGLIONS)

G. Doin et Cie Éditeurs, Paris.

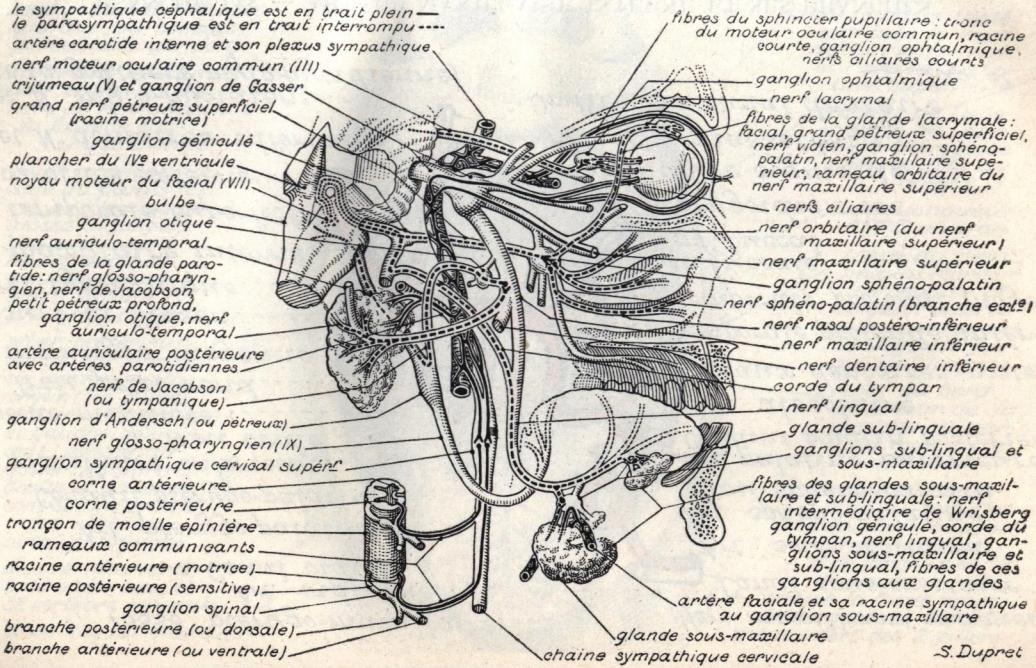

PLANCHE 142. — LE SYMPATHIQUE CÉPHALIQUE AVEC LE PARASYMPATHIQUE CRANIEN
(Schéma d'après HOVELACQUE, modifié)

G. DOIN et Cie, Éditeurs, Paris.

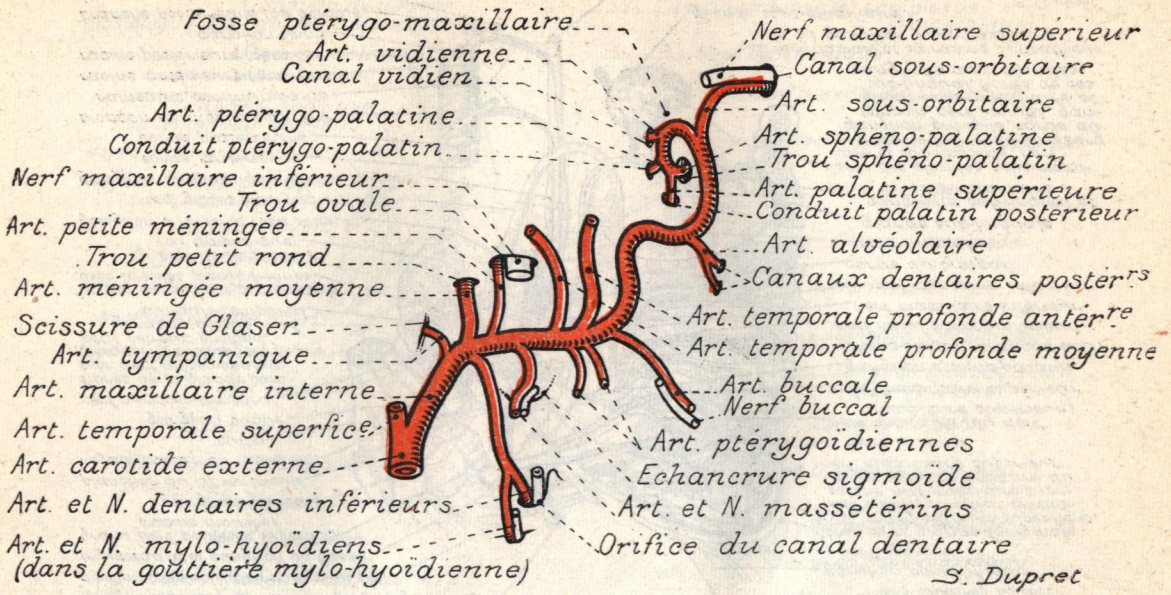

PLANCHE 143. — ARTÈRE MAXILLAIRE INTERNE ET SES BRANCHES

G. Doin et Cie, Éditeurs, Paris.

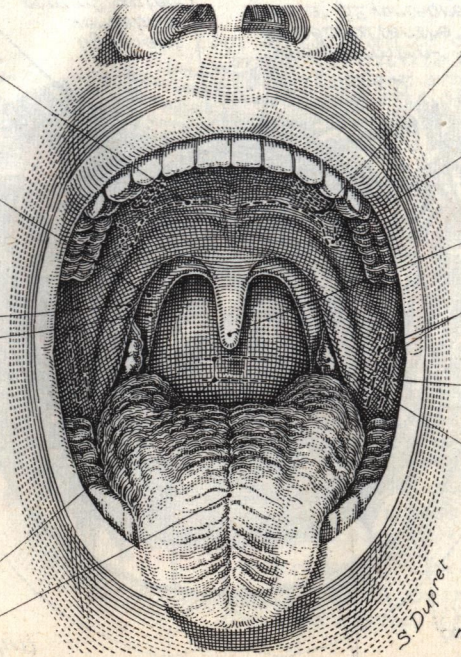

PLANCHE 144. — MUQUEUSE BUCCALE (BOUCHE OUVERTE)

G. Doin et Cie, Éditeurs, Paris.

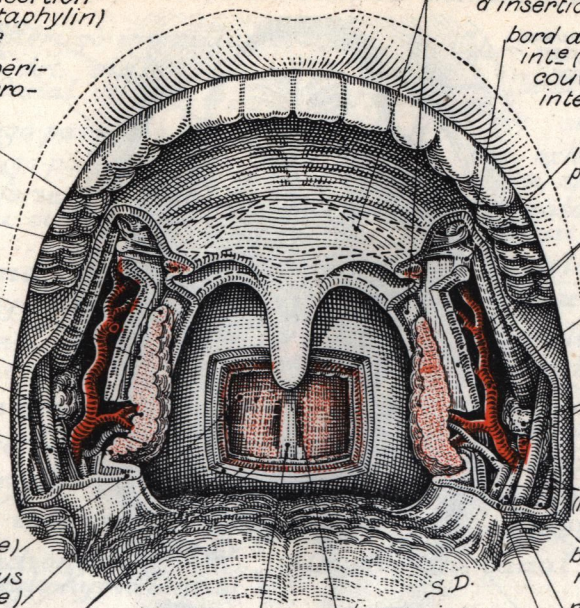

PLANCHE 145. — AMYGDALES ET LEUR PÉDICULE VASCULO-NERVEUX

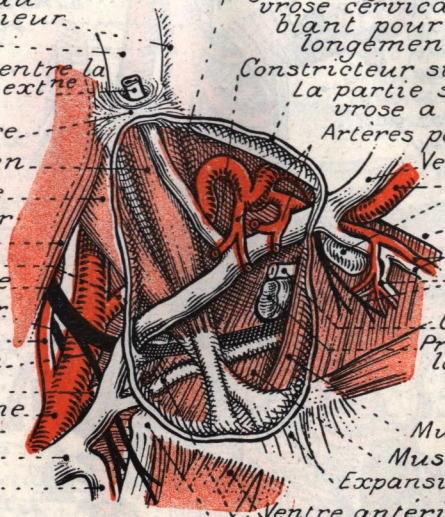

PLANCHE 146 — LOGE SOUS-MAXILLAIRE DROITE (GLANDE SOUS-MAXILLAIRE ENLEVÉE)

G. DOIN et Cie, Éditeurs, Paris.

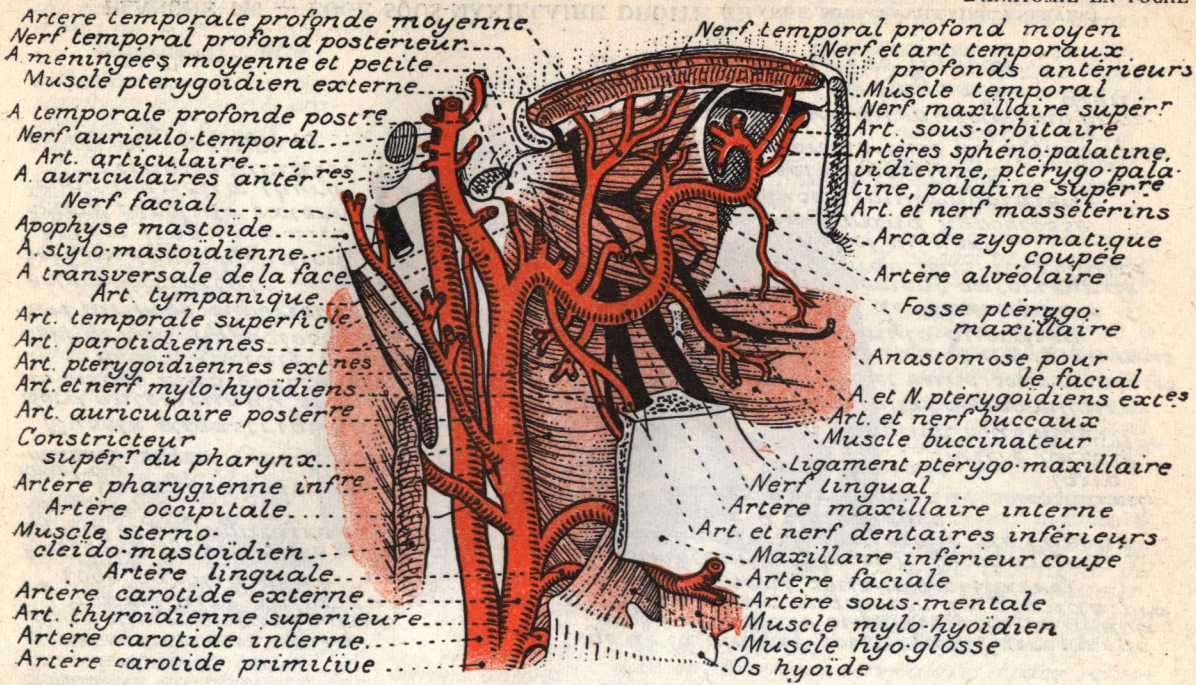

PLANCHE 147. — ARTÈRES CAROTIDES DROITES (GLANDE PAROTIDE ENLEVÉE)

G. DOIN et Cie, Éditeurs, Paris.

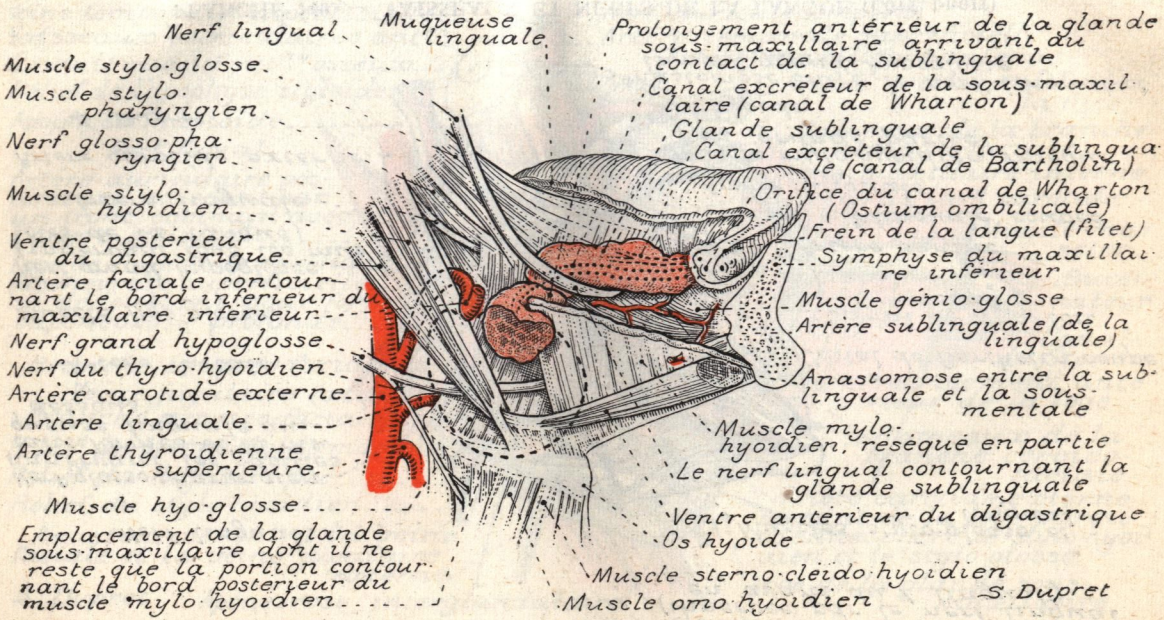

PLANCHE 148

GLANDE SUBLINGUALE DROITE ET PROLONGEMENT DE LA GLANDE SOUS-MAXILLAIRE

G. Doin et Cie, Éditeurs, Paris.

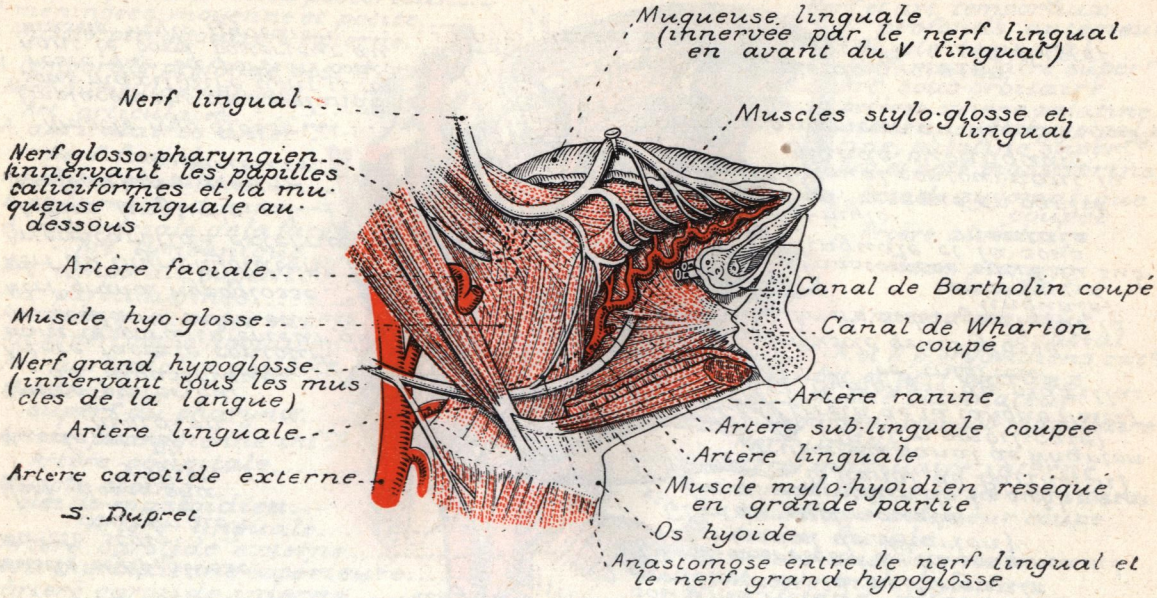

PLANCHE 149. — VAISSEAUX ET NERFS DE LA LANGUE (CÔTÉ DROIT)

G. DOIN et Cie, Éditeurs, Paris.

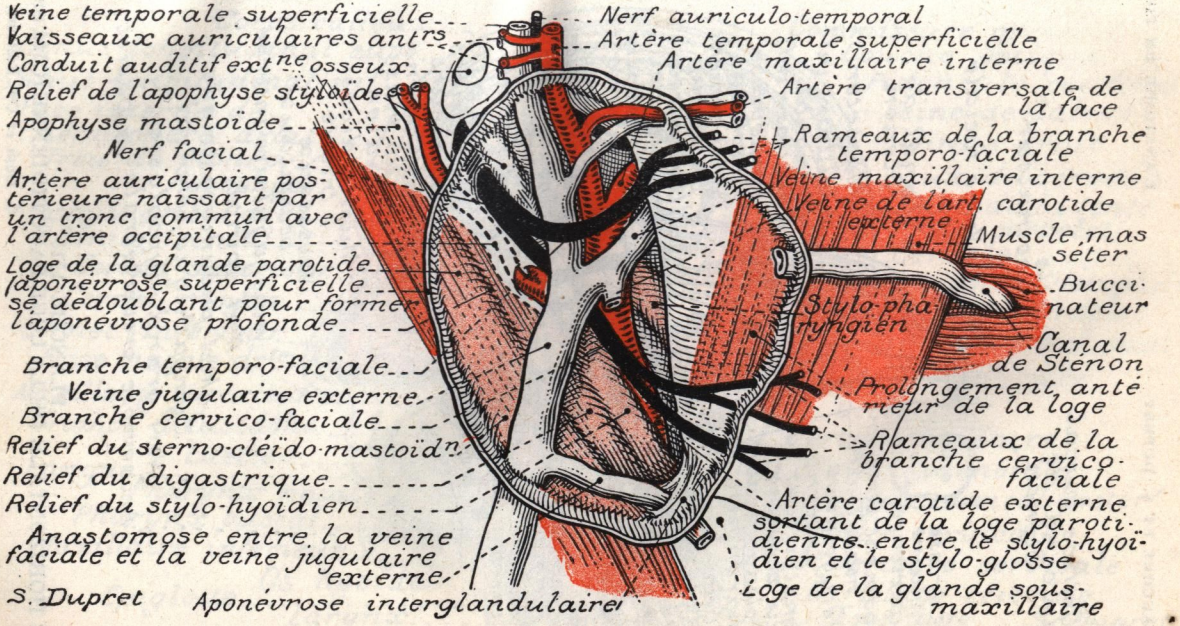

PLANCHE 150. — LOGE PAROTIDIENNE DROITE

G. Doin et Cie, Éditeurs, Paris.

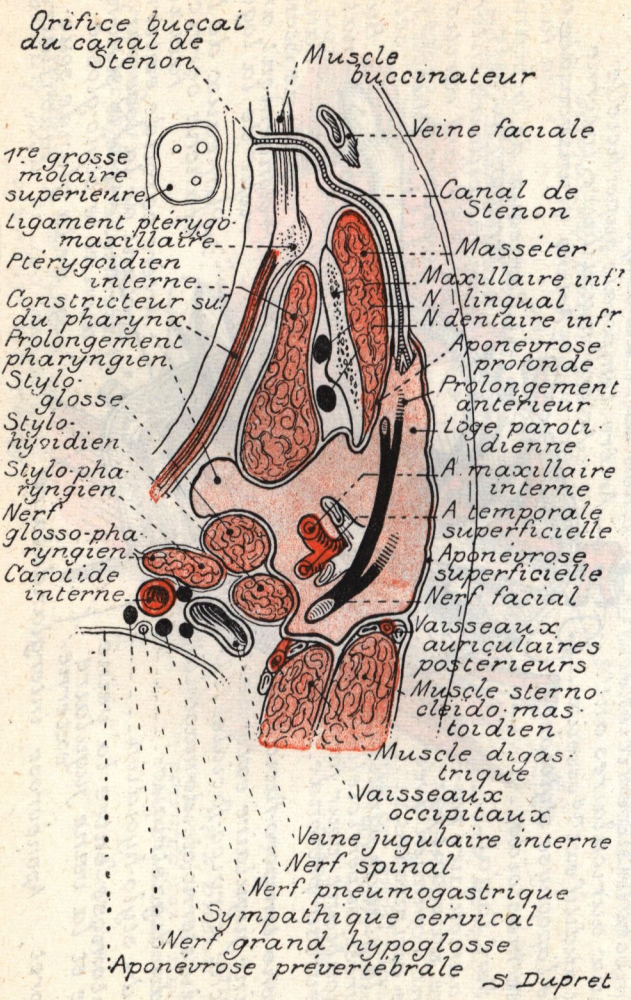

PLANCHE 151.
COUPE HORIZONTALE DE LA LOGE PAROTIDIENNE (CÔTÉ DROIT).

G. DOIN et Cie, Éditeurs, Paris.

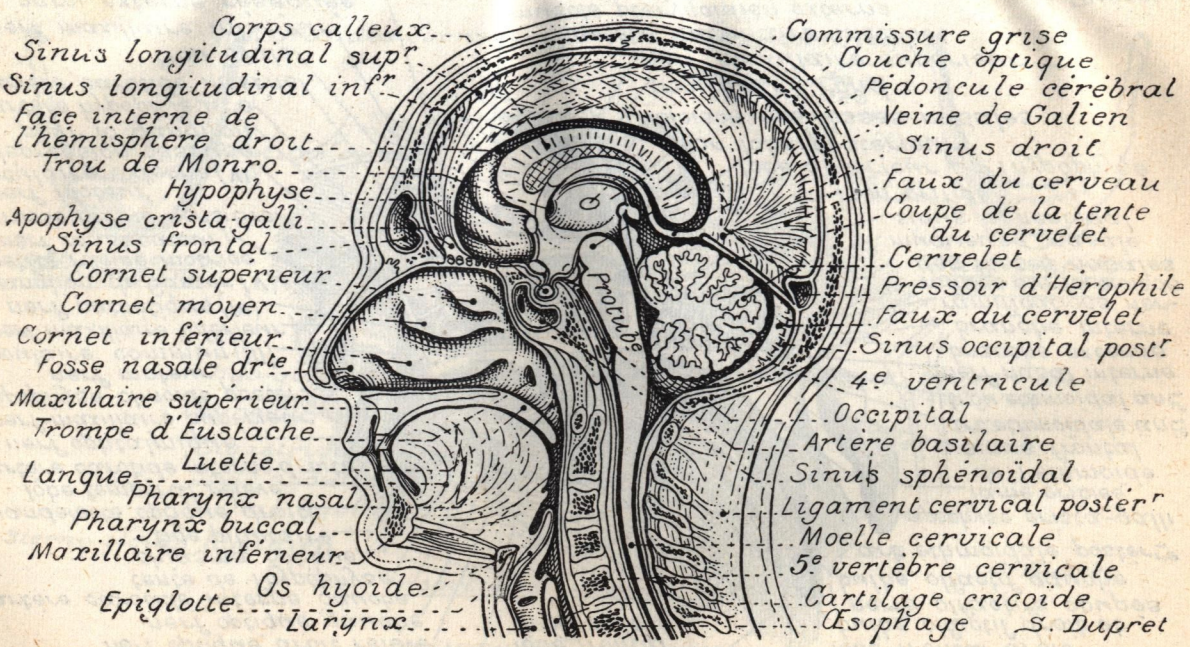

PLANCHE 152. — COUPE MÉDIANE DE LA TÊTE (AVEC LA FAUX DU CERVEAU)

G. Doin et Cie, Éditeurs, Paris.

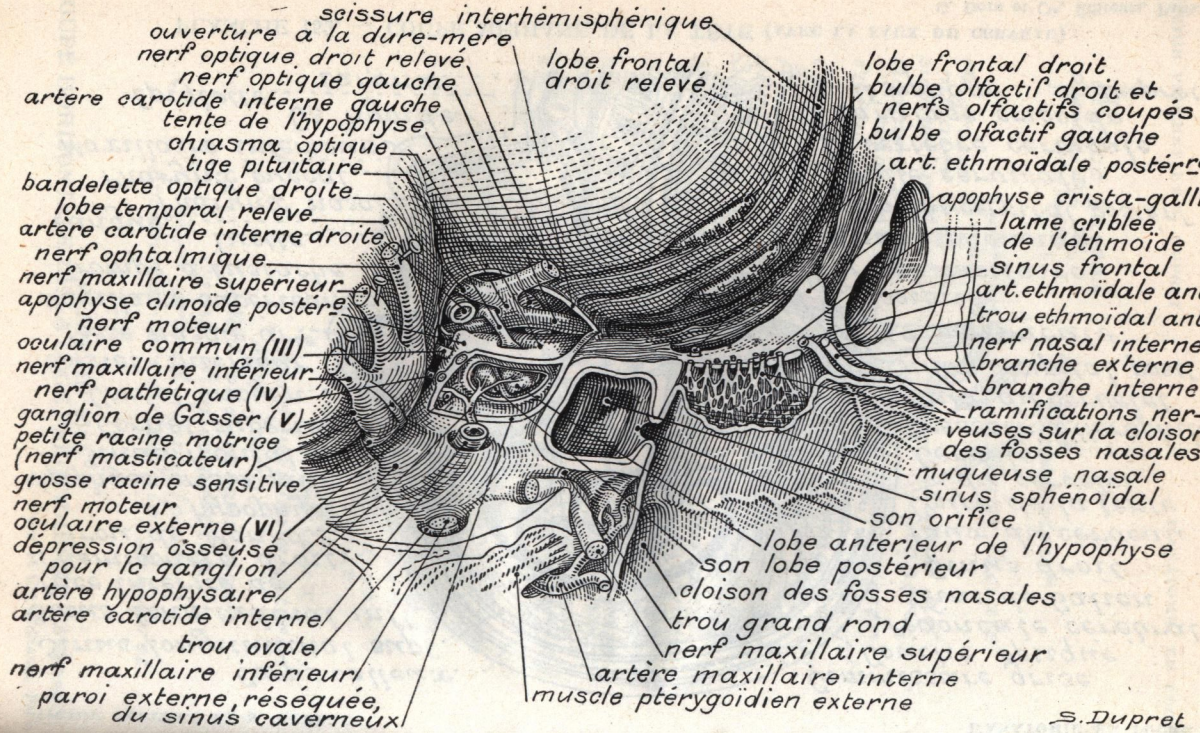

PLANCHE 153. — RAPPORTS DE L'HYPOPHYSE EN PLACE (d'après TESTUT et JACOB, modifié)

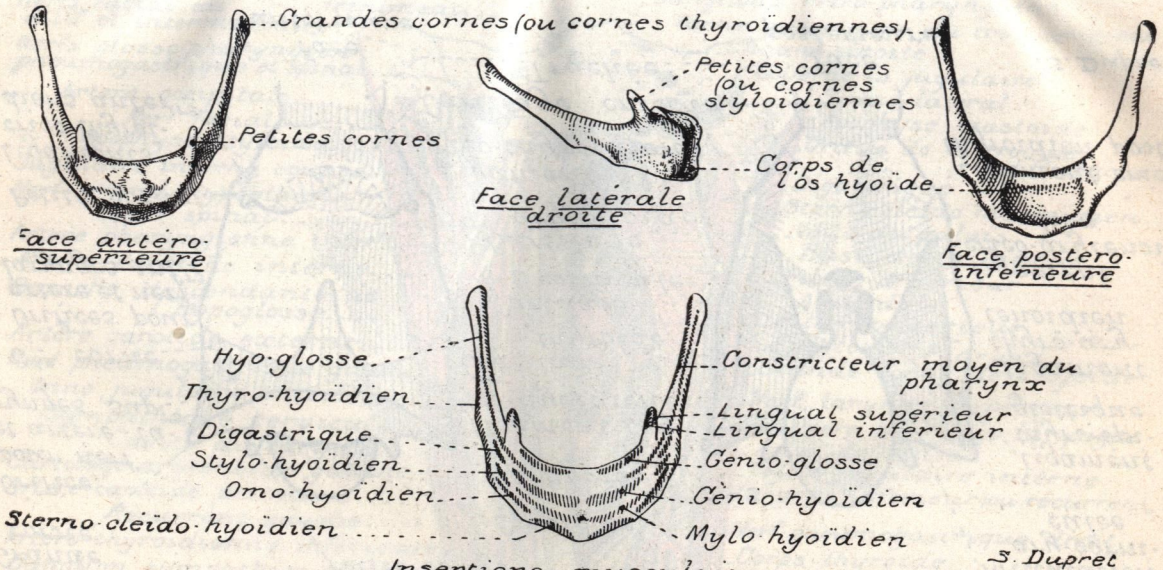

PLANCHE 154. — OS HYOIDE

G. Doin et Cie, Éditeurs, Paris.

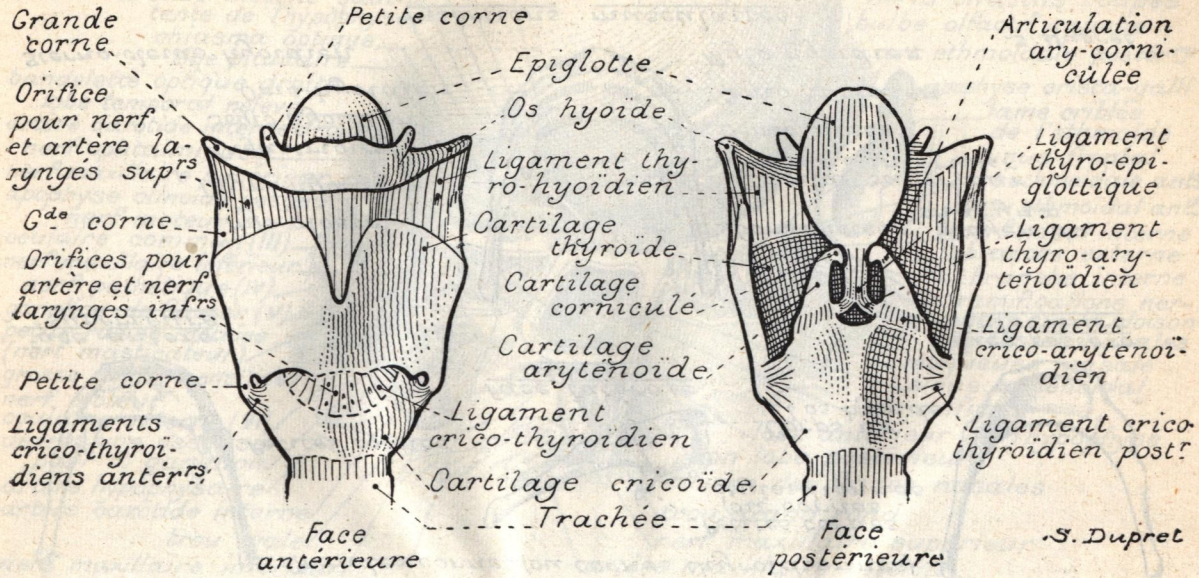

PLANCHE 155. — LARYNX

OIN et Cie, Éditeurs, Paris.

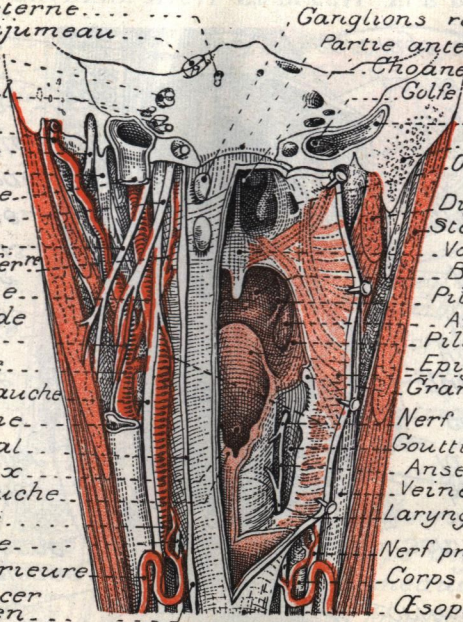

PLANCHE 156. — PHARYNX ET SES RAPPORTS

G. Doin et Cie, Éditeurs, Paris.

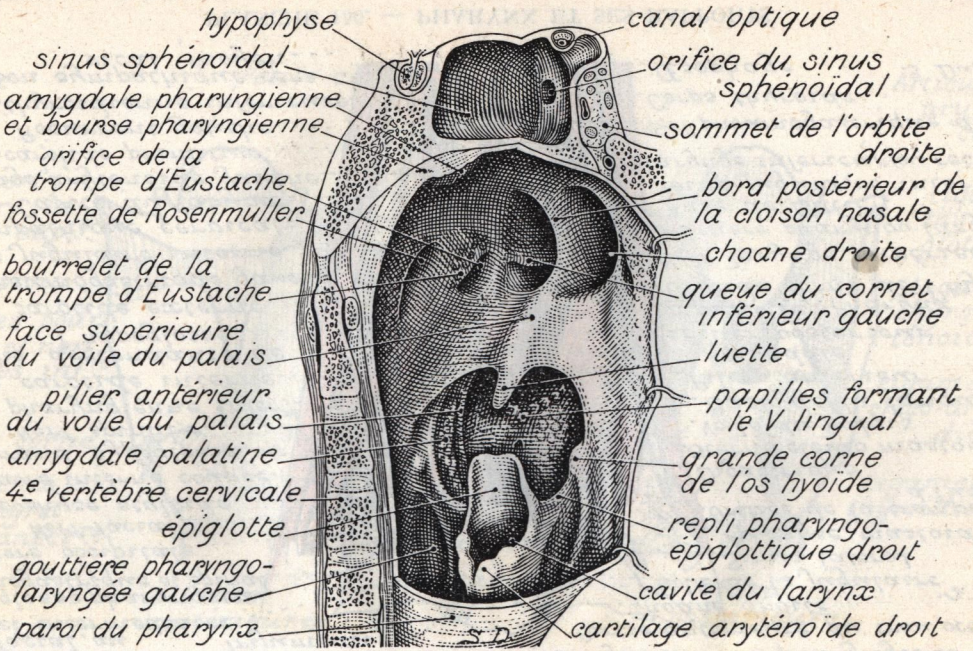

PLANCHE 157. — LE PHARYNX NASAL ET BUCCAL, VUE POSTÉRO-LATÉRALE

G. DOIN et Cie, Éditeurs, Paris.

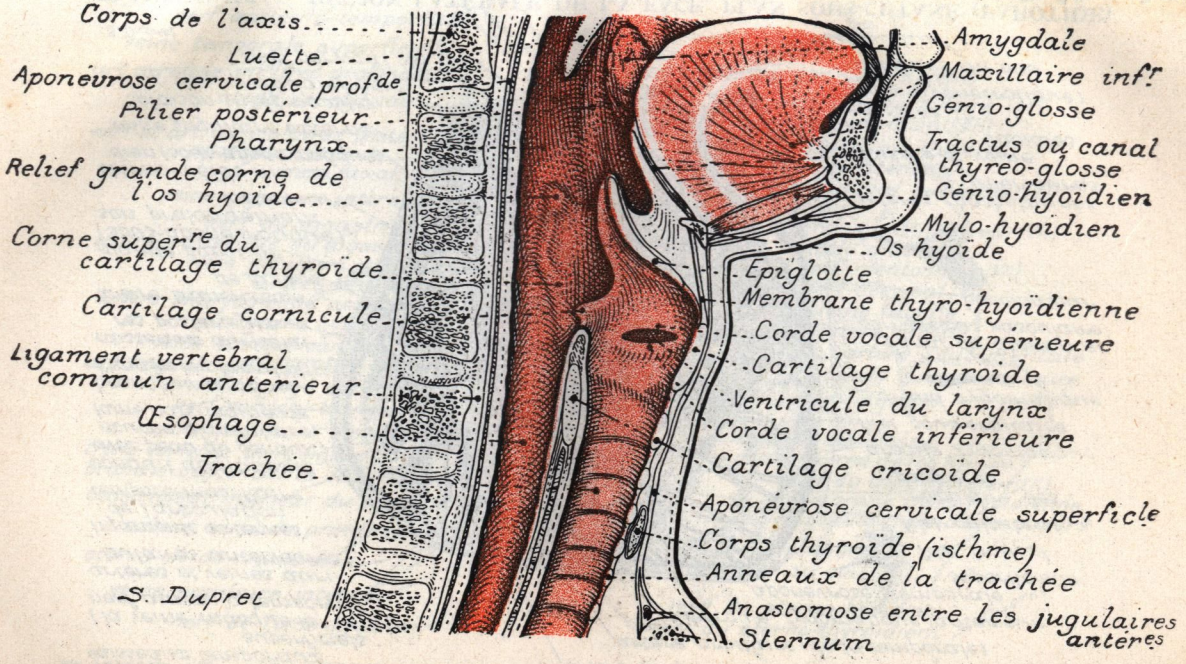

PLANCHE 158. — COUPE MÉDIANE DU COU.

G. Doin et Cie, Éditeurs, Paris.

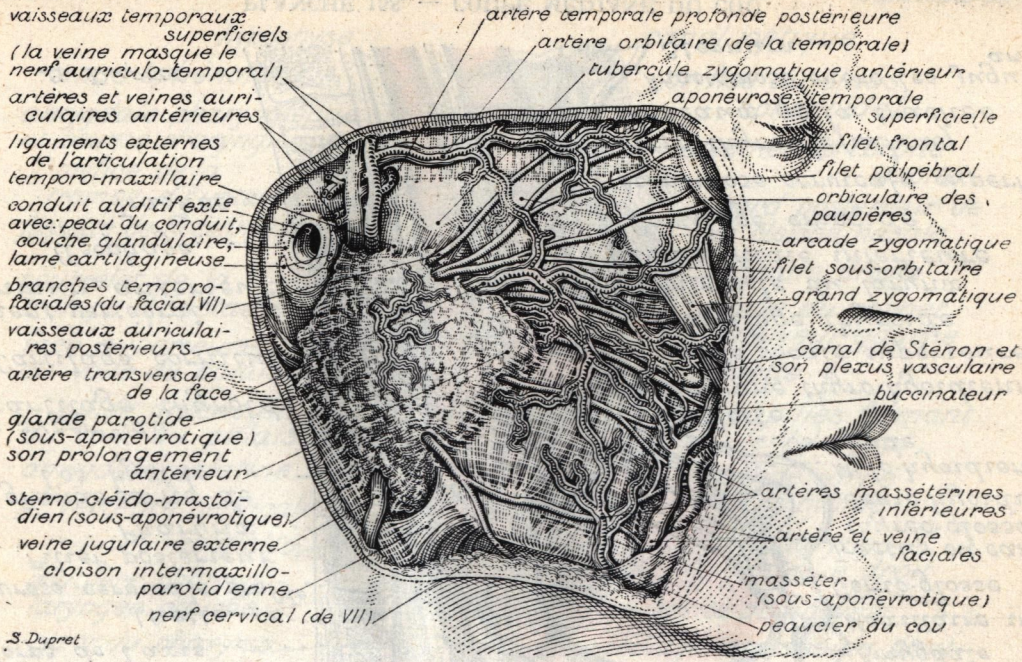

PLANCHE 159. — RÉGION LATÉRALE DE LA FACE, PLAN SOUS-CUTANÉ (PAROTIDE)

G. Doin et Cie, Éditeurs, Paris.

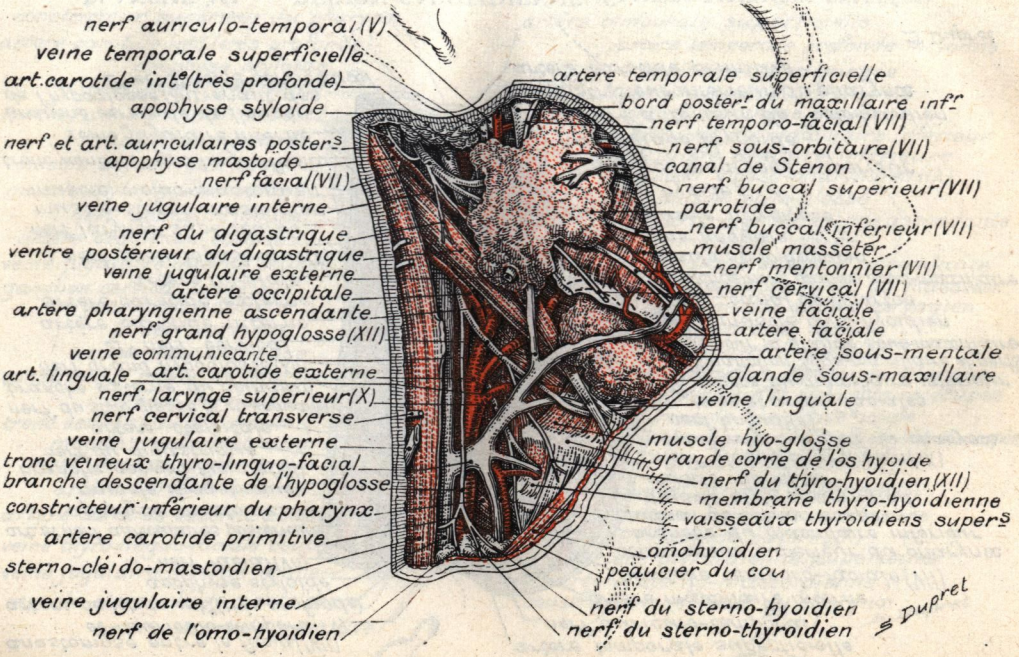

PLANCHE 160. — RAPPORTS DES CAROTIDES INTERNE ET EXTERNE (PLAN SUPERFICIEL)

G. DOIN et Cie, Éditeurs, Paris.

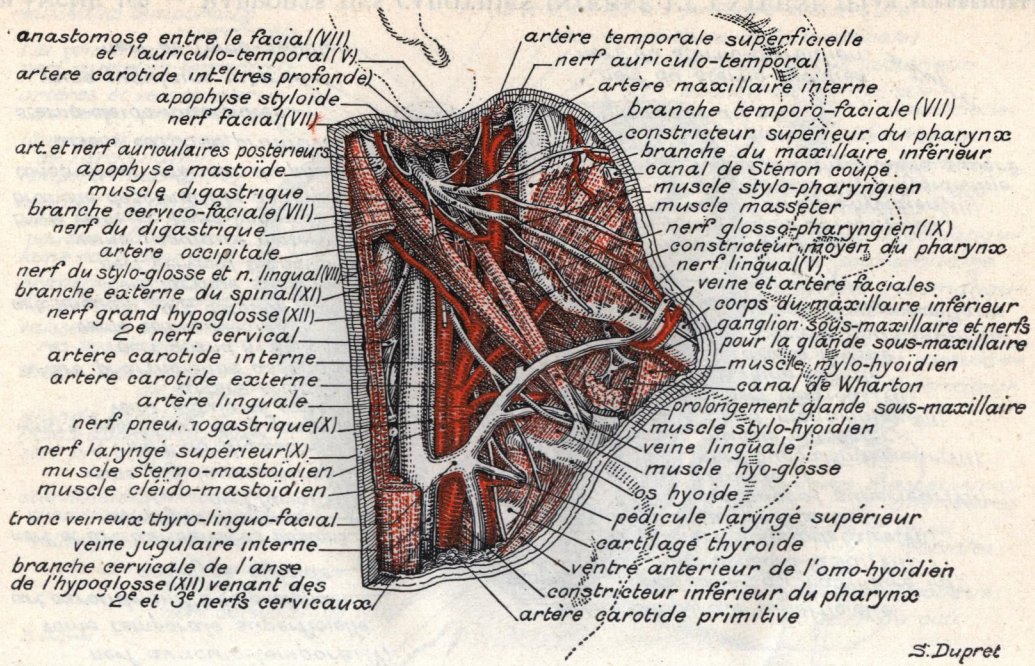

PLANCHE 161. — RÉGION CAROTIDIENNE (GLANDES SALIVAIRES ENLEVÉES)

G. Doin et Cie, Éditeurs, Paris.

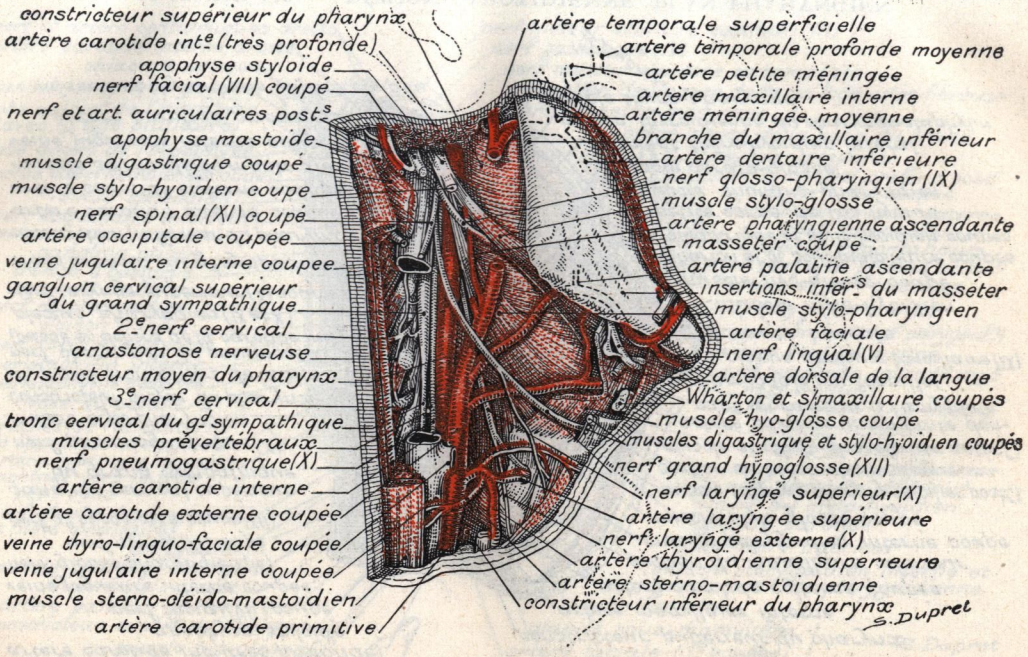

PLANCHE 162. — RÉGION CAROTIDIENNE, RAPPORTS NERVEUX

G. Doin et Cie, Éditeurs, Paris.

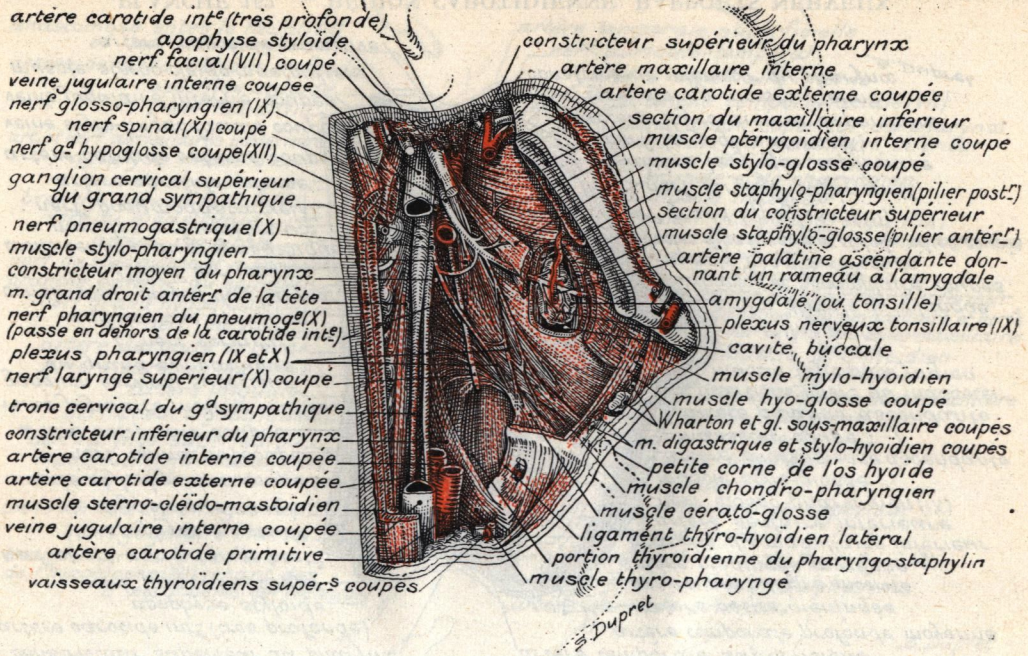

PLANCHE 163. — RÉGION CAROTIDIENNE, PLAN PHARYNGIEN

G. Doin et Cie, Éditeurs, Paris.

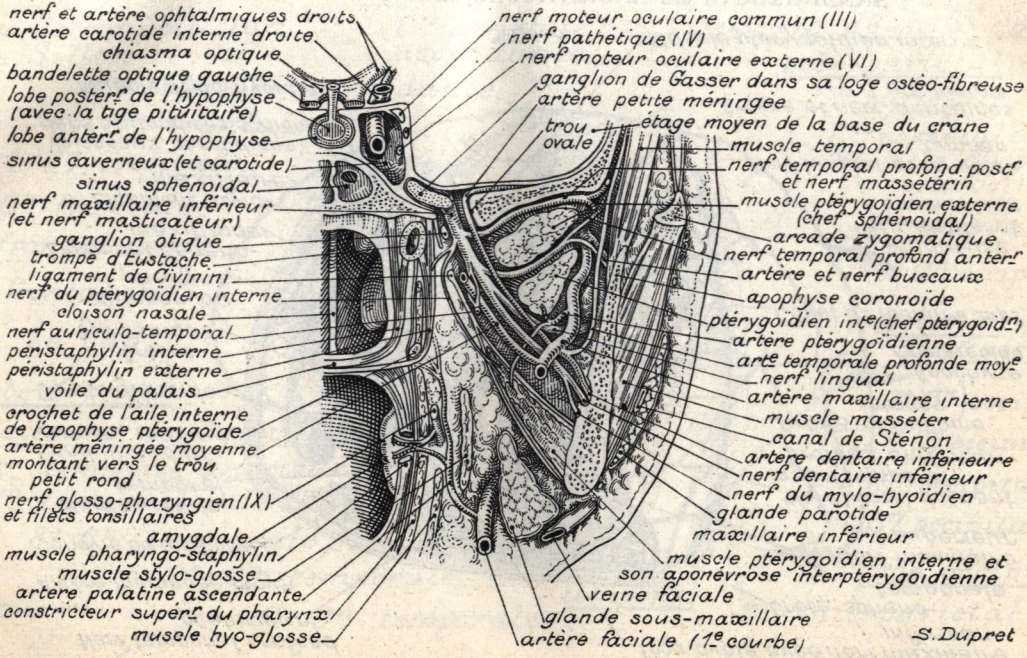

PLANCHE 164. — COUPE FRONTALE DE LA LOGE ZYGOMATIQUE (DEMI-SCHÉMATIQUE)

G. DOIN et Cie, Éditeurs, Paris.

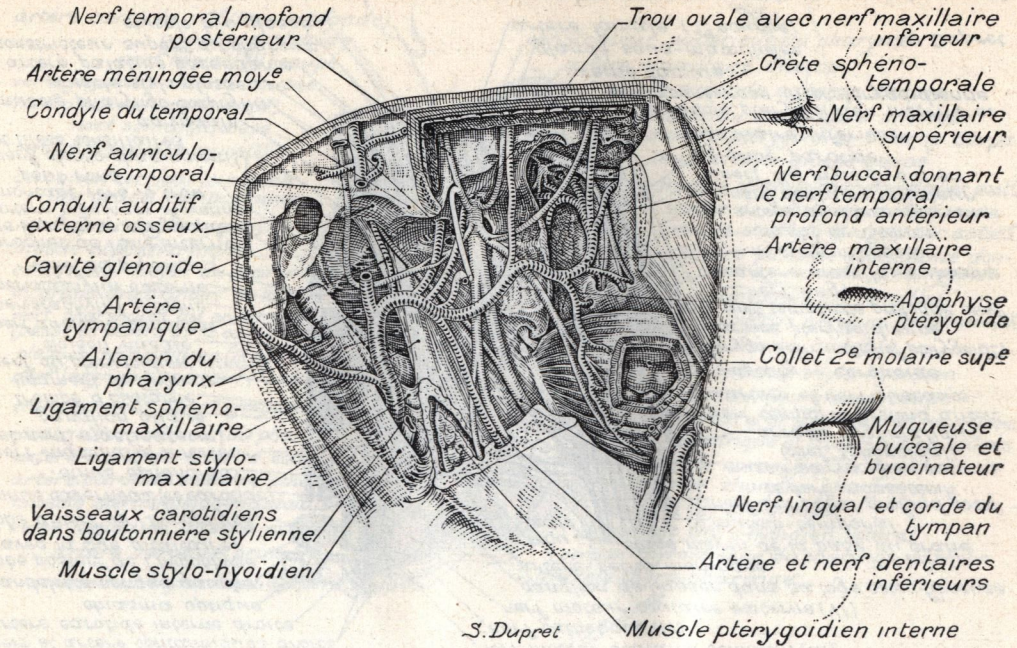

PLANCHE 165. — LOGES ZYGOMATIQUE ET PAROTIDIENNE

G. Doin et Cie, Éditeurs, Paris.

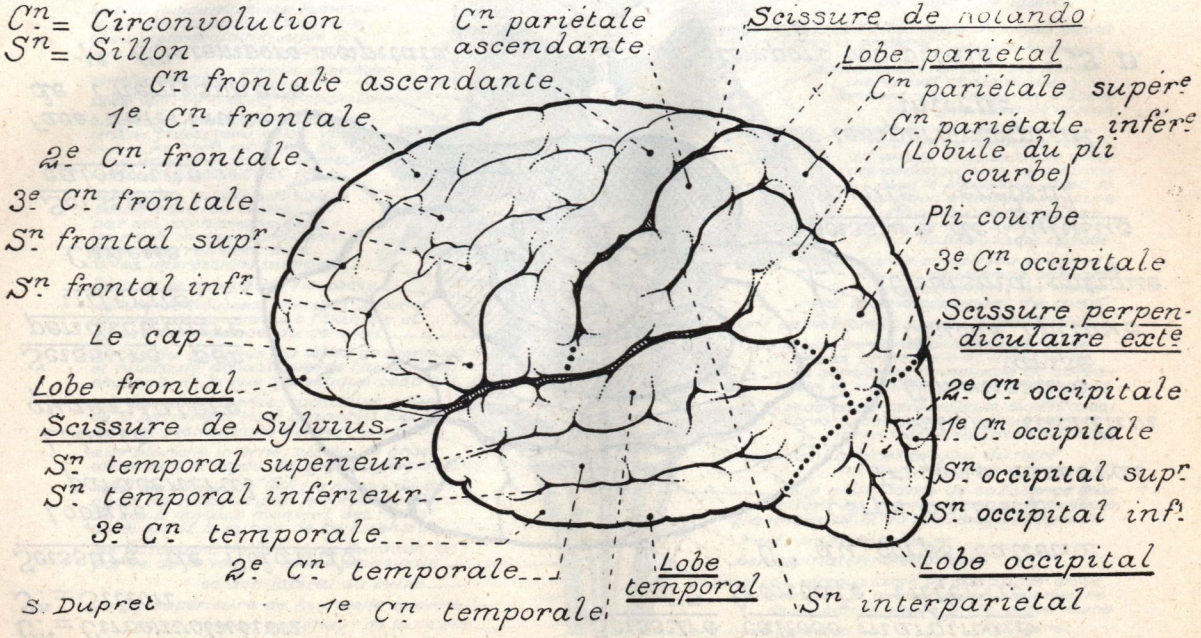

PLANCHE 166. — HÉMISPHÈRE CÉRÉBRAL GAUCHE (FACE EXTERNE)

G. DOIN et Cie, Éditeurs, Paris.

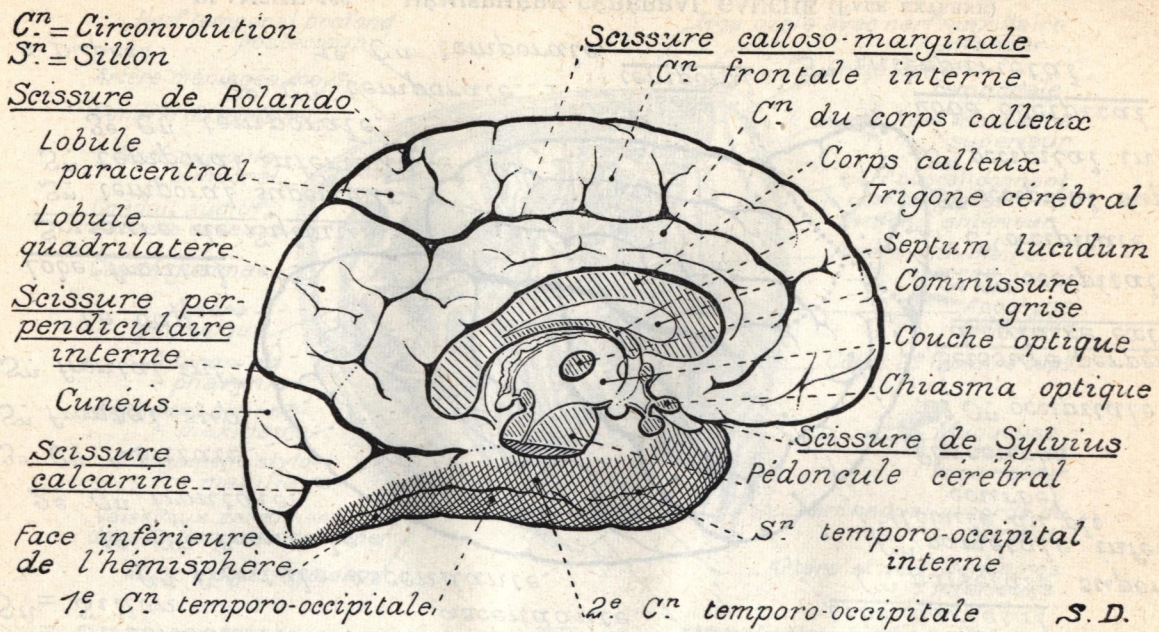

PLANCHE 167. — HÉMISPHÈRE CÉRÉBRAL GAUCHE (FACE INTERNE)

G. DOIN et Cie, Éditeurs, Paris.

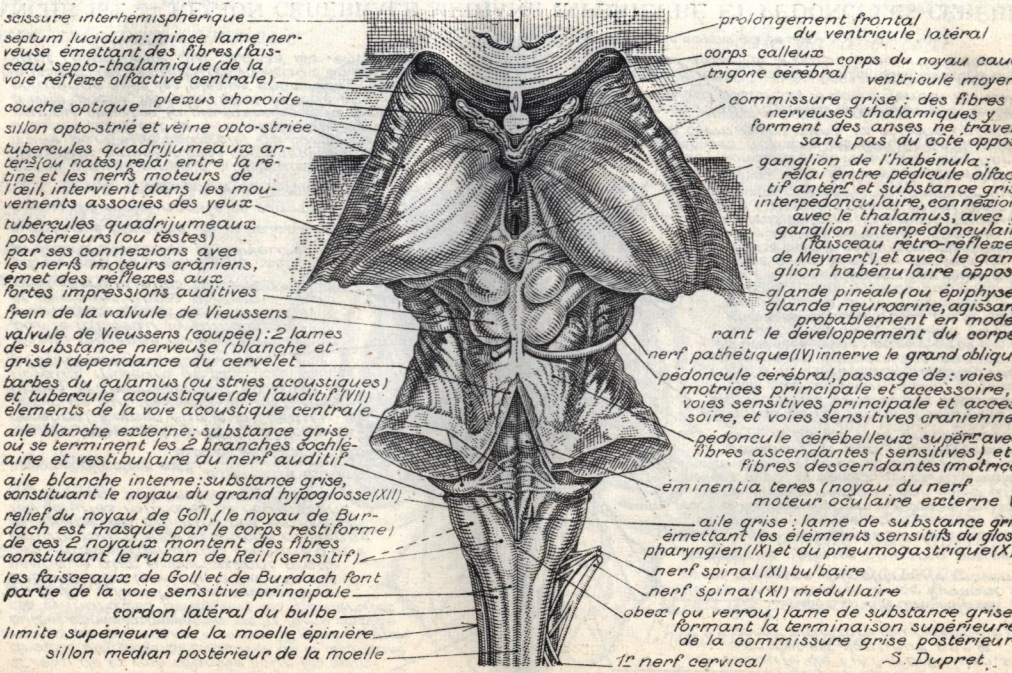

PLANCHE 168. — TRONC ENCÉPHALIQUE (CERVELET ENLEVÉ)
(d'après LATARJET, modifié)

G. DOIN et Cie, Éditeurs, Paris.

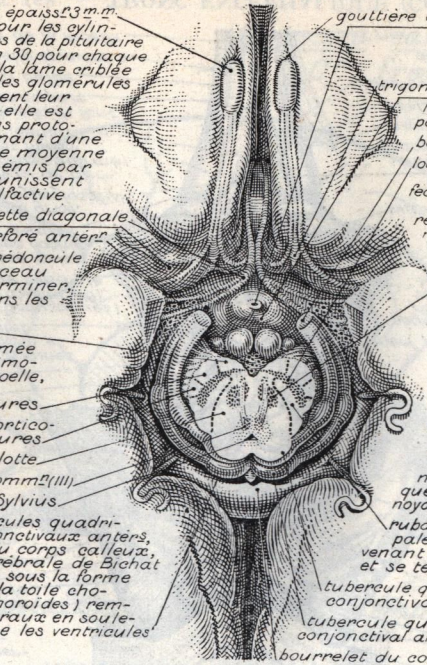

bulbe olfactif: long^{r} 10, larg^{r} 5, épaiss^{r} 3 m.m. 1er relai de la voie olfactive pour les cylindraxes des cellules olfactives de la pituitaire réunis en faisceaux (environ 30 pour chaque bulbe); après la traversée de la lame criblée ces cylindraxes pénètrent les glomérules du bulbe olfactif^{re} et y émettent leur arborisation terminale, où elle est contiguë aux arborisations protoplasmiques (dendrites) venant d'une cellule mitrale (de la couche moyenne du bulbe) les cylindraxes émis par les cellules mitrales se réunissent et forment la bandelette olfactive

circonv^{on} olfactive ext^{e} — bandelette diagonale

espace perforé antér^{r}

partie interne du pied du pédoncule cérébral formée par le faisceau génicule qui descend se terminer, après entrecroisement, dans les noyaux moteurs de la protubérance et du bulbe

partie moyenne du pied formée par le faisceau pyramidal (moteur) descendant dans la moelle, et quelques fibres cortico-protubérantielles antérieures

partie ext^{e} du pied: fibres cortico-protubérantielles postérieures

substance blanche de la calotte

noyau du moteur oculaire comm^{n} (III)

aqueduc de Sylvius

entre glande pinéale, tubercules quadrijumeaux antér^{rs} et bras conjonctivaux antér^{rs}, d'une part, et le bourrelet du corps calleux, d'autre part, est la fente cérébrale de Bichat par où pénètre la pie-mère sous la forme d'une poche fermée (c'est la toile choroïdienne avec les plexus choroïdes) remplissant les ventricules latéraux en soulevant l'épendyme qui tapisse les ventricules

S. Dupret

gouttière olfactive — tige pituitaire creusée du diverticule de l'infundibulum, son sommet est continué par le corps pituitaire (ou hypophyse)

trigone olfactif — tuber cinéreum: mince lame de substance grise formant la paroi médiane du ventricule moyen

bandelette optique (chiasma coupé)

locus niger: volumineux noyau moteur de la voie motrice strio-spinale affecté à la régulation du tonus musculaire, en connexions, par voies afférentes, avec: le cortex cérébral (région rolandique); le corps strié (faisceau palli dal); et par voies efférentes avec le bulbe et la protubérance

noyau rouge: forme et volume d'un haricot) relai central des voies motrices extra-pyramidales, concourant à la régulation du tonus musculaire, en connexions, par voies efférentes, avec: partie ext^{e} de la couche optique (faisceau rubro-thalamique); cellules de la corne médullaire antér^{e} (faisceau rubro-spinal); l'olive bulbaire (faisceau rubro-olivaire); par voies afférentes avec: le noyau dentelé du côté opposé par le pédoncule cérébelleux supérieur (voie cérébello-rubrique); le noyau lenticulaire (faisceau strio-rubrique) par l'anse lenticulaire; et avec le noyau rouge opposé (fibres interrubriques).

ruban de Reil (de la voie sensitive principale) constitué surtout par des fibres venant des noyaux de Goll et de Burdach et se terminant dans la couche optique.

tubercule quadrijumeau postérieur avec le bras conjonctival poster^{r} et le corps genouille interne

tubercule quadrijumeau antérieur avec le bras conjonctival antér^{r} et le corps genouillé externe.

bourrelet du corps calleux

PLANCHE 169. — RÉGION CÉRÉBRALE MÉDIANE INFÉRIEURE ET PÉDONCULES CÉRÉBRAUX

G. Doin et Cie, Éditeurs, Paris.

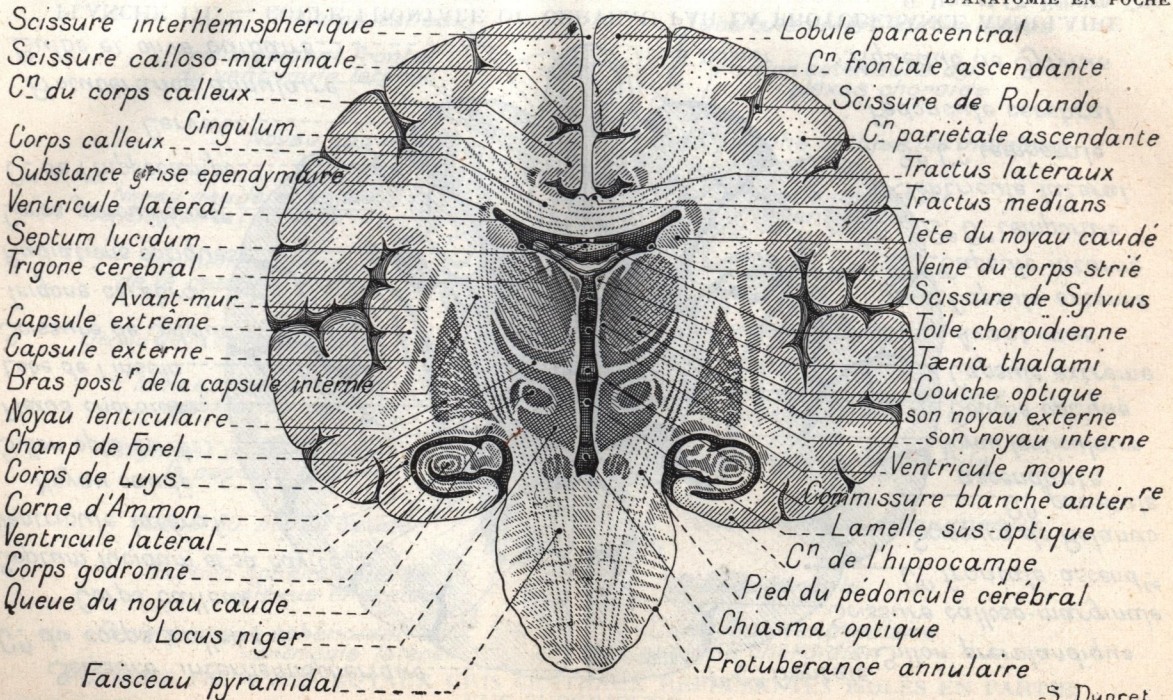

PLANCHE 170. — COUPE FRONTALE DU CERVEAU PAR LES PÉDONCULES CÉRÉBRAUX

G. Doin et Cie, Éditeurs, Paris.

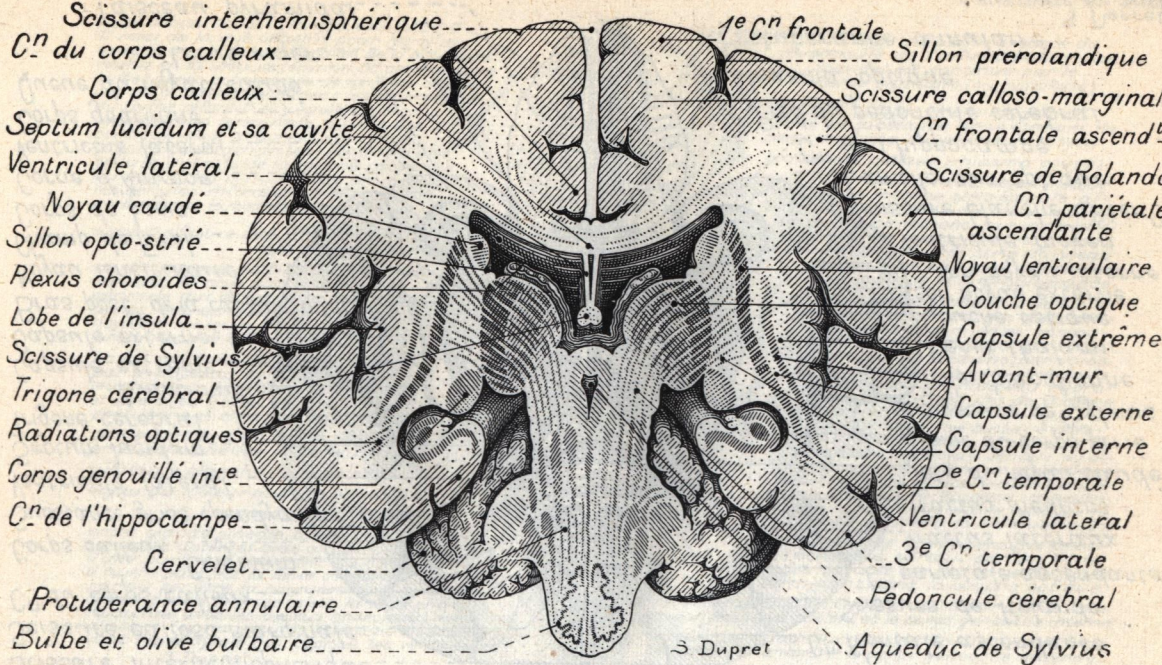

PLANCHE 171. — COUPE FRONTALE DU CERVEAU PAR LA PROTUBÉRANCE ANNULAIRE

G. Doin et Cie Éditeurs, Paris.

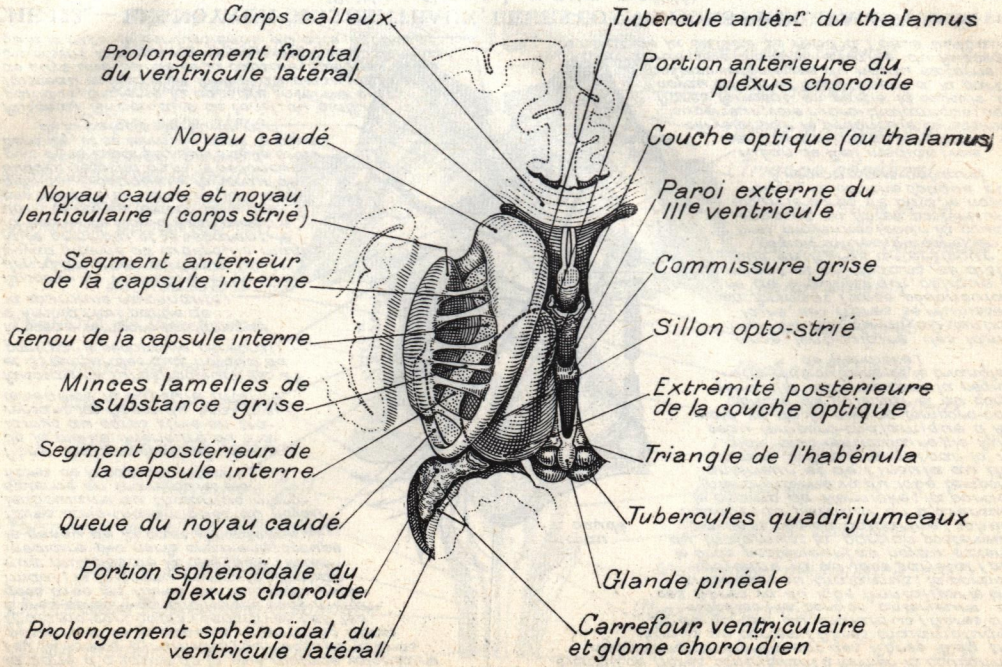

PLANCHE 172. — LES NOYAUX GRIS CENTRAUX REPRÉSENTÉS ISOLÉS EN PARTIE, VUE SUPÉRIEURE

G. Doin et Cie, Éditeurs, Paris.

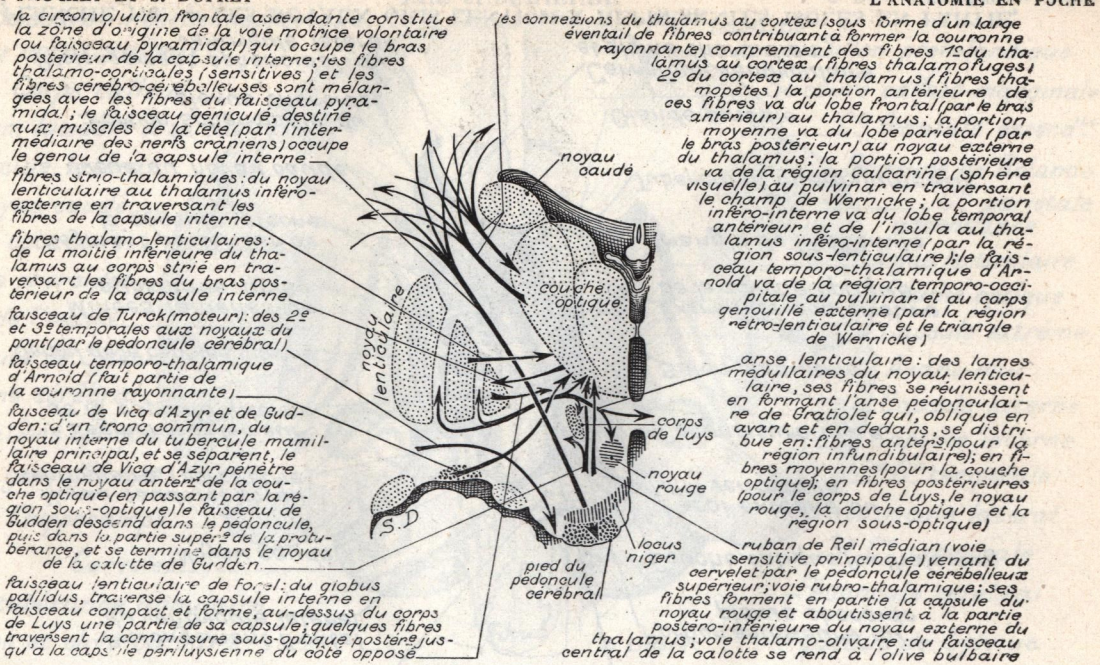

PLANCHE 173. — LES NOYAUX GRIS CENTRAUX, LEURS CONNEXIONS PRINCIPALES (COUPE FRONTALE)
(Schéma d'après LATARJET, modifié)

G. DOIN et Cie, Éditeurs, Paris.

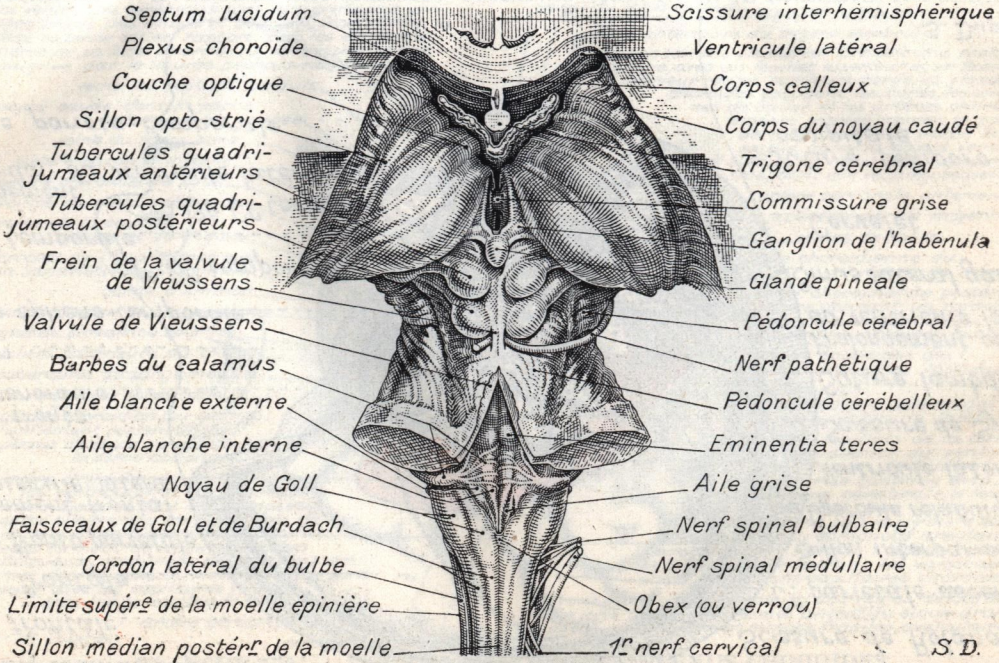

PLANCHE 174. — TRONC ENCÉPHALIQUE (CERVELET ENLEVÉ)

G. Doin et Cie, Éditeurs, Paris.

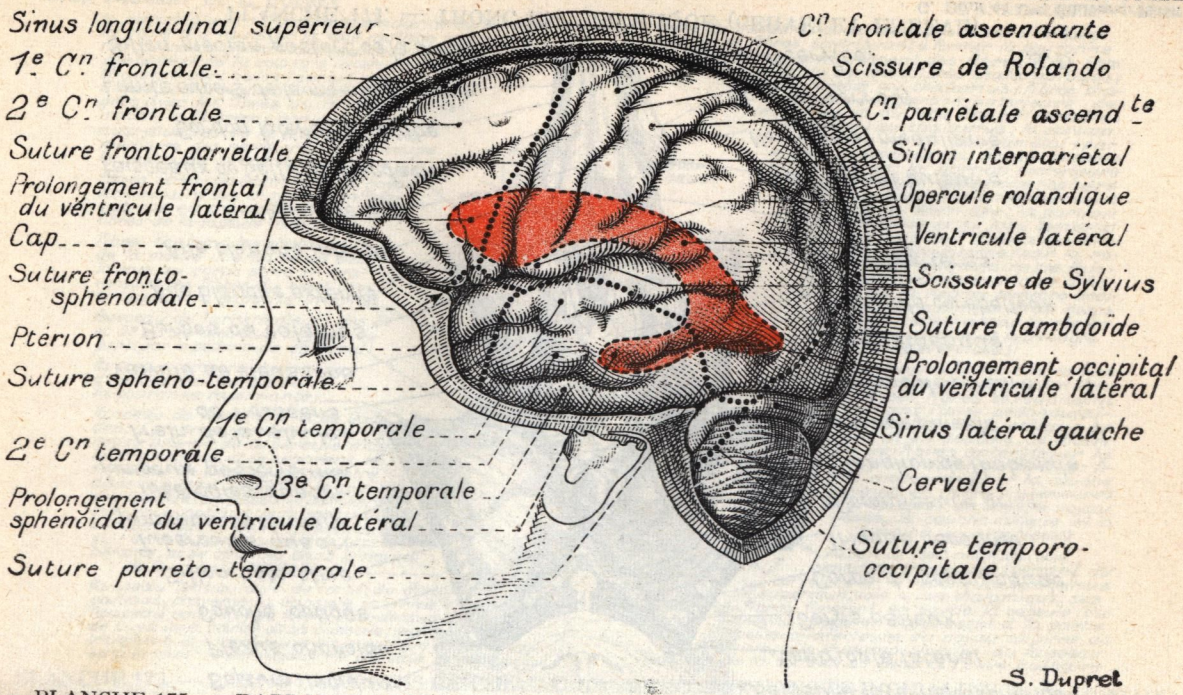

PLANCHE 175. — RAPPORTS DES SUTURES OSSEUSES AVEC LA FACE EXTERNE DU CERVEAU ET DU CERVELET ET LE VENTRICULE LATÉRAL GAUCHE

G. Doin et Cie, Éditeurs, Paris

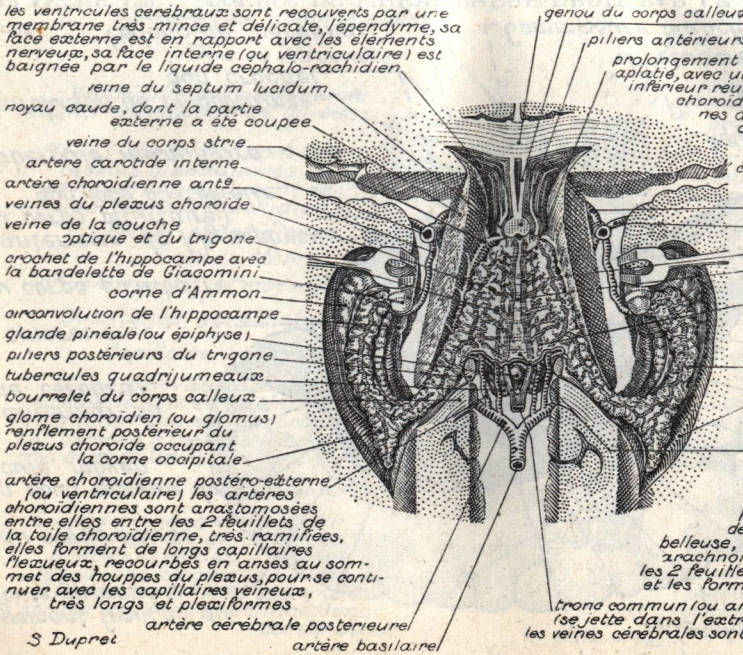

PLANCHE 176. — VASCULARISATION DES PLEXUS CHOROIDES
(Figure demi-schématique, d'après LATARJET, modifiée)

G. DOIN et Cie, Éditeurs, Paris.

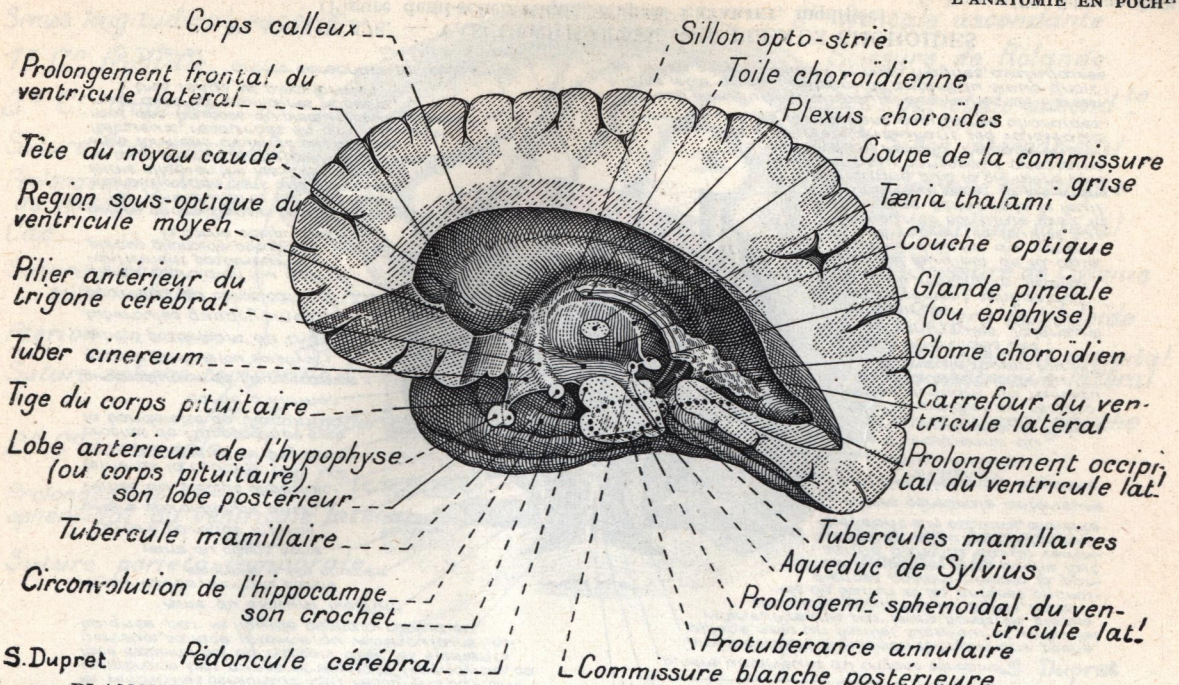

S. Dupret

PLANCHE 177. — COUPES DE L'HÉMISPHÈRE DROIT PAR LE VENTRICULE LATÉRAL

G. Doin et Cie, Éditeurs, Paris.

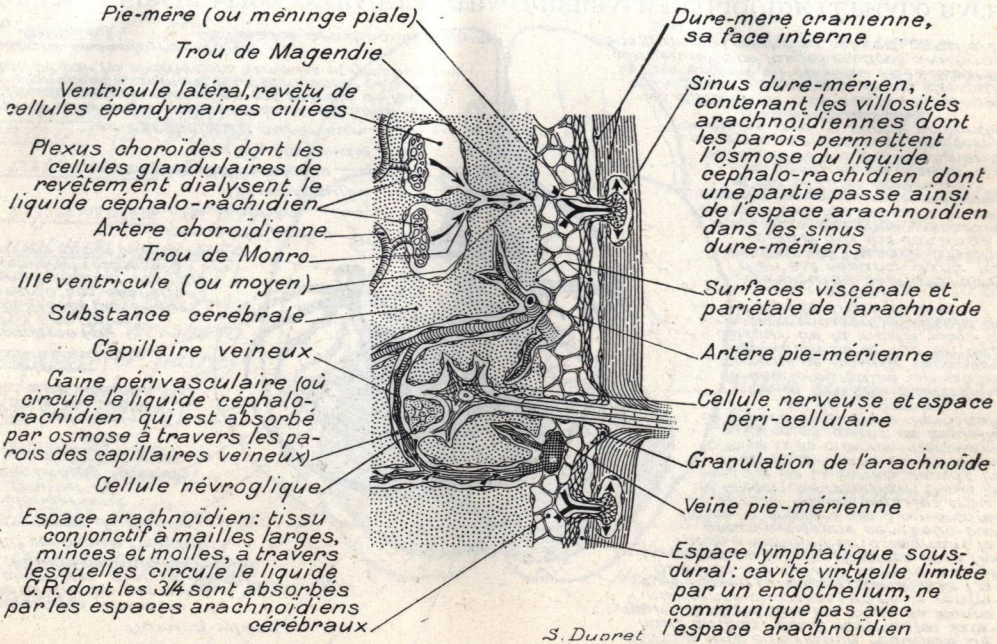

PLANCHE 178. — FORMATION ET ABSORPTION DU LIQUIDE CÉPHALO-RACHIDIEN
(Schéma d'après STEWART, modifié)

G. DOIN et Cie, Éditeurs, Paris.

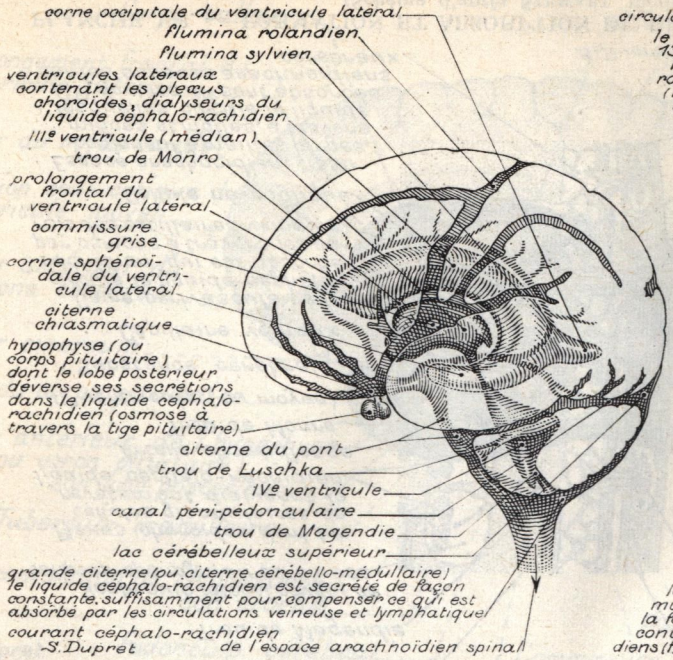

circulation du liquide céphalo-rachidien

le liquide céphalo-rachidien (environ 130 cg) a une circulation régulière de haut en bas: des 2 ventricules latéraux il passe par les trous de Monro (interventriculaires) dans le ventricule moyen (médian), puis, par l'aqueduc de Sylvius, arrive au 4e ventricule, il passe alors dans l'espace arachnoïdien, atteignant la grande citerne cérébello-bulbaire à travers les 3 ouvertures du toit du 4e ventricule: trou de Magendie (médian) trous latéraux de Luschka; devant la face antérieure du bulbe il arrive à la citerne interpédonculaire, en avant de laquelle se trouve la citerne terminale (ou du chiasma).

de la grande citerne cérébello-bulbaire un autre courant de liquide céphalo-rachidien se dirige en bas, autour de la moelle, jusqu'à la terminaison inférieure de l'espace arachnoïdien spinal.

le liquide céphalo-rachidien est réparti dans les mailles de l'espace arachnoïdien qui est continué dans la substance cérébrale, formant une gaine autour des capillaires veineux pie-mériens et des cellules nerveuses.

le ganglion de Gasser est dans un de ces prolongements en entonnoir (cavum de Meckel), de même que la partie profonde des nerfs optiques.

les différentes citernes (ou lacs) communiquent largement entre elles; sur la face externe du cerveau les scissures contiennent de larges espaces arachnoïdiens (flumina) rolandien, sylvien, parallèle.

PLANCHE 179. — CIRCULATION INTRA ET EXTRA-CÉRÉBRALE DU LIQUIDE CÉPHALO-RACHIDIEN
(Schéma d'après PURVES, STEWART, modifié)

G. DOIN et Cie, Éditeurs. Paris.

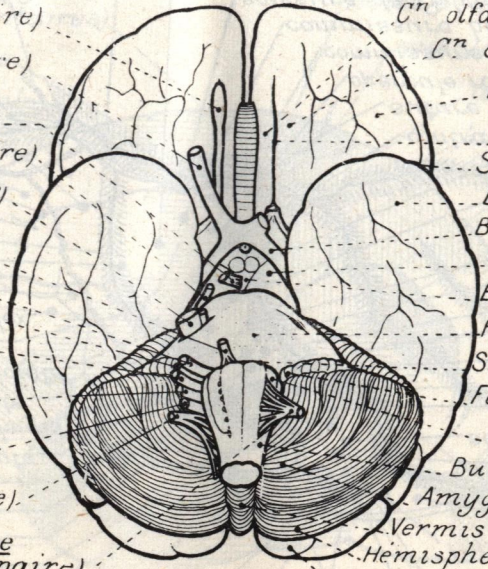

PLANCHE 180. — CERVEAU ET CERVELET (FACE INFÉRIEURE)

G. DOIN et Cie, Éditeurs, Paris.

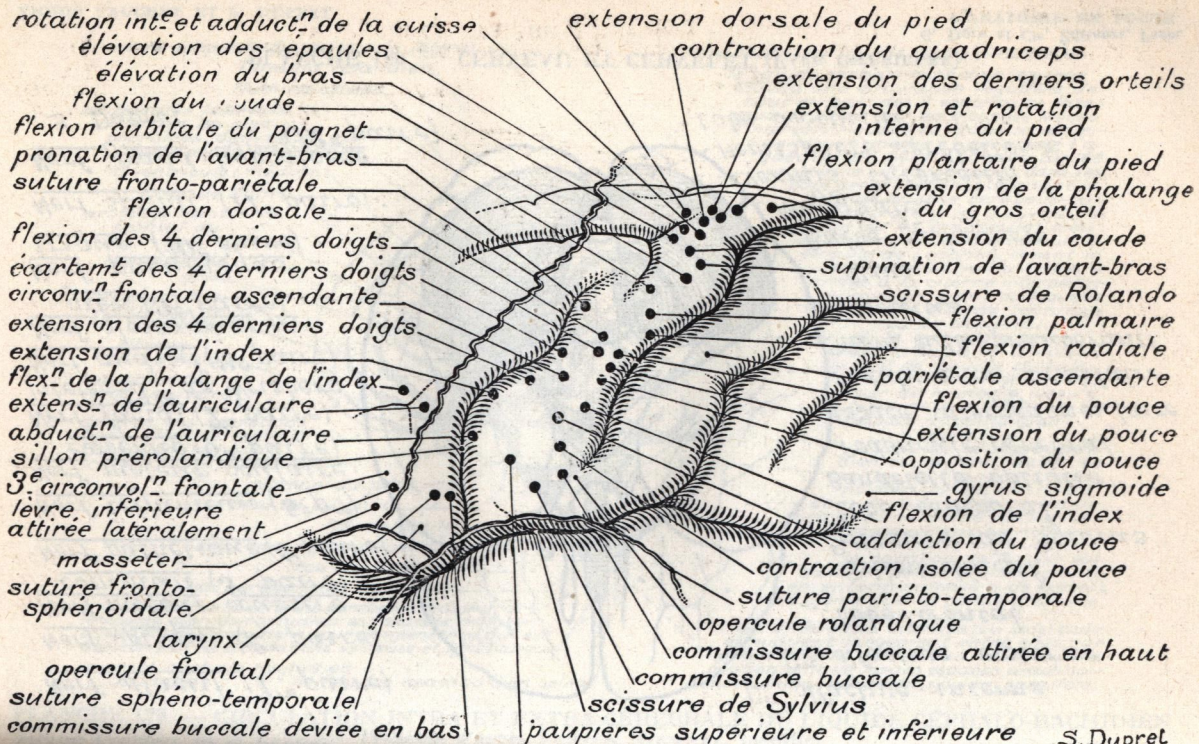

PLANCHE 181. — HÉMISPHÈRE GAUCHE : CENTRES MOTEURS ET RAPPORTS

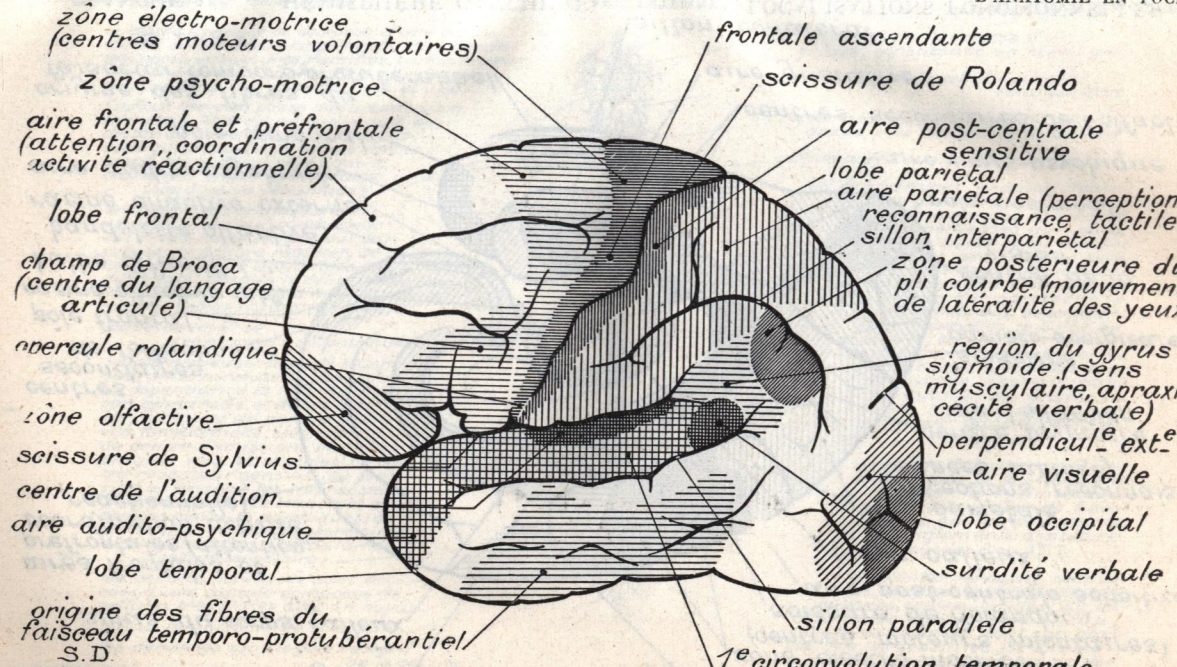

PLANCHE 182. — HÉMISPHÈRE GAUCHE (FACE EXTERNE), LOCALISATIONS FONCTIONNELLES DE L'ÉCORCE CÉRÉBRALE (d'après LATARJET, modifié)

G. DOIN et Cie, Éditeurs, Paris.

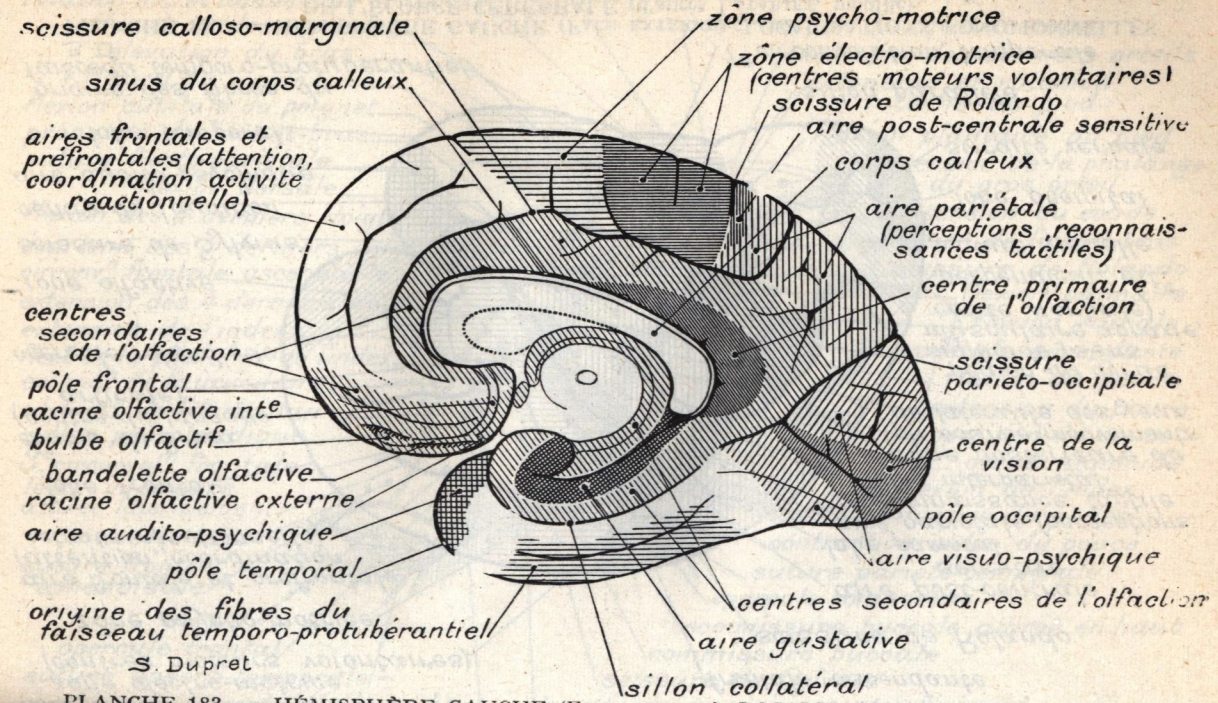

PLANCHE 183. — HÉMISPHÈRE GAUCHE (FACE INTERNE). LOCALISATIONS FONCTIONNELLES
(d'après LATARJET, modifié)

G. DOIN et Cie, Éditeurs, Paris.

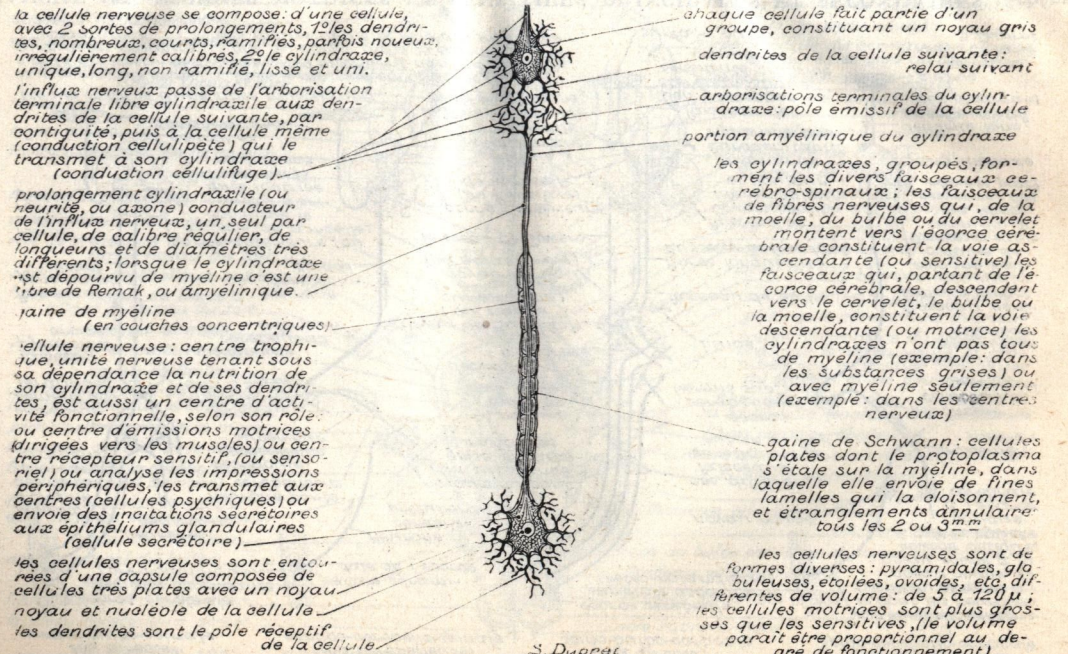

PLANCHE 184. — LE NEURONE, OU CELLULE NERVEUSE, ET SES PROLONGEMENTS

G. Doin et Cie, Éditeurs, Paris.

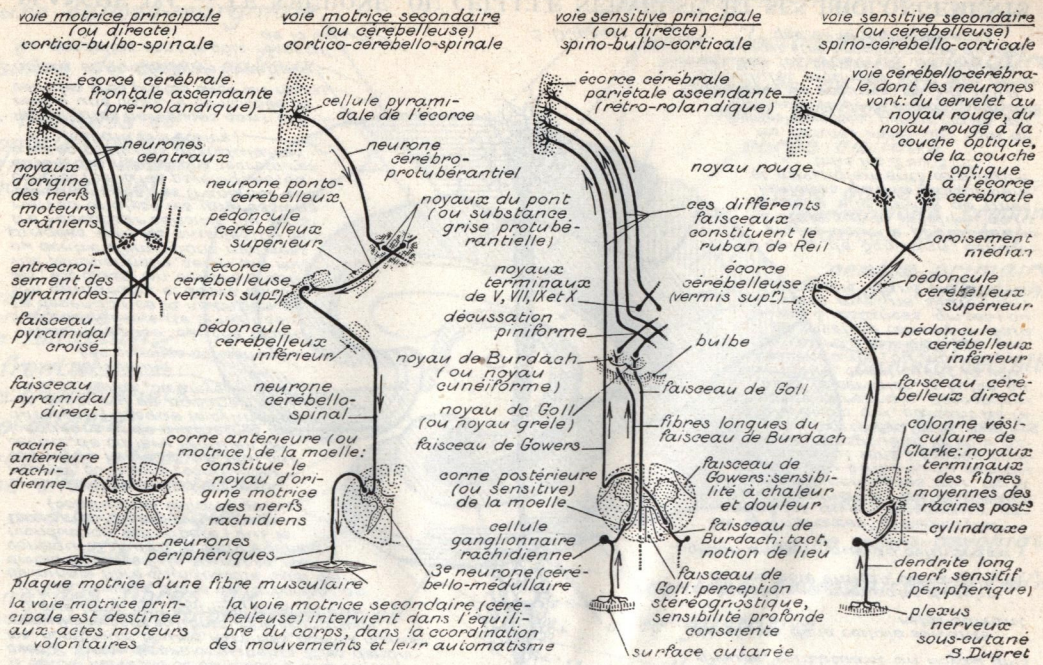

PLANCHE 185. — VOIES MOTRICES ET SENSITIVES PRINCIPALES ET SECONDAIRES (Schéma)

G. DOIN et Cie, Éditeurs, Paris.

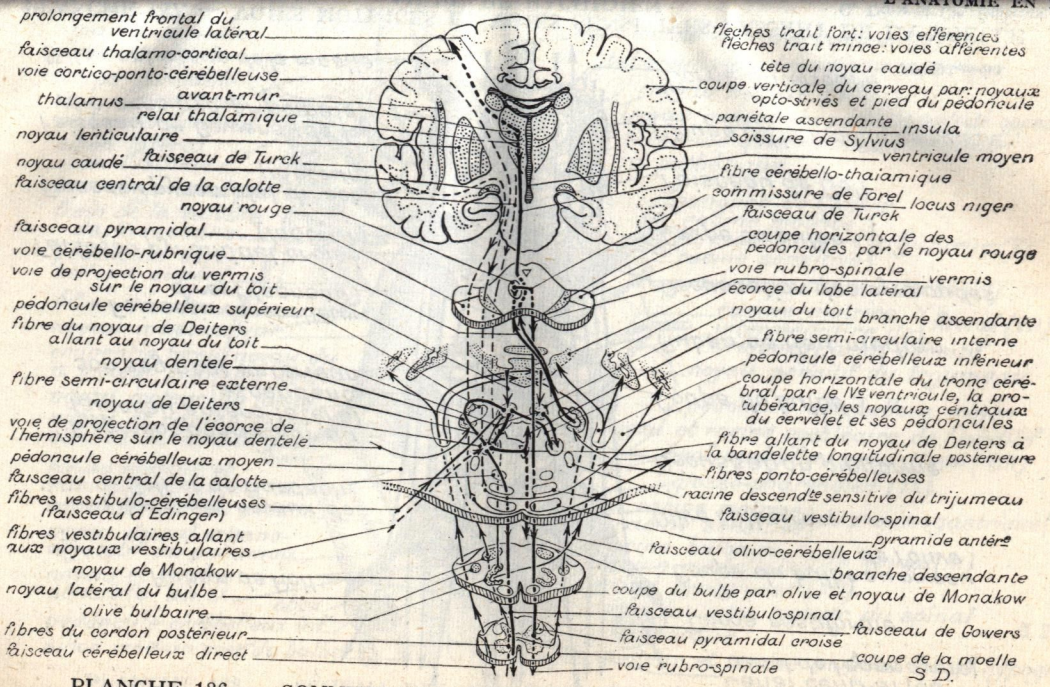

PLANCHE 186. — CONNEXIONS CÉRÉBELLEUSES (d'après LATARJET, modifié)

G. DOIN et Cie, Éditeurs, Paris.

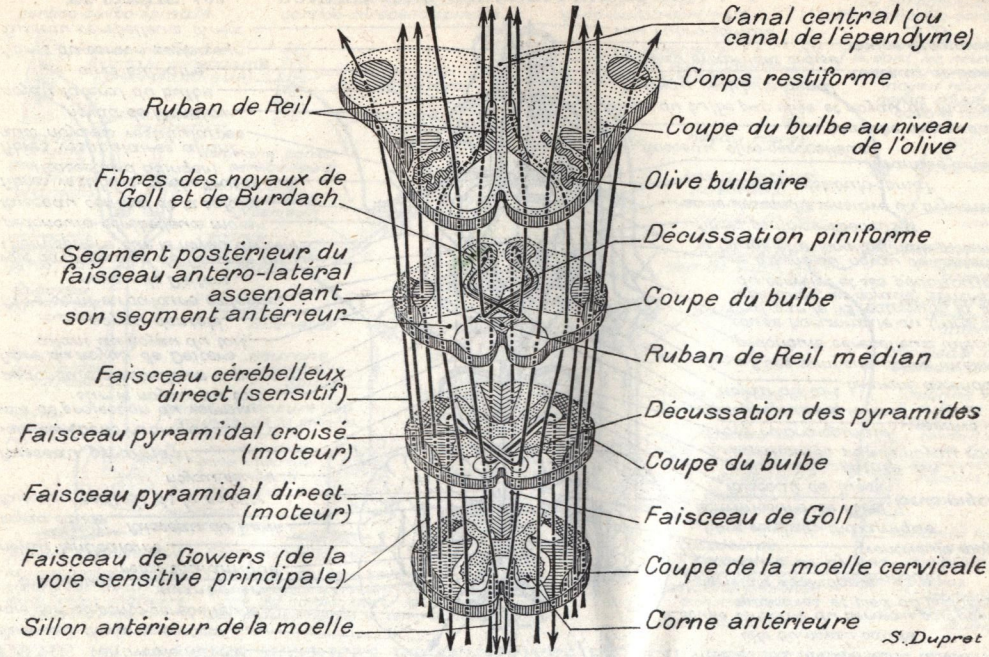

PLANCHE 187. — VOIES MOTRICES ET VOIES SENSITIVES PASSANT DE LA MOELLE AU BULBE RACHIDIEN

G. Doin et Cie, Éditeurs, Paris.

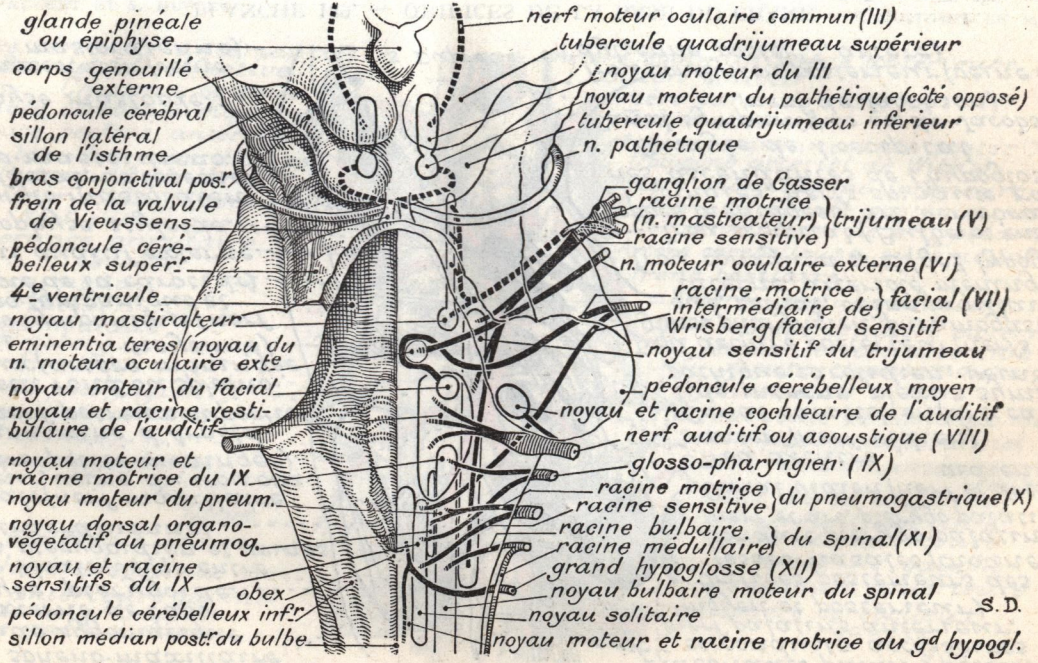

PLANCHE 188. — SCHÉMA DES ORIGINES RÉELLES DES NERFS CRANIENS
NOYAUX MOTEURS ET SENSITIFS

G. Doin et Cie, Éditeurs, Paris.

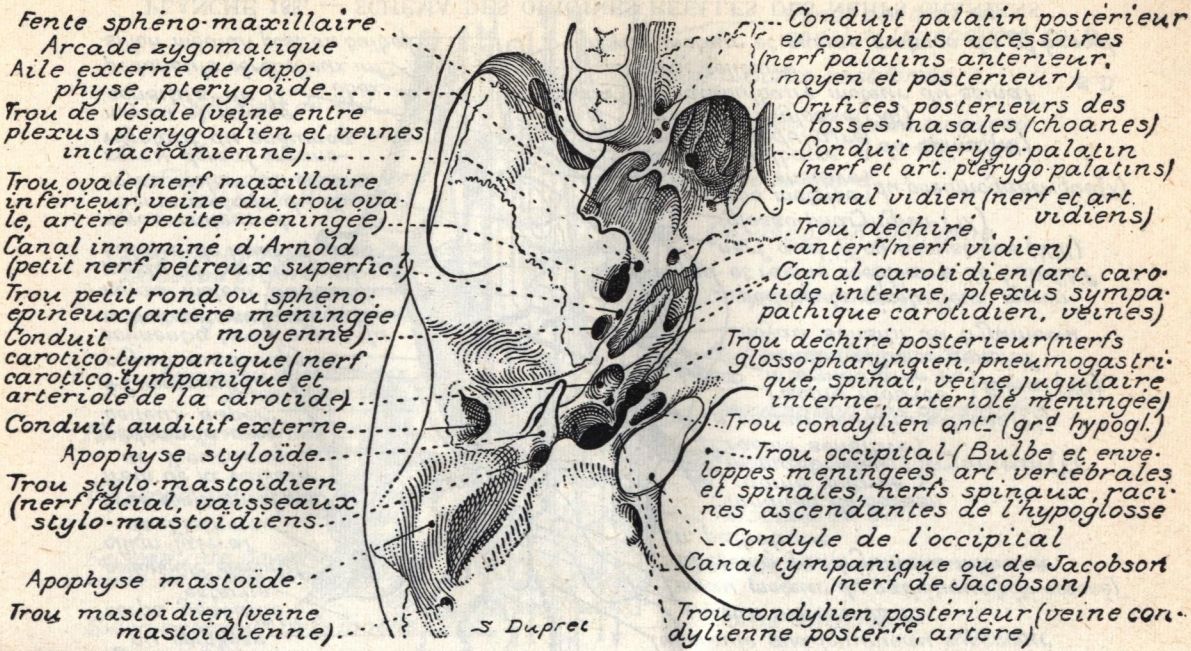

PLANCHE 189. — ORIFICES DE LA BASE DU CRANE

G. Doin et Cie, Éditeurs, Paris.

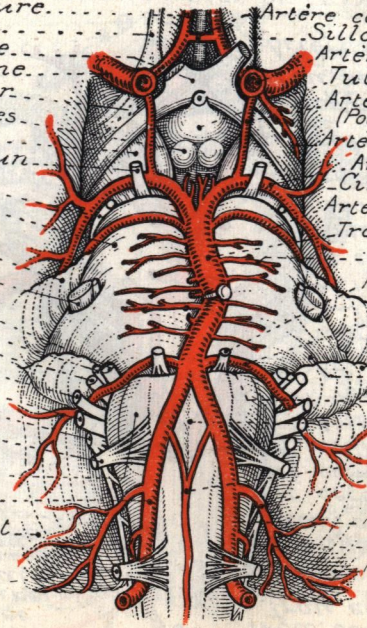

S. Dupret

PLANCHE 190. — LES ARTÈRES DE LA PROTUBÉRANCE ANNULAIRE (FACE ANTÉRIEURE)

G. DOIN et Cie, Éditeurs, Paris.

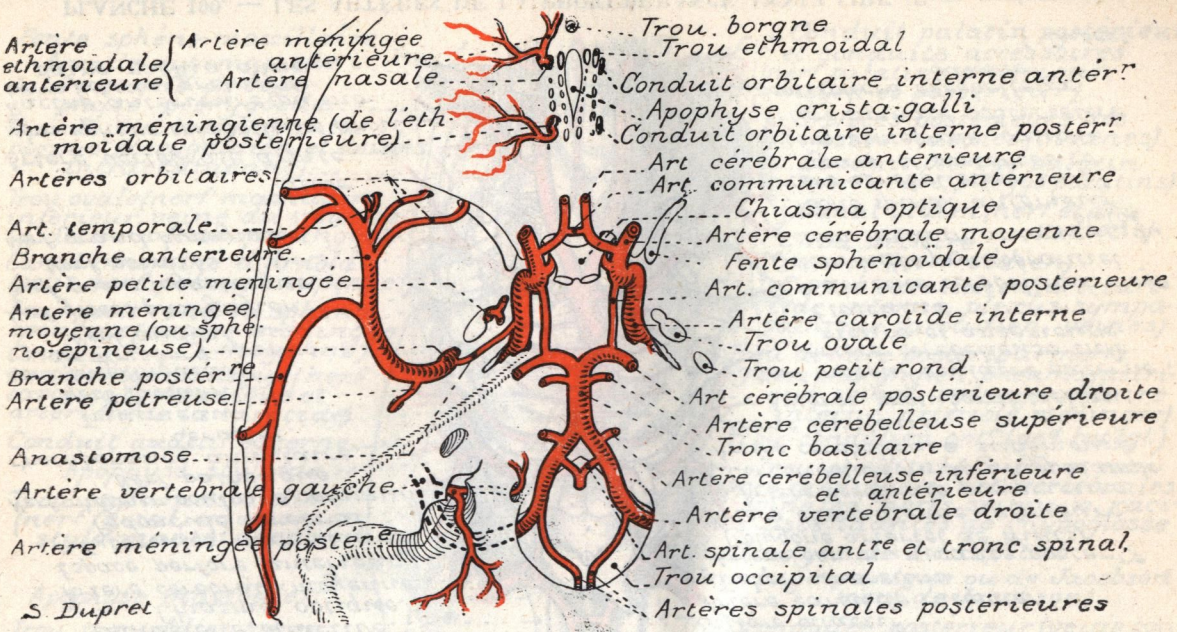

PLANCHE 191. — ARTÈRES DE LA BASE DU CRANE, RAPPORTS OSSEUX

G. Doin et Cie, Éditeurs, Paris.

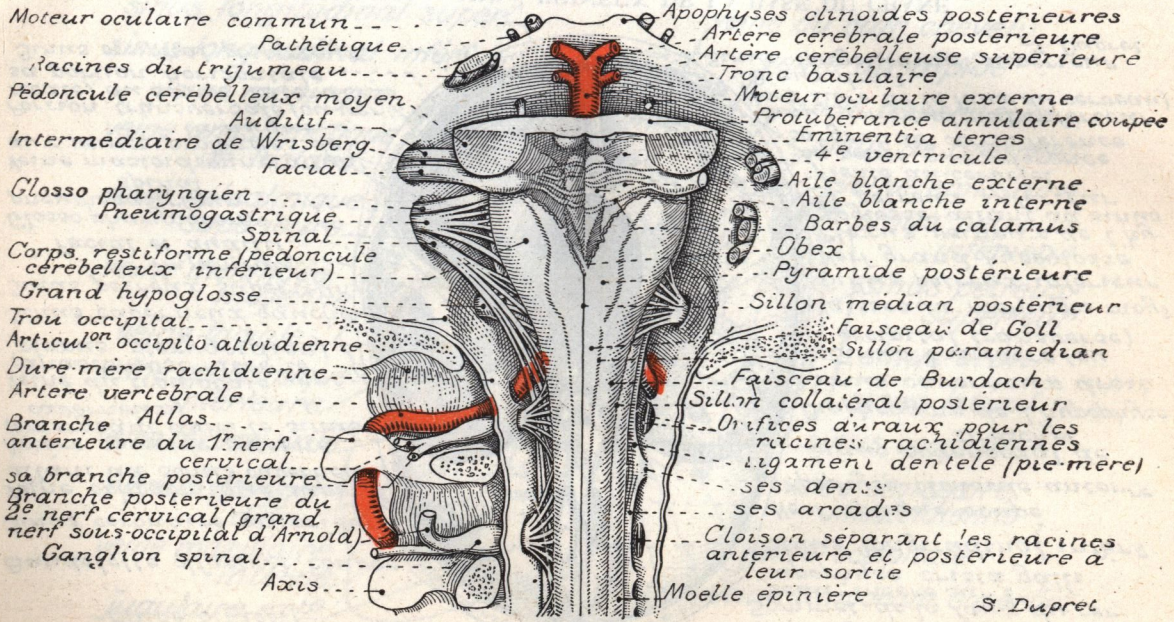

PLANCHE 192. — LE BULBE RACHIDIEN

G. Doin et Cie, Éditeurs, Paris.

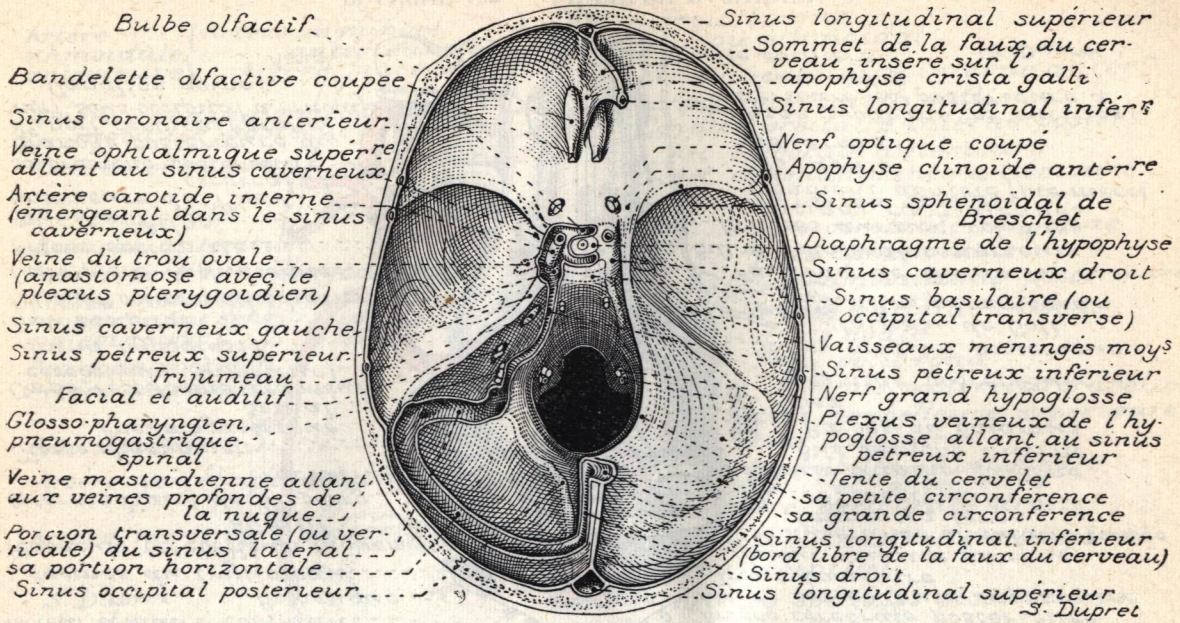

PLANCHE 193. — SINUS VEINEUX DE LA BASE DU CRANE

G. Doin et Cie, Éditeurs, Paris.

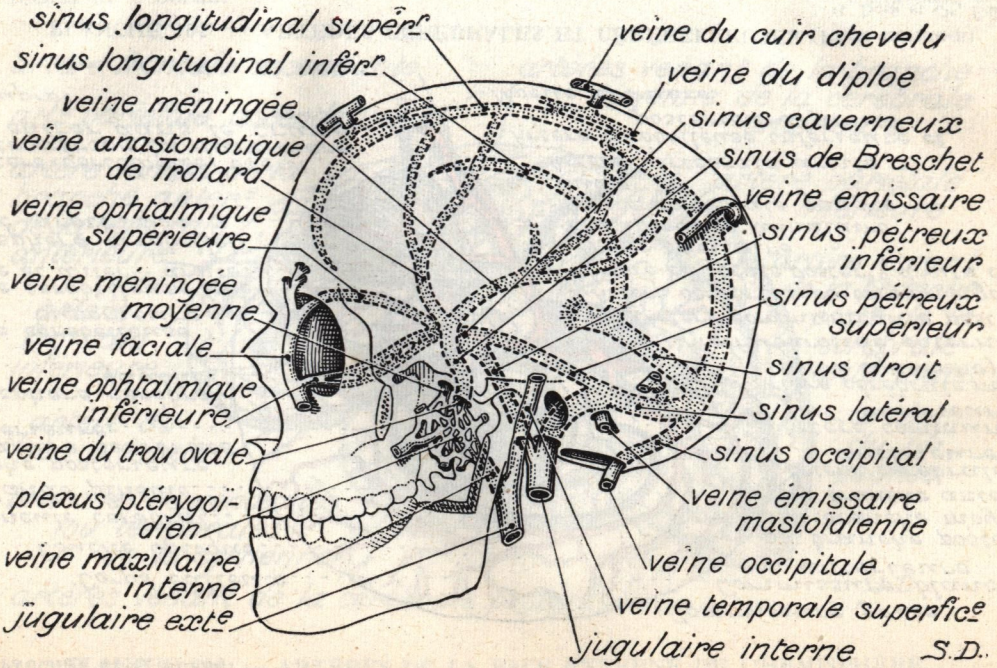

PLANCHE 194. — COMMUNICATIONS EXTRACRANIENNES DES SINUS VEINEUX DE LA DURE-MÈRE

G. Doin et Cie, Éditeurs, Paris.

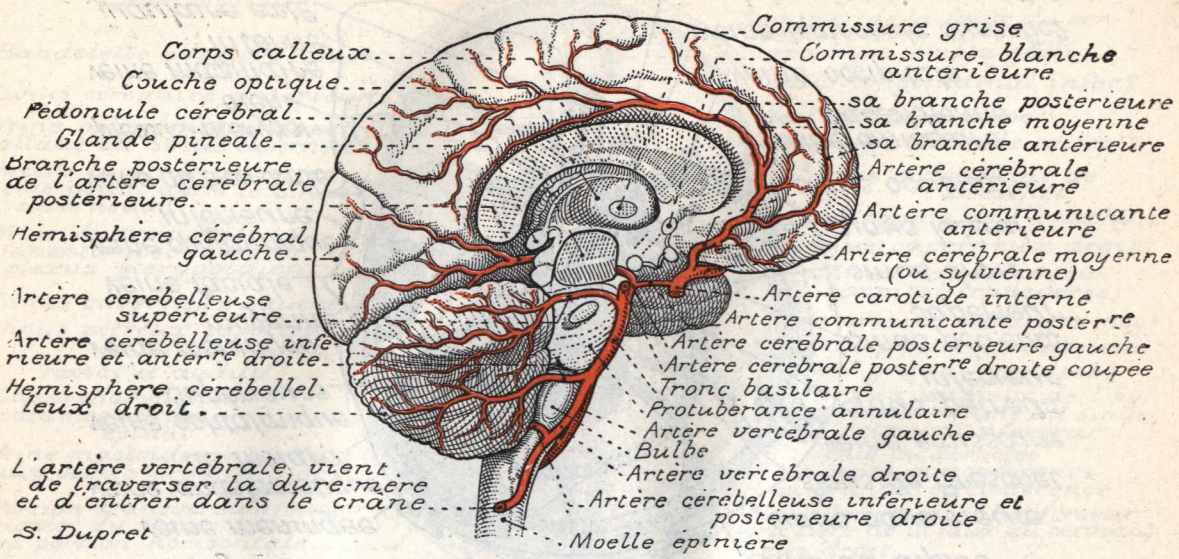

PLANCHE 195. — ARTÈRES CÉRÉBRALES ET CÉRÉBELLEUSES (FACE INTERNE)

G. DOIN et Cie, Éditeurs, Paris.

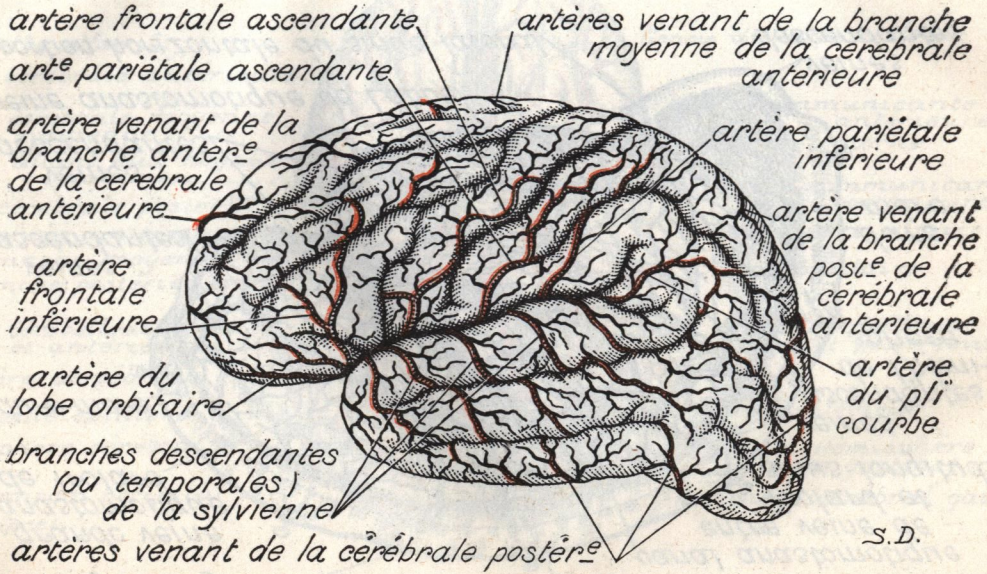

PLANCHE 196. — ARTÈRES DE LA FACE EXTERNE DE L'HÉMISPHÈRE

G. Doin et Cie, Éditeurs, Paris.

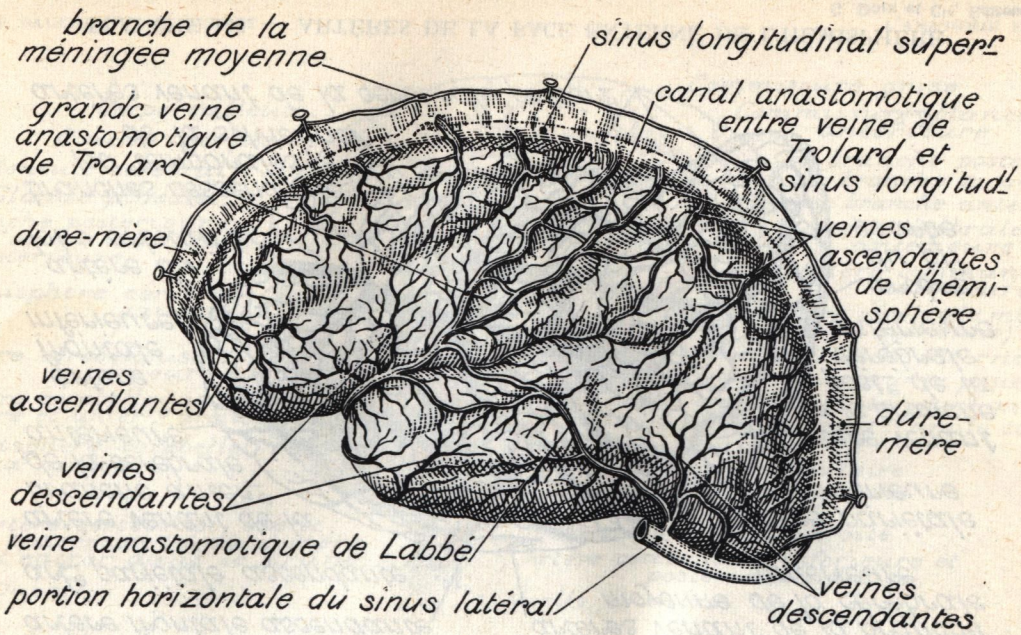

PLANCHE 197. — VEINES DE LA FACE EXTERNE DU CERVEAU (HÉMISPHÈRE GAUCHE)

G. DOIN et Cie, Éditeurs, Paris.

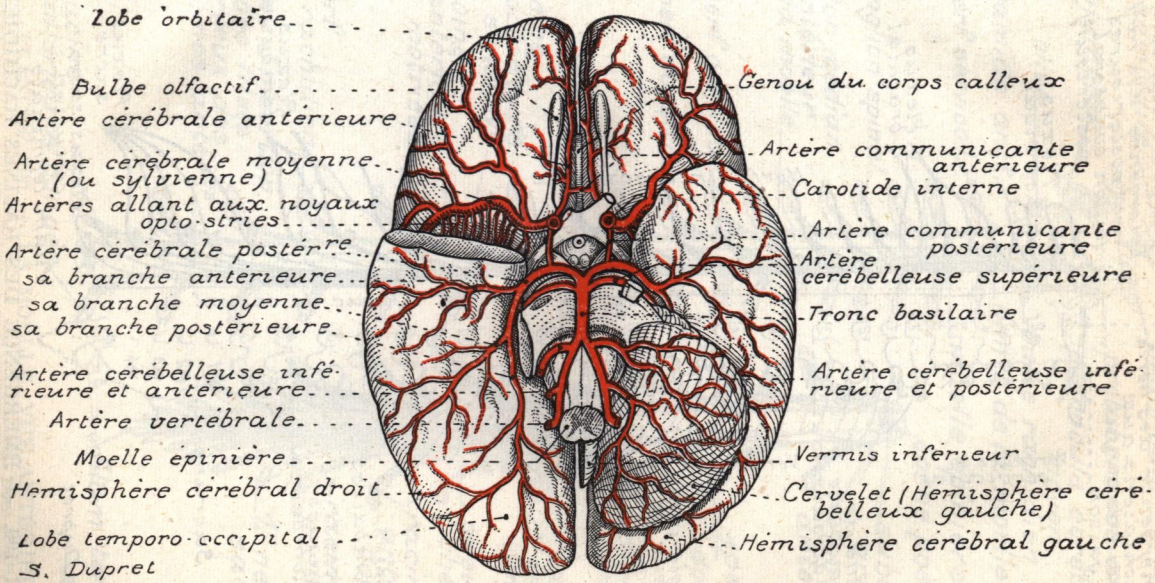

PLANCHE 198. — ARTÈRES CÉRÉBRALES ET CÉRÉBELLEUSES (FACE INTÉRIEURE)

G. DOIN et Cie, Éditeurs, Paris

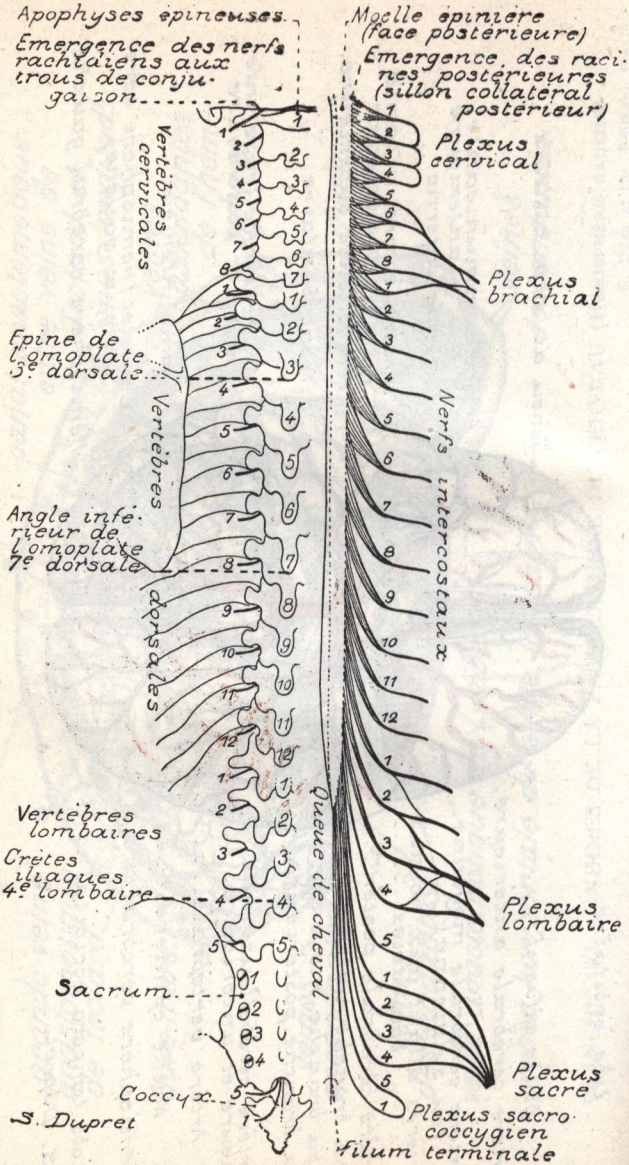

PLANCHE 199. — ÉMERGENCE DES RACINES RACHIDIENNES ET PLEXUS NERVEUX

G. DOIN et Cie, Éditeurs, Paris.

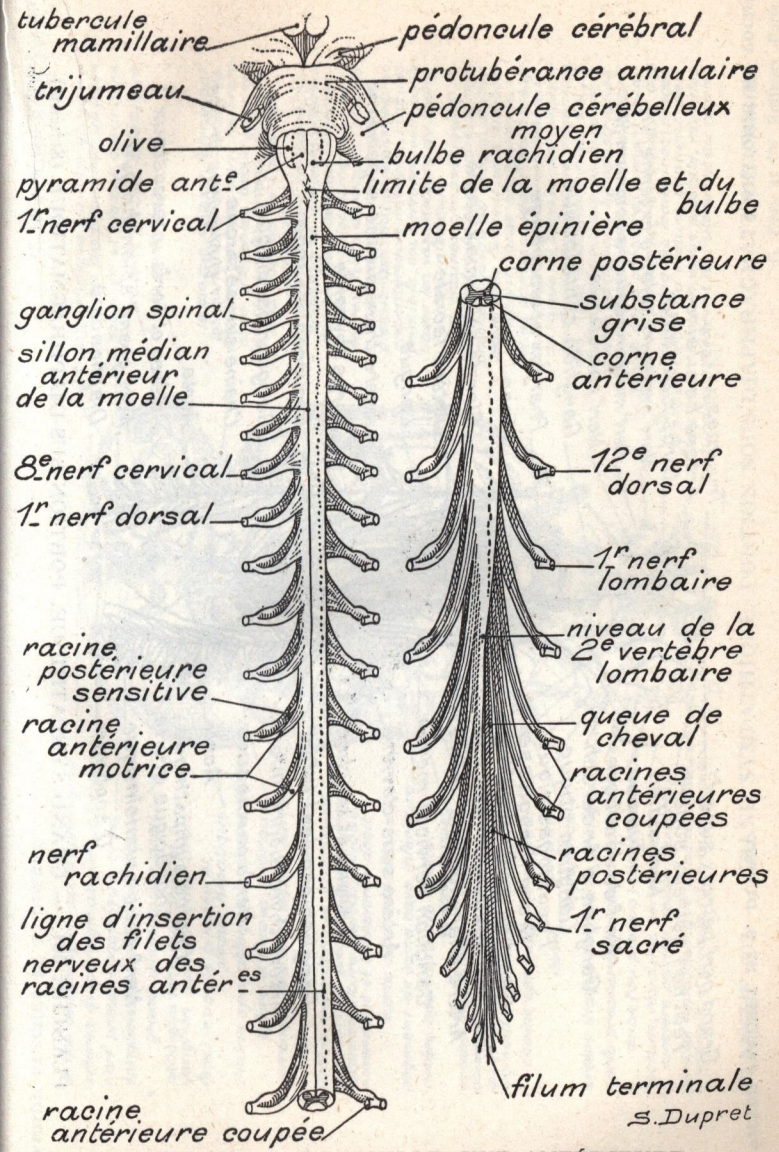

PLANCHE 200. — LA MOELLE, VUE ANTÉRIEURE

G. Doin et Cie, Éditeurs, Paris.

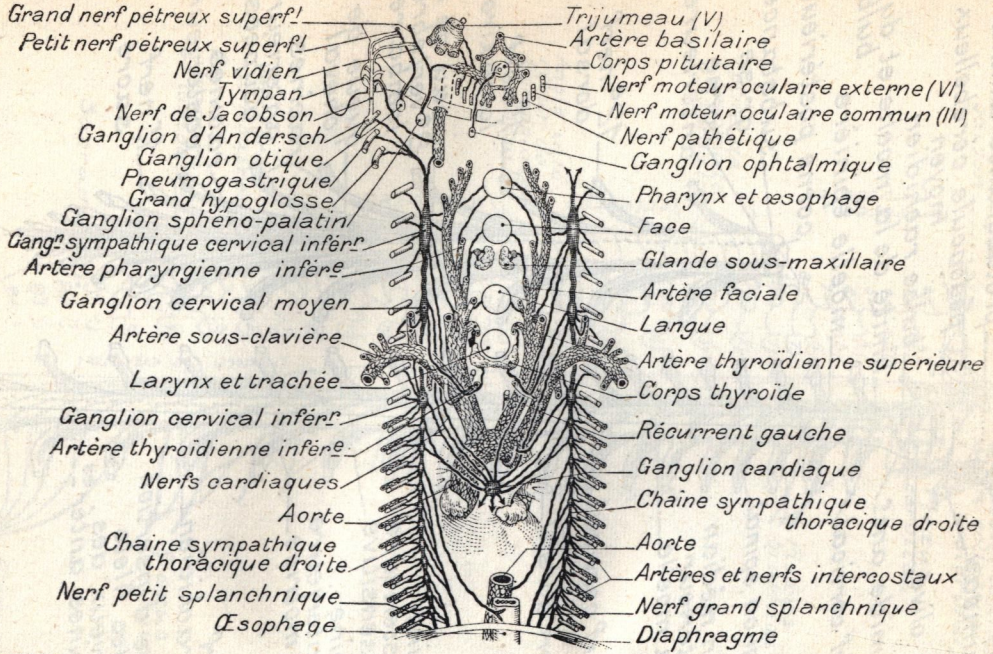

PLANCHE 201. — GRAND SYMPATHIQUE. PORTION SUS-DIAPHRAGMATIQUE (Schéma)

G. Doin et Cie, Éditeurs, Paris.

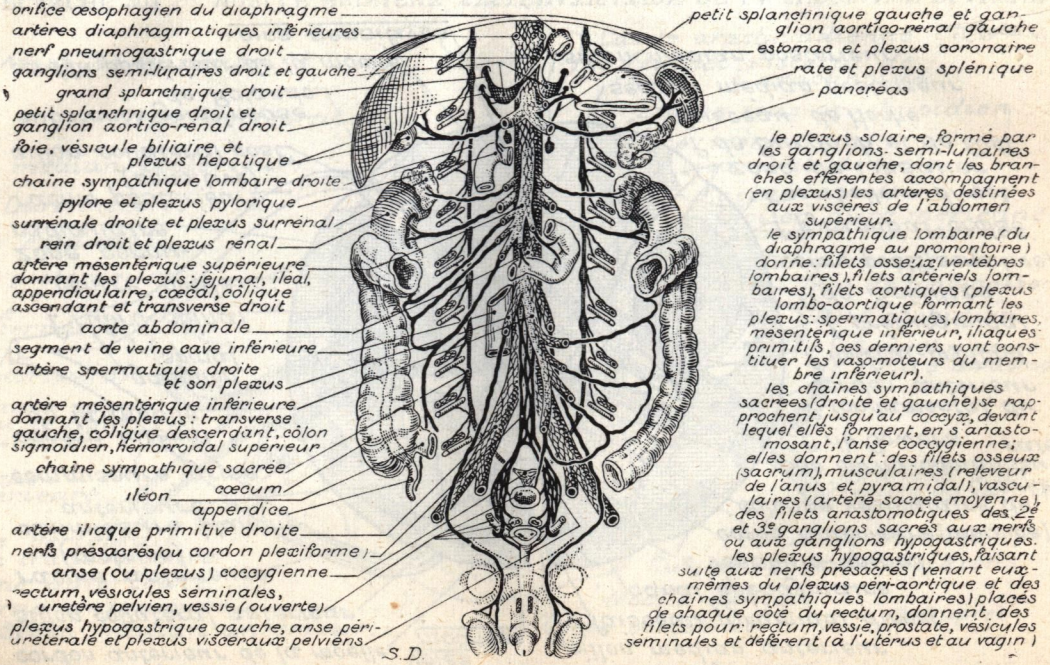

PLANCHE 202. — GRAND SYMPATHIQUE. PORTION SOUS-DIAPHRAGMATIQUE (Schéma)

G. Doin et Cie, Éditeurs, Paris.

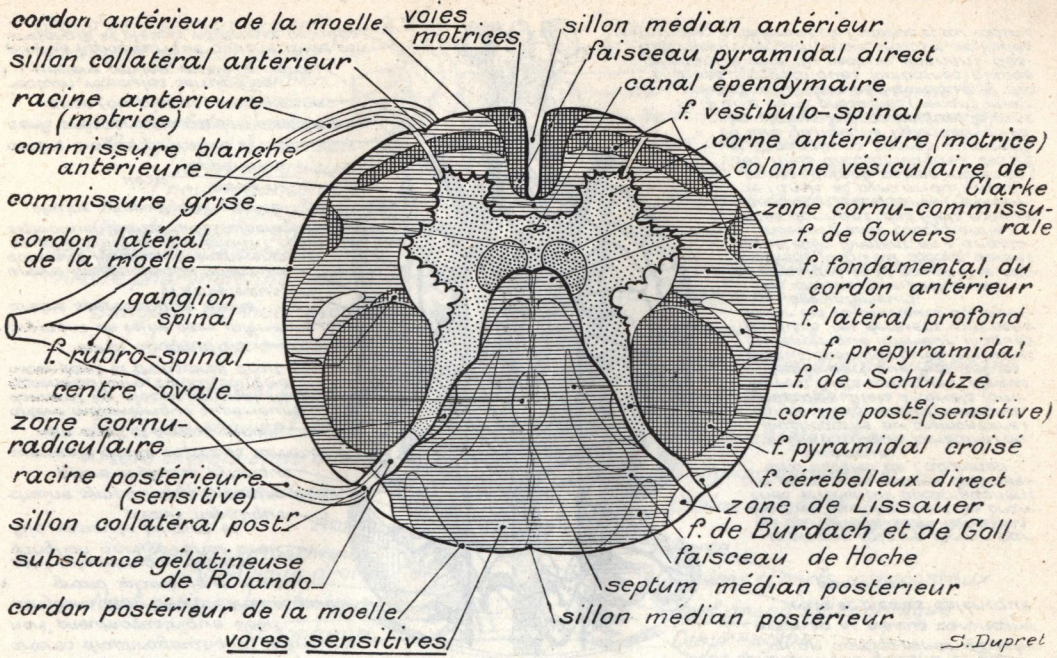

PLANCHE 203. — MOELLE EPINIÈRE. SYSTÉMATISATION DE LA SUBSTANCE BLANCHE

G. Doin et Cie, Éditeurs, Paris.

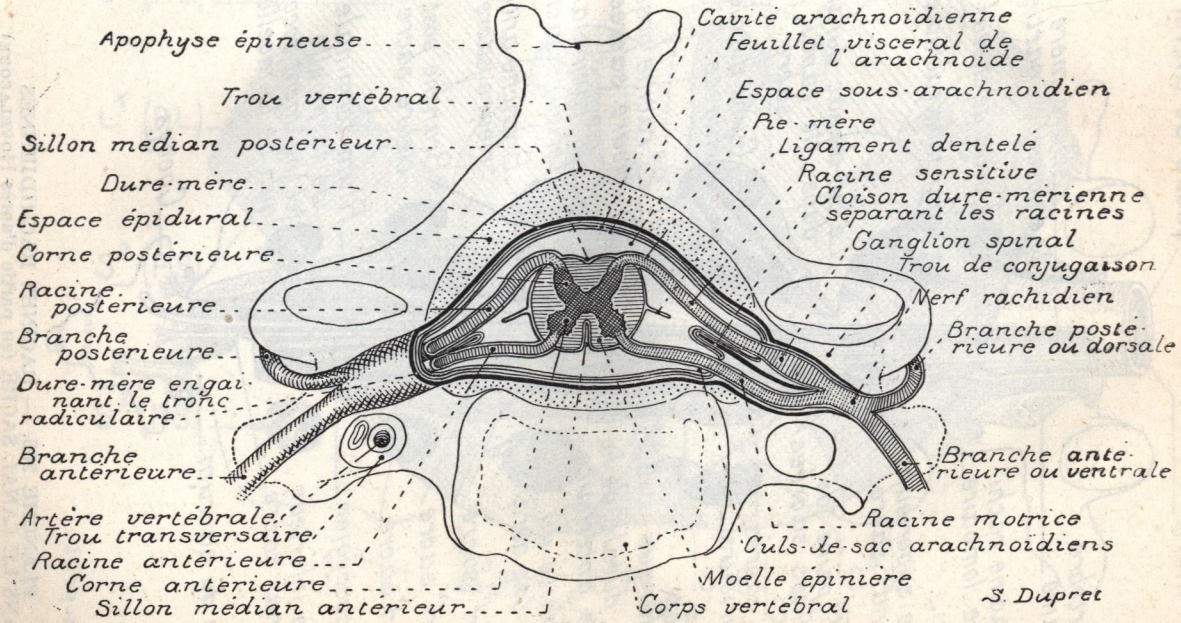

PLANCHE 204. — MOELLE ÉPINIÈRE ET MÉNINGES

G. Doin et Cie, Éditeurs, Paris.

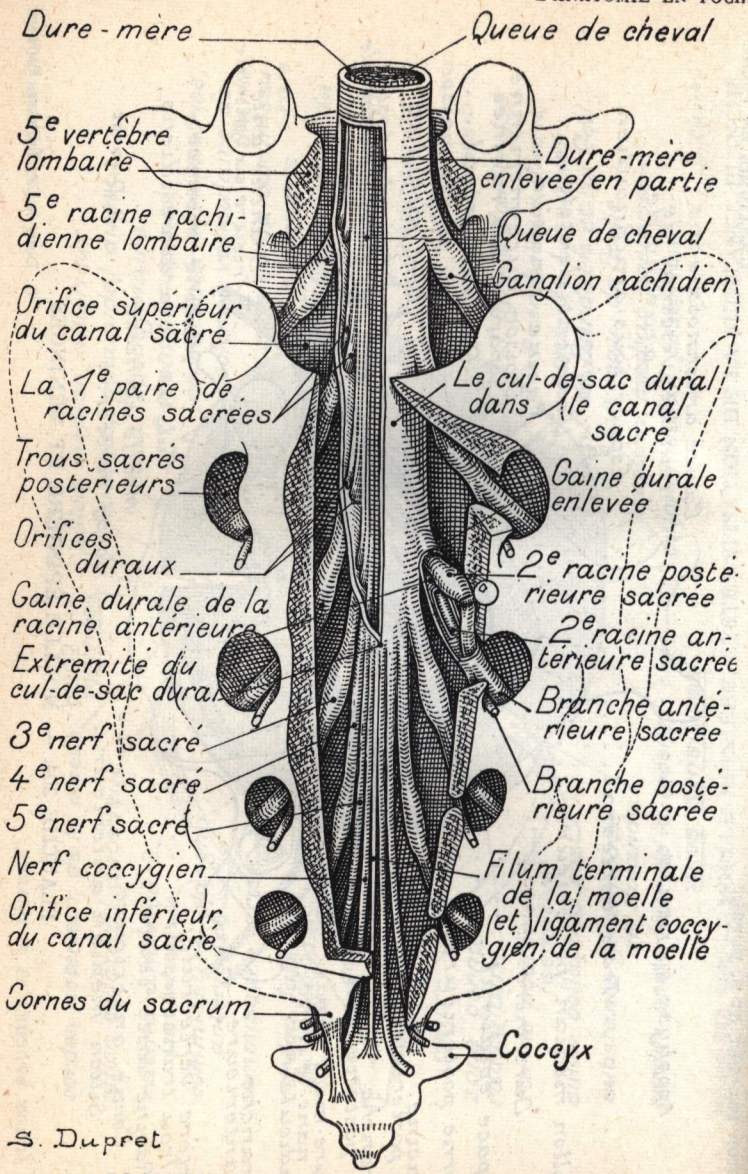

PLANCHE 205. — RACINES RACHIDIENNES DANS LE CANAL SACRÉ (en partie d'après HOVELACQUE)

G. DOIN et Cie, Éditeurs, Paris.

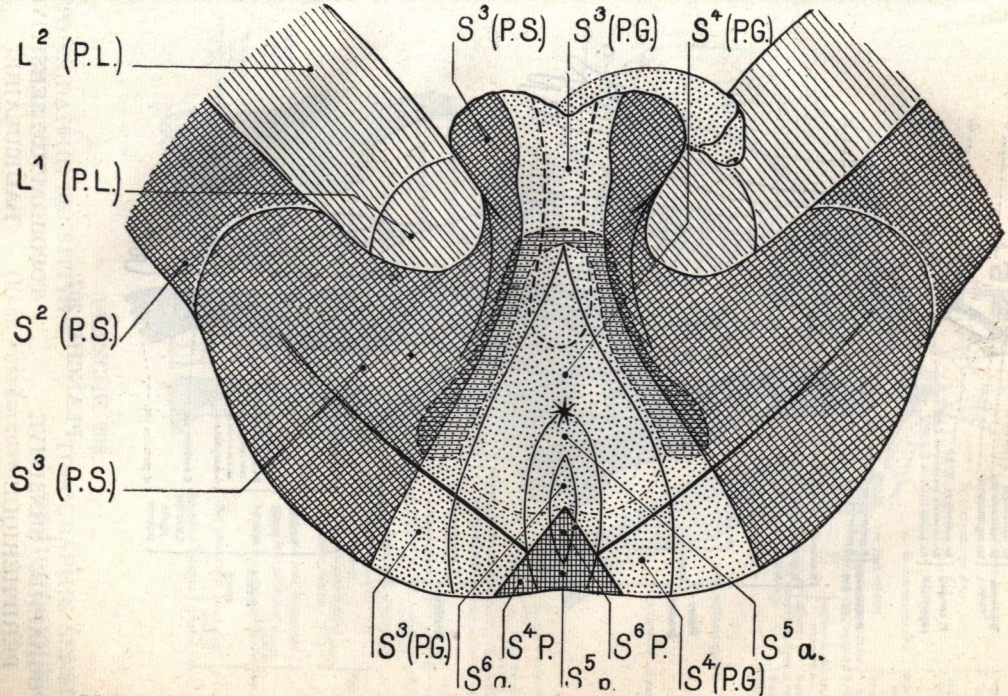

PLANCHE 206. — TOPOGRAPHIE SENSITIVE RADICULAIRE DU PÉRINÉE
(d'après DÉJERINE)

G. DOIN et Cie, Éditeurs, Paris.

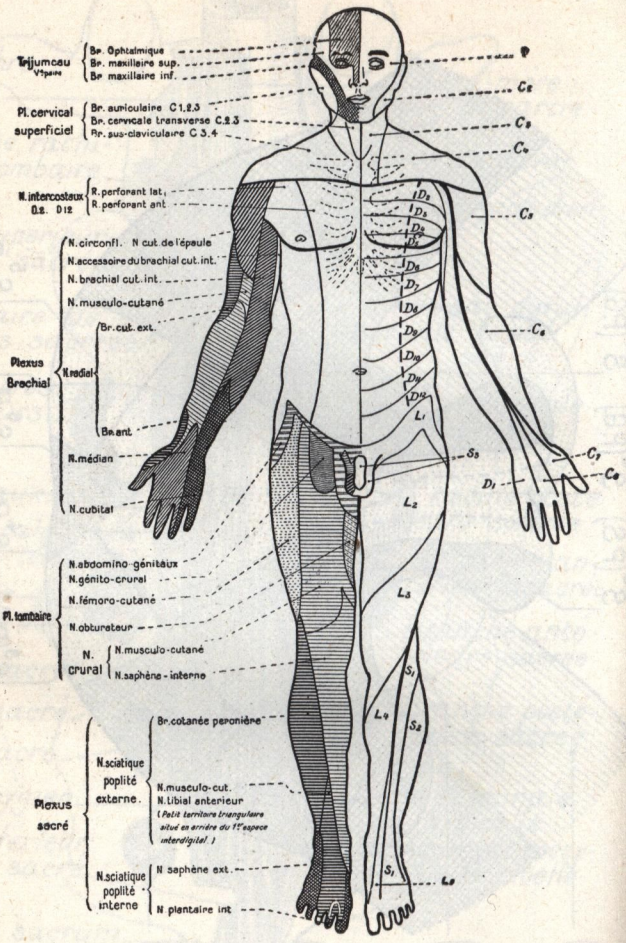

PLANCHE 207

TOPOGRAPHIE SENSITIVE PÉRIPHÉRIQUE — TOPOGRAPHIE SENSITIVE RADICULAIRE

(FACE ANTÉRIEURE)

(d'après M. et Mme DÉJERINE *in* HOVELACQUE) G. DOIN et Cie, Éditeurs, Paris.

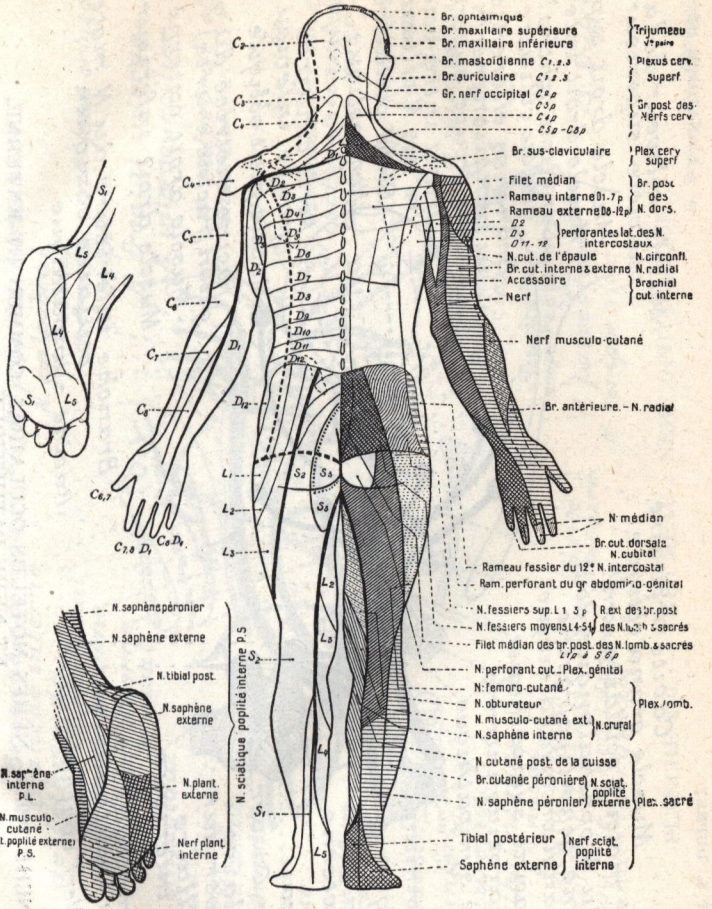

PLANCHE 208

TOPOGRAPHIE SENSITIVE RADICULAIRE

TOPOGRAPHIE SENSITIVE PÉRIPHÉRIQUE

(FACE POSTÉRIEURE)

(d'après M. et Mme DÉJERINE *in* HOVELACQUE)

G. DOIN et Cie, Éditeurs, Paris.

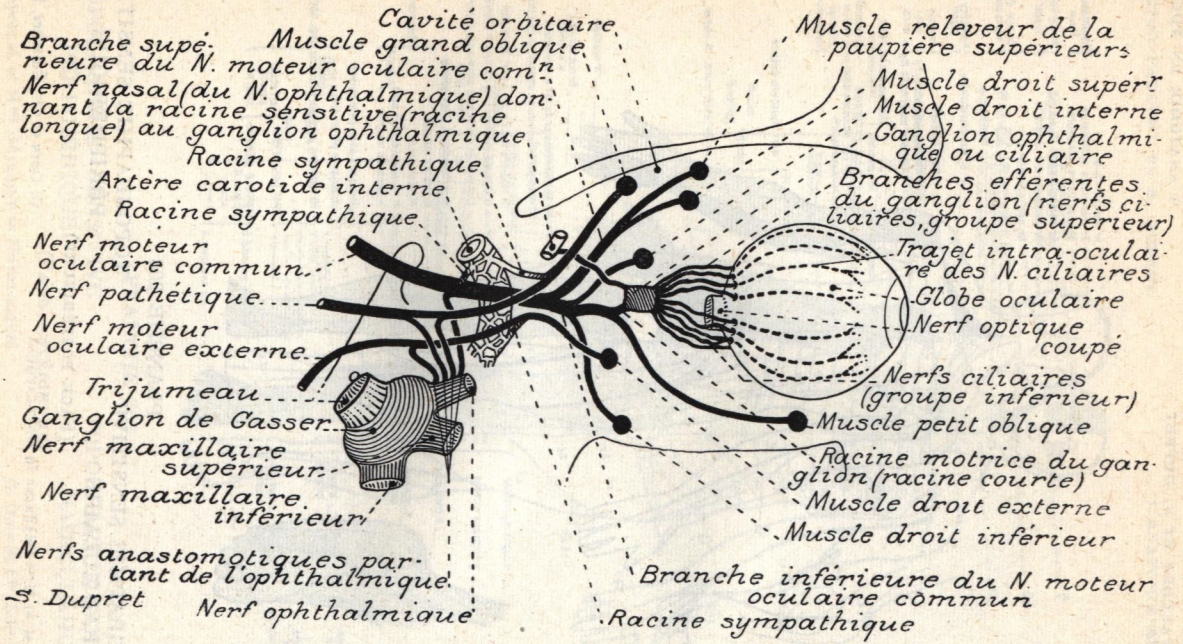

PLANCHE 209. — NERFS MOTEURS OCULAIRES, COMMUN ET EXTERNE, ET NERF PATHÉTIQUE

G. Doin et Cie, Éditeurs, Paris.

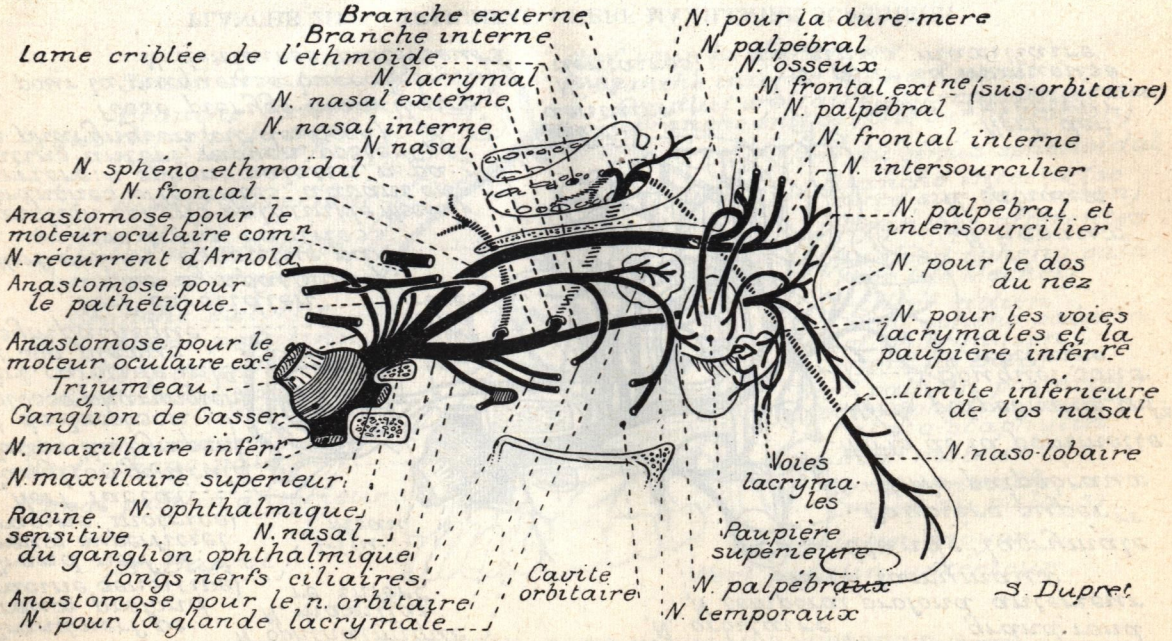

PLANCHE 210. — TRIJUMEAU : NERF OPHTALMIQUE

G. Doin et Cie, Éditeurs, Paris.

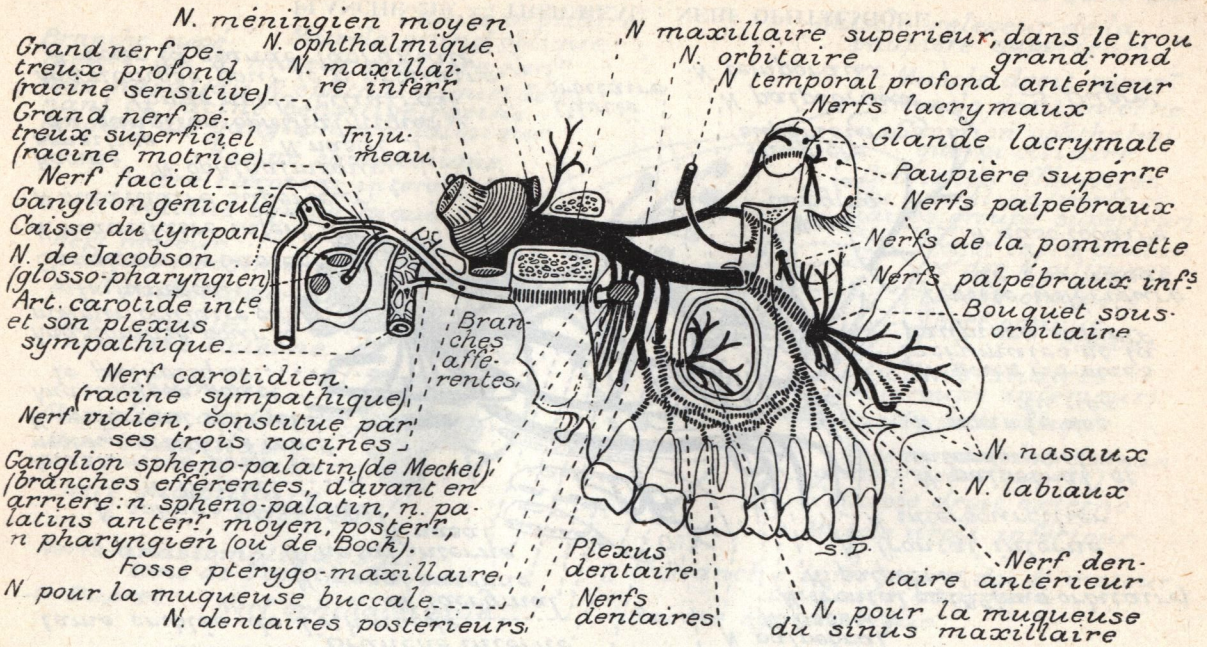

PLANCHE 211. — TRIJUMEAU : NERF MAXILLAIRE SUPÉRIEUR

G. Doin et Cie, Éditeurs, Paris.

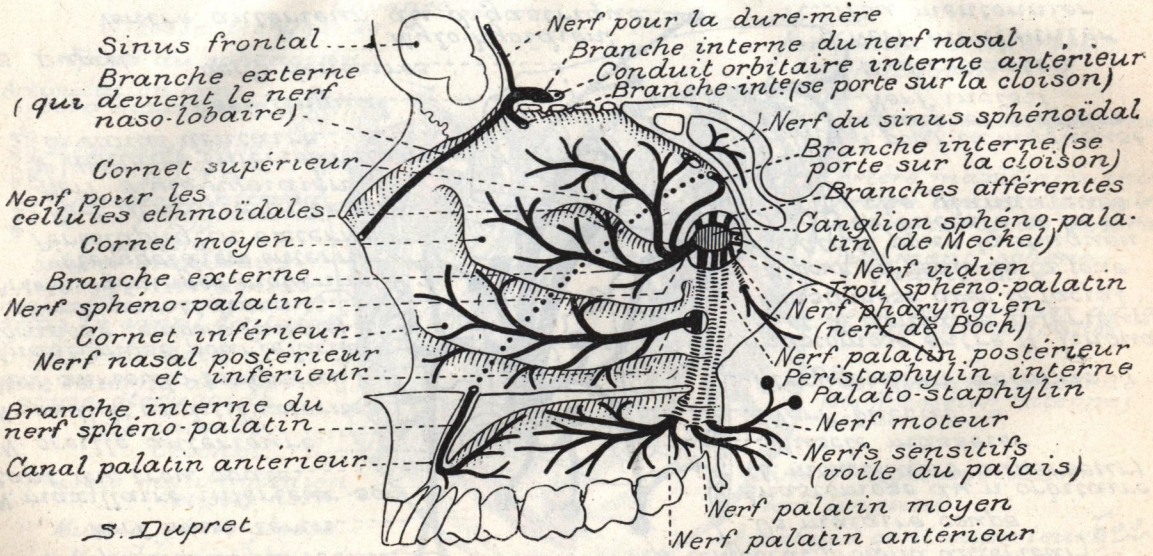

PLANCHE 212. — TRIJUMEAU : NERF MAXILLAIRE SUPÉRIEUR (SUITE)

G. DOIN et Cie, Éditeurs, Paris.

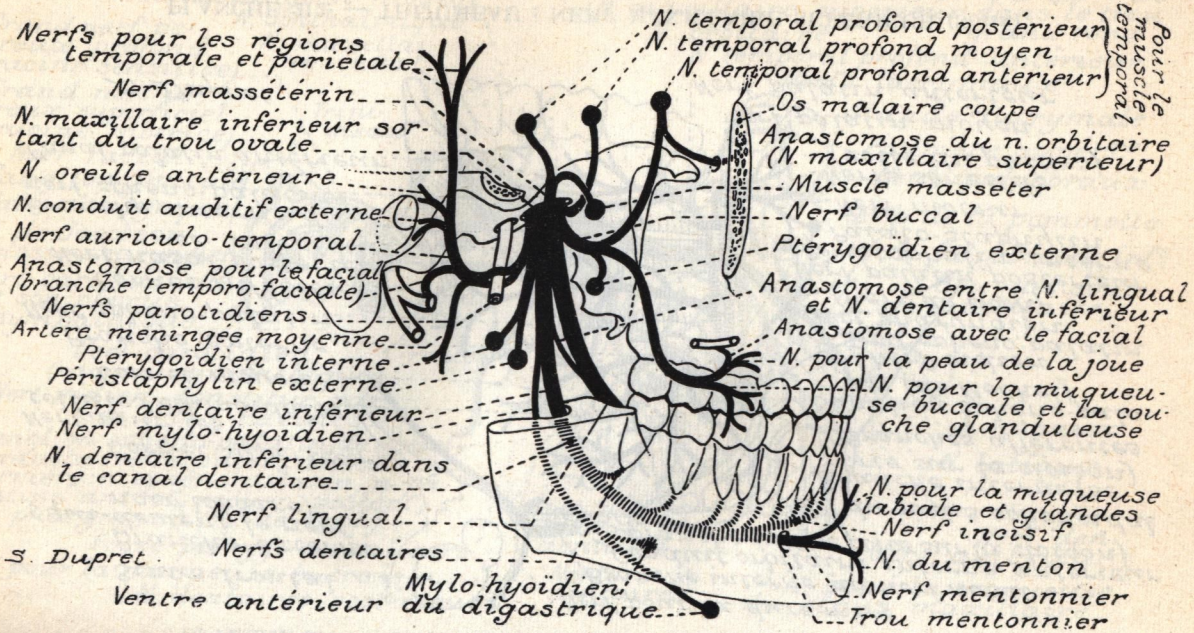

PLANCHE 213. — TRIJUMEAU : NERF MAXILLAIRE INFÉRIEUR

G. Doin et Cie, Éditeurs, Paris.

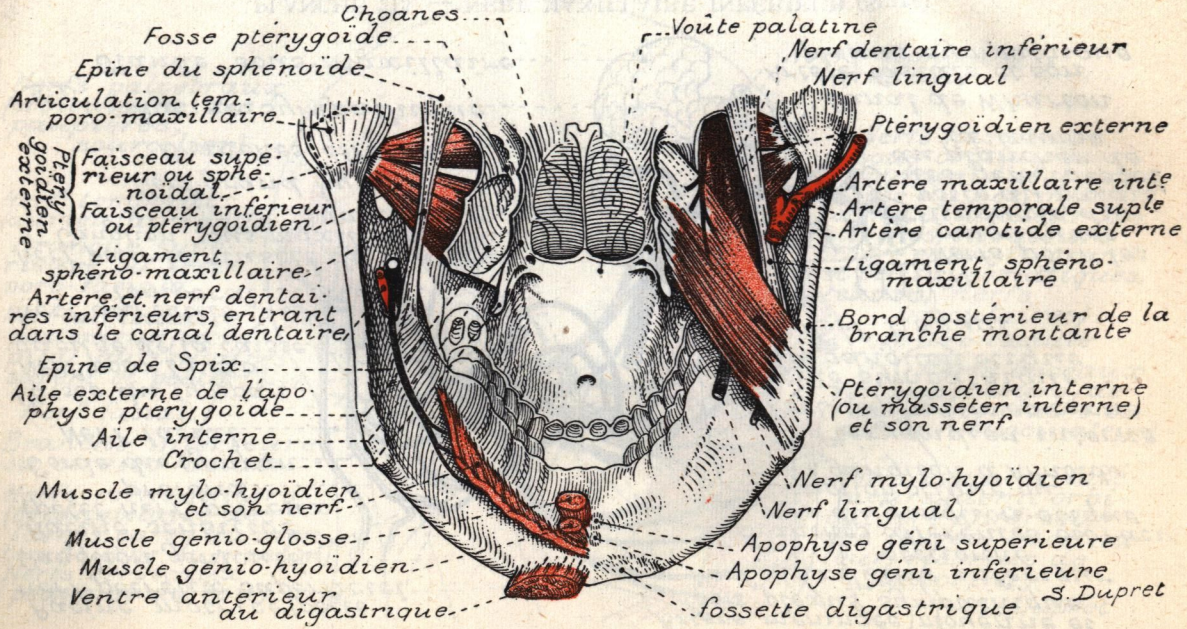

PLANCHE 214. — TRIJUMEAU : NERF DENTAIRE INFÉRIEUR

G. Doin et Cie, Éditeurs, Paris.

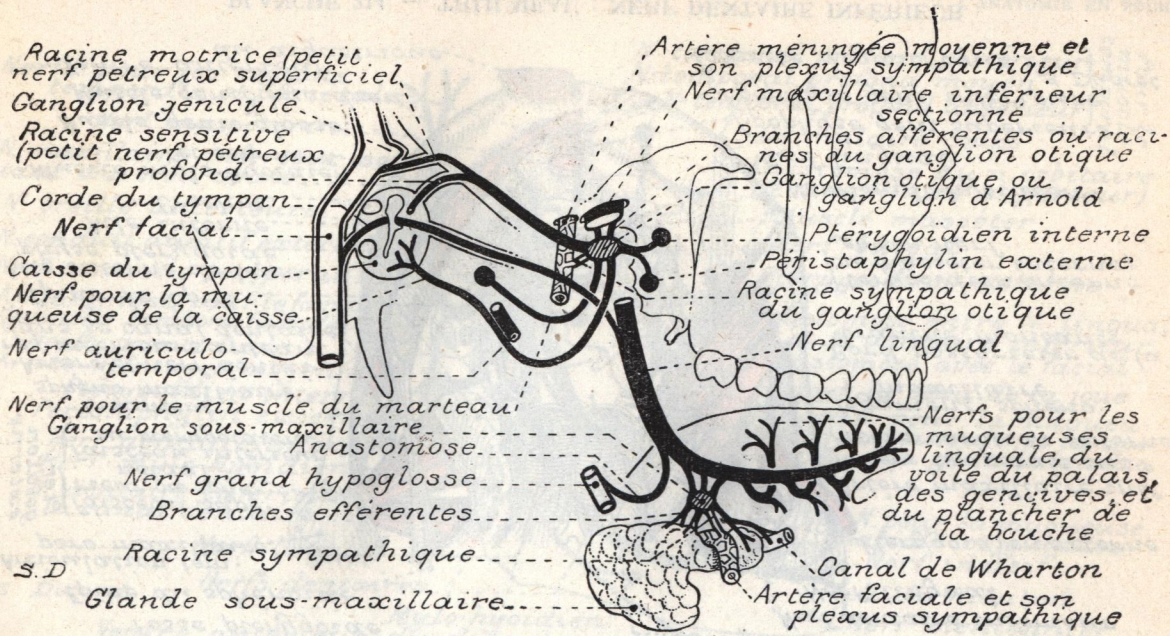

PLANCHE 215. — NERF MAXILLAIRE INFÉRIEUR (SUITE)

G. DOIN et Cie, Éditeurs, Paris.

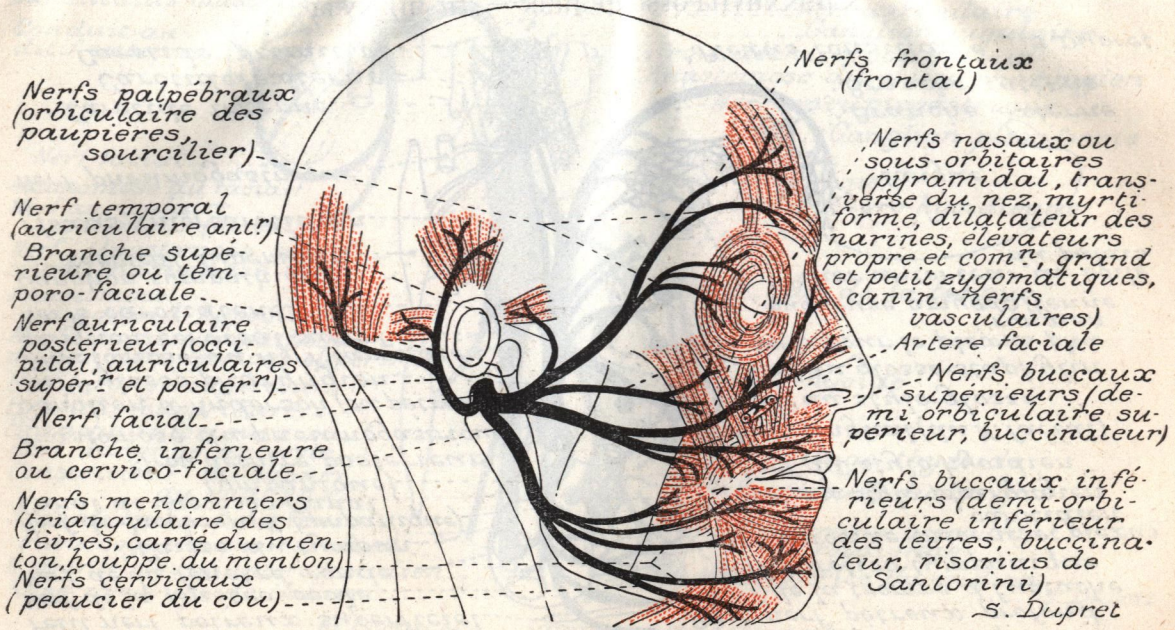

PLANCHE 216. — NERF FACIAL

G. Doin et Cie, Éditeurs, Paris.

PLANCHE 217. — NERF GLOSSO-PHARYNGIEN

G. DOIN et Cie, Éditeurs, Paris.

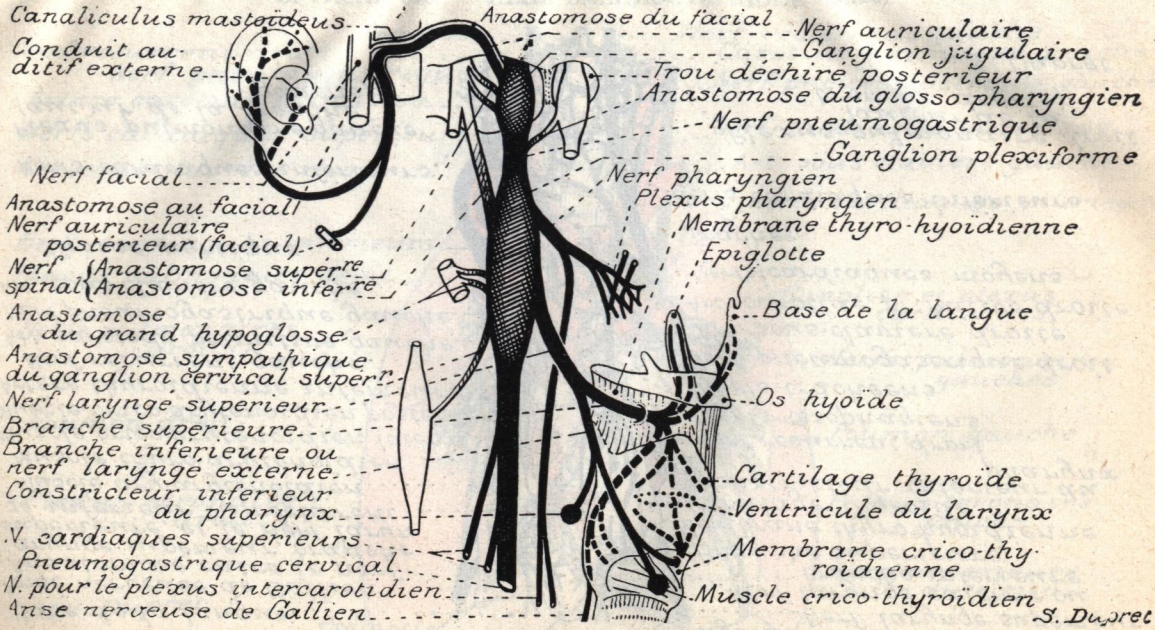

PLANCHE 218. — NERF PNEUMOGASTRIQUE

G. Doin et Cie, Éditeurs, Paris.

PLANCHE 219. — NERF PNEUMOGASTRIQUE (SUITE)

G. DOIN et Cie, Éditeurs, Paris.

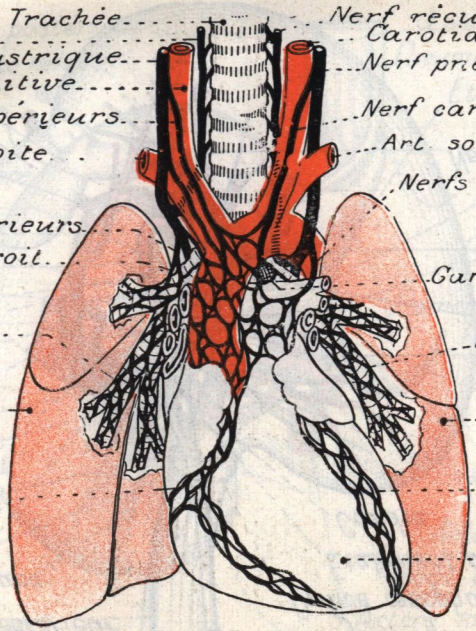

PLANCHE 220. — NERF PNEUMOGASTRIQUE (SUITE)

G. DOIN et Cie, Éditeurs, Paris.

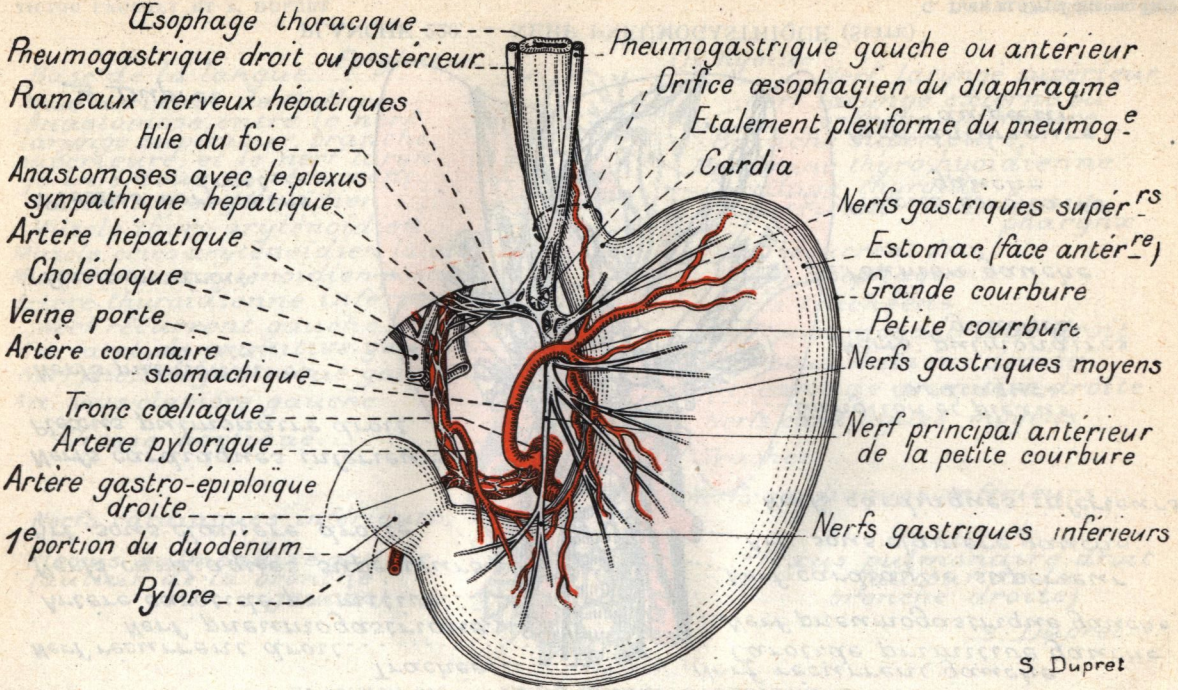

PLANCHE 221. — NERF PNEUMOGASTRIQUE (SUITE)

G. DOIN et Cie, Éditeurs, Paris.

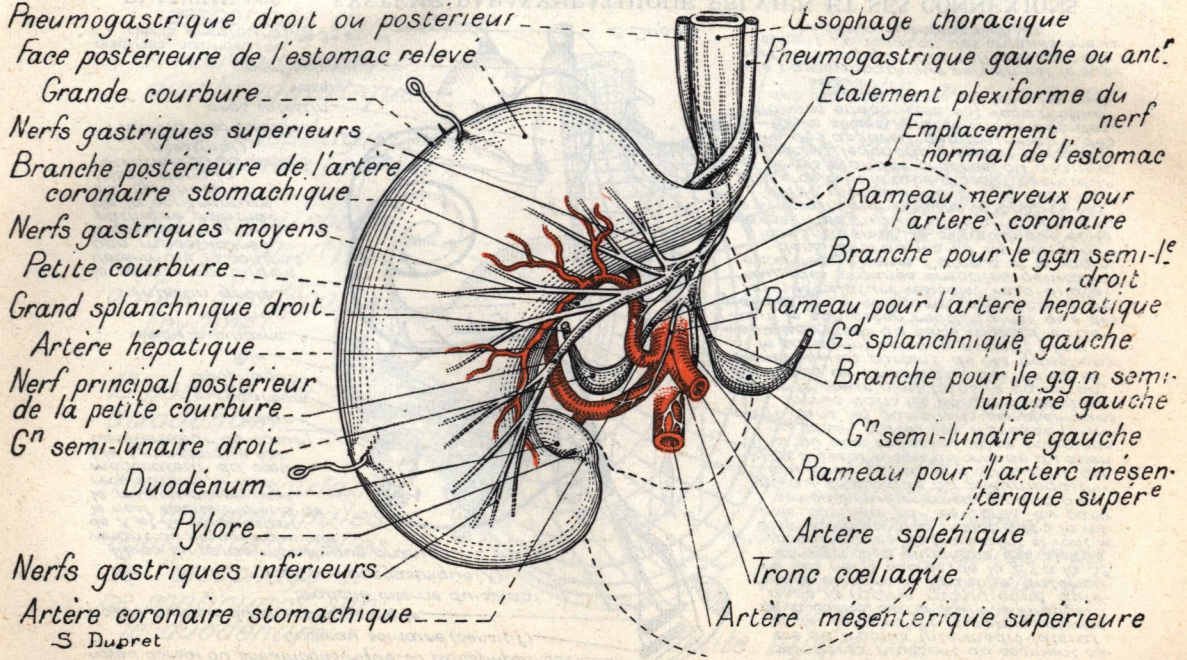

PLANCHE 221 *bis*. — NERF PNEUMOGASTRIQUE

G. Doin et Cie, Éditeurs, Paris.

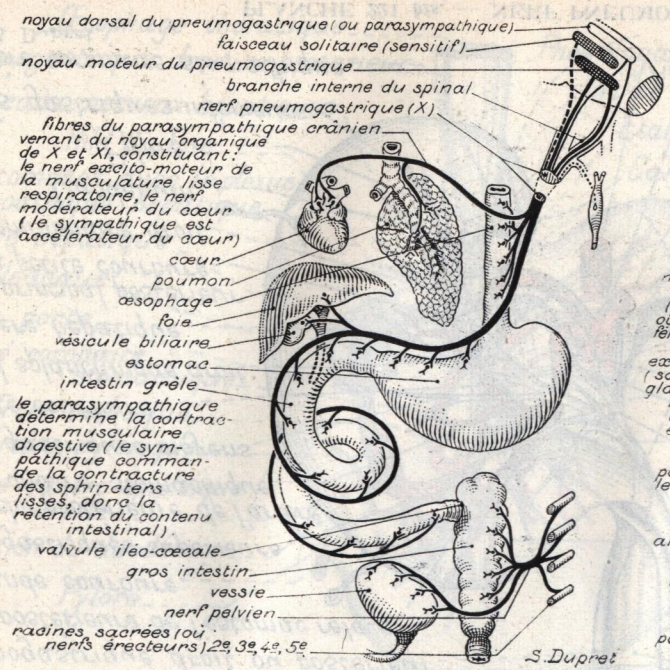

système parasympathique pelvien: ses fibres naissent du segment sacré du tractus intermédio-latéral et des cellules de la partie interne de la corne antérieure, s'engagent dans la racine rachidienne antérieure et dans la branche antérieure des nerfs sacrés, de la 2e à la 5e, arrivent aux ganglions des plexus hypogastriques, les traversent et vont se distribuer au gros intestin et à la vessie; complété par les fibres du parasympathique crânien venant du noyau organique du pneumogastrique et du spinal, se distribuant au tube digestif jusqu'à l'origine du côlon ainsi qu'aux bronches, aux poumons, au cœur, toutes ces fibres se terminant dans les ganglions périphériques inclus dans les parois viscérales, (pour le cœur c'est dans le ganglion, ou plexus, de Wrisberg) et des fibres efférentes grises partent de ces ganglions. le parasympathique devient ainsi excito-secréteur du tube digestif entier (sauf le sphincter rectal) ainsi que des glandes qu'il comporte, contracteur de la musculature vésicale, vaso-dilatateur des organes érectiles génitaux externes, innerve l'utérus et le vagin. dans les organes où ils exercent leur influence, le sympathique et le parasympathique sont antagonistes: le sympathique assure le fonctionnement musculaire et sphinctérien lisse de tout le tube digestif, secréteur de ses glandes propres ou glandes annexées, le fonctionnement musculaire de l'appareil génito-urinaire des deux sexes, le fonctionnement des glandes endocrines, est vaso-moteur des muscles lisses de tous les vaisseaux

le parasympathique pelvien est le support anatomique des réflexes qui assurent l'évacuation des organes creux périodiquement remplis

PLANCHE 222. — SYSTÈME PARASYMPATHIQUE PELVIEN ET SES CONNEXIONS AVEC LES NOYAUX DU PNEUMOGASTRIQUE (Schéma d'après GASKELL, modifié)

G. DOIN et Cie, Éditeurs, Paris.

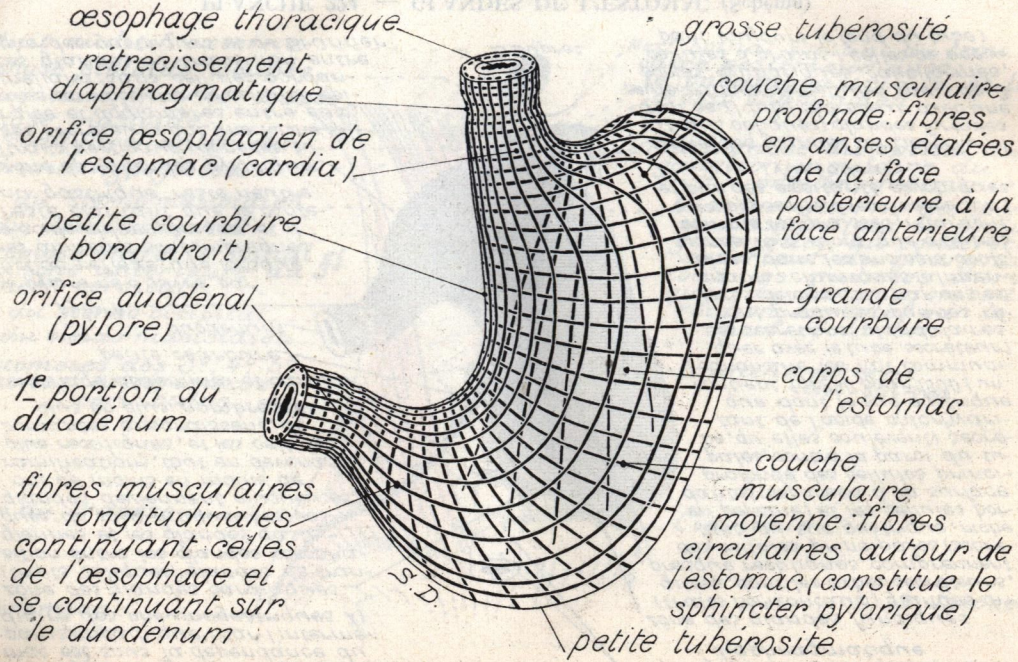

PLANCHE 223. — SCHÉMA REPRÉSENTANT LES TROIS COUCHES DE LA TUNIQUE MUSCULAIRE DE L'ESTOMAC

G. Doin et Cie, Éditeurs, Paris.

tout l'appareil glandulaire de l'estomac est sous la dépendance du parasympathique (par l'intermédiaire des pneumogastriques X)

zône des glandes cardiaques (traits obliques): glandes de transition entre les glandes œsophagiennes et les glandes gastriques: de sous-muqueuses, ces glandes deviennent muqueuses, ont de moins en moins de ramifications, tout en devenant plus rectilignes, et les cellules bordantes apparaissent, de plus en plus nombreuses

œsophage abdominal et cardia

petite courbure

duodénum

pylore

le pylore ne s'ouvre, par action réflexe, que lorsque les aliments sont imprégnés d'acide chlorhydrique, et il reste clos tant que le contenu gastrique reste neutre

zône des glandes pyloriques (traits verticaux) dont les tubes secréteurs ont une forme spiralée et agglomérés entre eux, avec une couche de cellules épithéliales, sans cellules bordantes: glandes de transition entre glandes gastriques et de Brunner

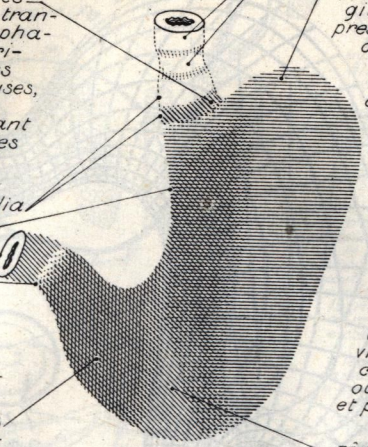

S. Dupret

œsophage, avec le rétrécissement diaphragmatique

zône des glandes fundiques (traits horizontaux) glandes digitées, dont les tubes secréteurs, presque rectilignes, comprennent des cellules principales (sécrétant du suc gastrique, riche en pepsine) et les cellules bordantes (espacées à la surface profonde des cellules principales, contre la paroi du tube, qu'elles soulèvent) sécrétant de l'acide chlorhydrique dont le suc gastrique contient 1gr,90 pour 1000 (un canalicule les fait communiquer avec le tube secréteur) ces sécrétions glandulaires sont produites par des réflexes déterminés par des excitants: chimiques (alimentaires, dont les uns sont actifs, viande, lait, alors que d'autres comme les graisses, retardent, ou s'opposent, à leur secrétion) et par des excitants psychiques (vue, odeur)

zône des glandes de Lieberkühn (traits obliques) glandes formées d'un seul tube secréteur avec une seule rangée de cellules, mais de 3 sortes: cylindriques, caliciformes, cellules à grains (celles-ci occupant toujours le fond du tube)

PLANCHE 224. — GLANDES DE L'ESTOMAC (Schéma)

G. Doin et Cie, Éditeurs, Paris.

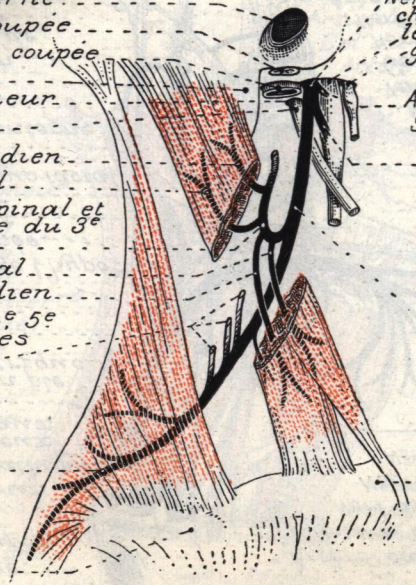

PLANCHE 225. — NERF SPINAL (XI)

G. Doin et Cie, Éditeurs, Paris.

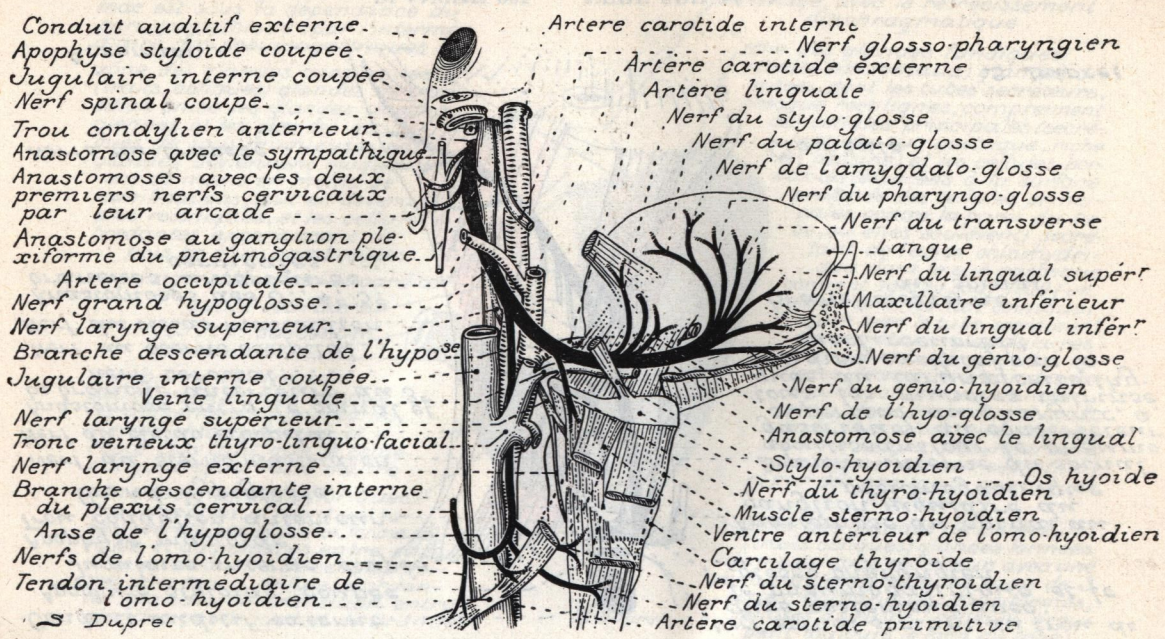

PLANCHE 226. — NERF GRAND HYPOGLOSSE (XII)

G. Doin et Cie, Éditeurs, Paris.

PLANCHE 227. — RAPPORTS NERVEUX CERVICAUX

G. Doin et Cie, Éditeurs, Paris.

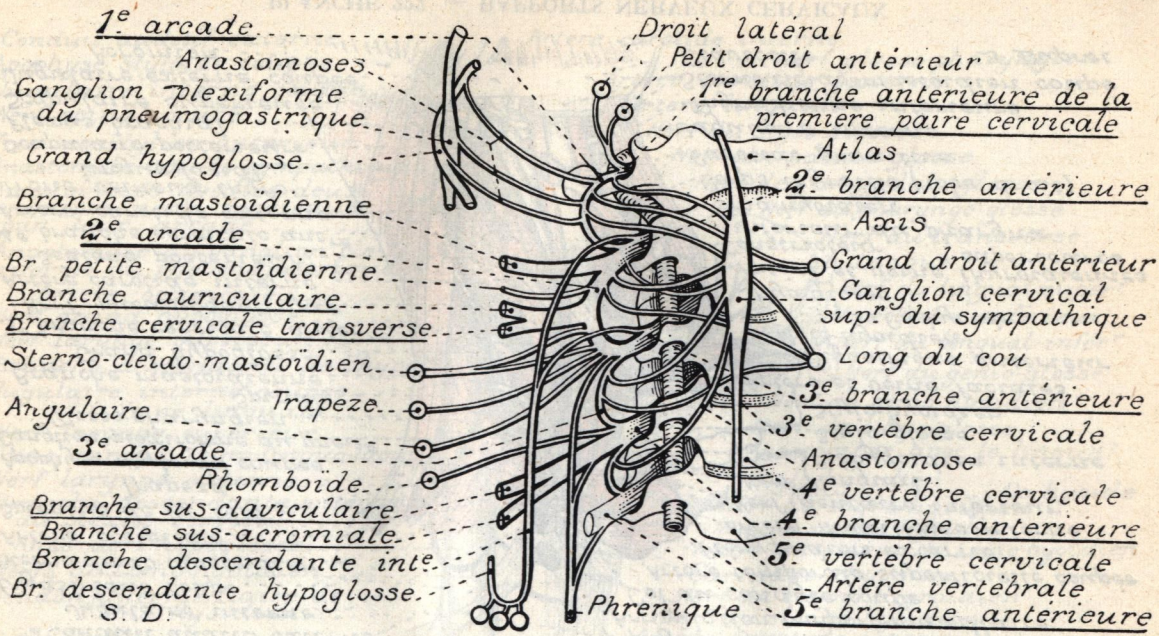

PLANCHE 228. — PLEXUS CERVICAL

G. Doin et Cie, Éditeurs, Paris.

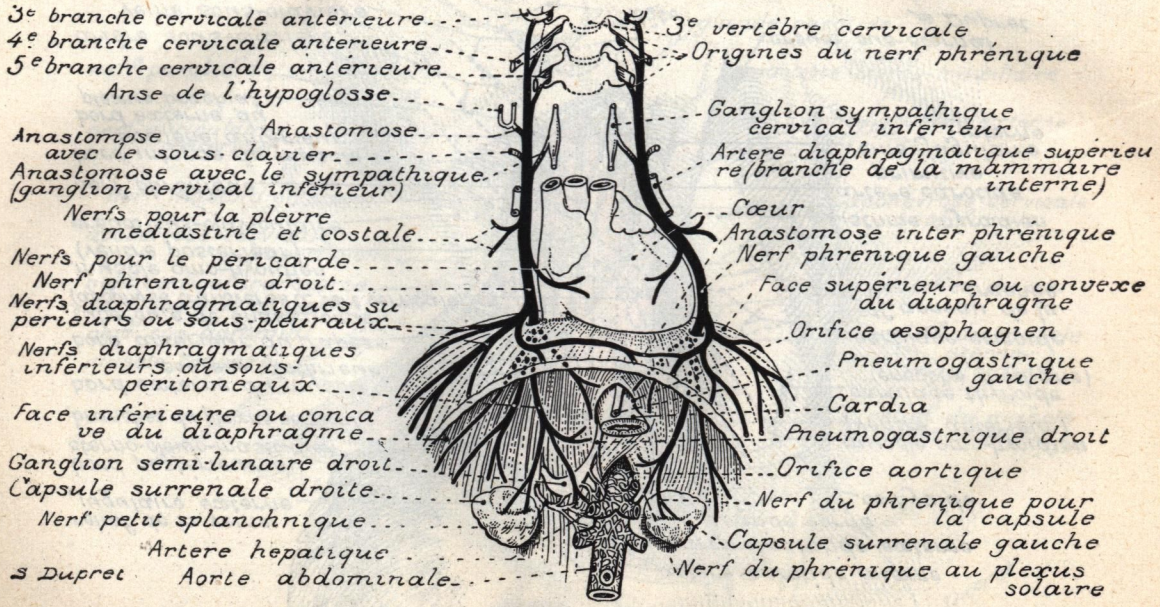

PLANCHE 229. — PLEXUS CERVICAL (NERFS PHRÉNIQUES)

G. DOIN et Cie, Éditeurs, Paris.

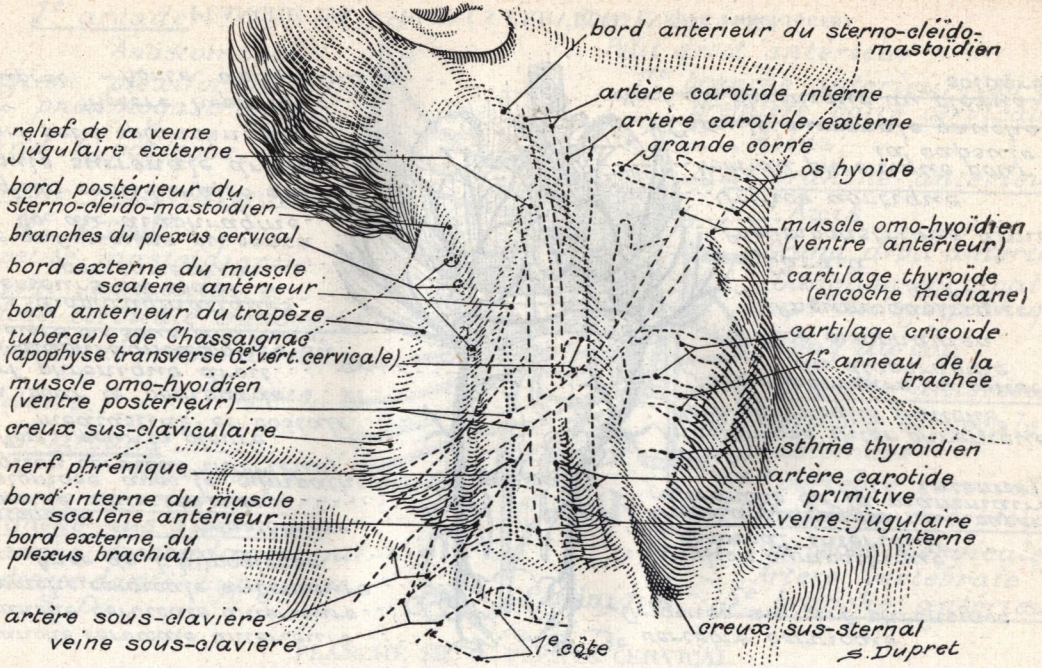

PLANCHE 230. — RAPPORTS SUS-CLAVICULAIRES, PLAN CUTANÉ DROIT AVEC LES RAPPORTS PROFONDS

G. Doin et Cie, Éditeurs, Paris.

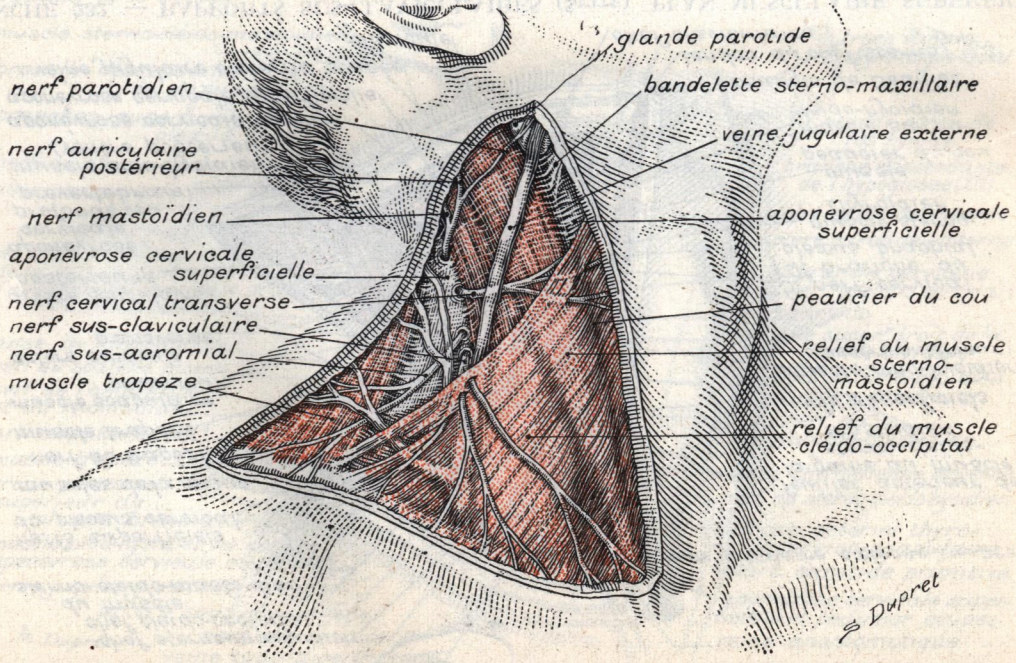

PLANCHE 231. — RAPPORTS SUS-CLAVICULAIRES (SUITE), PLAN SOUS-CUTANÉ

G. DOIN et Cie, Éditeurs, Paris.

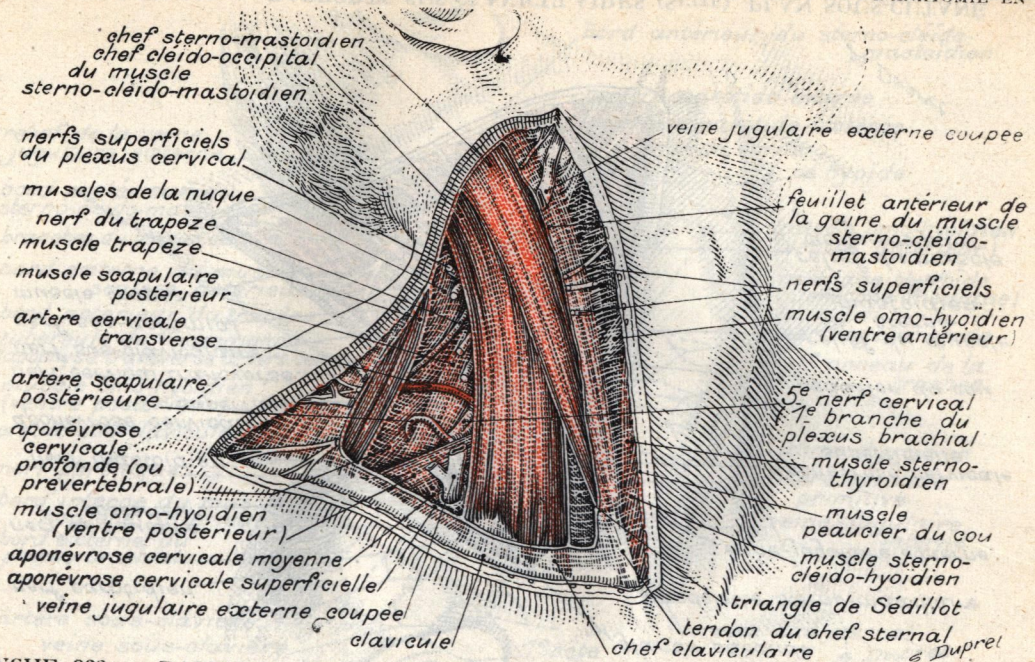

PLANCHE 232. — RAPPORTS SUS-CLAVICULAIRES (SUITE), PLAN MUSCULAIRE SUPERFICIEL

G. DOIN et Cie, Éditeurs, Paris.

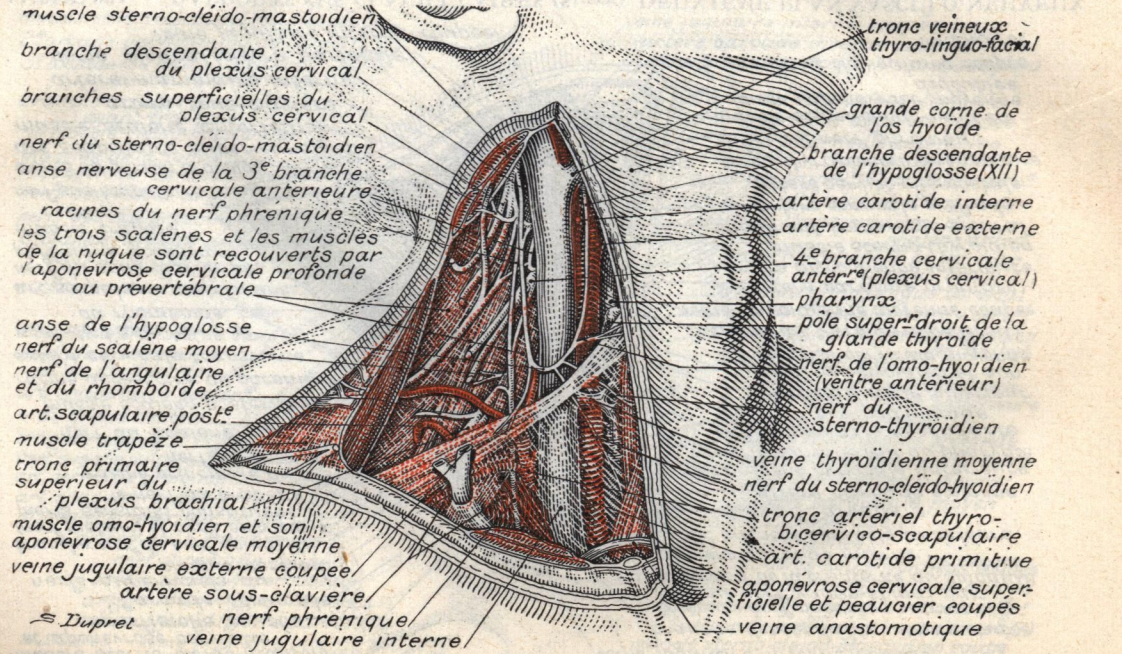

PLANCHE 233. — RAPPORTS SUS-CLAVICULAIRES (SUITE), PREMIER PLAN VASCULO-NERVEUX

G. DOIN et Cie, Éditeurs, Paris.

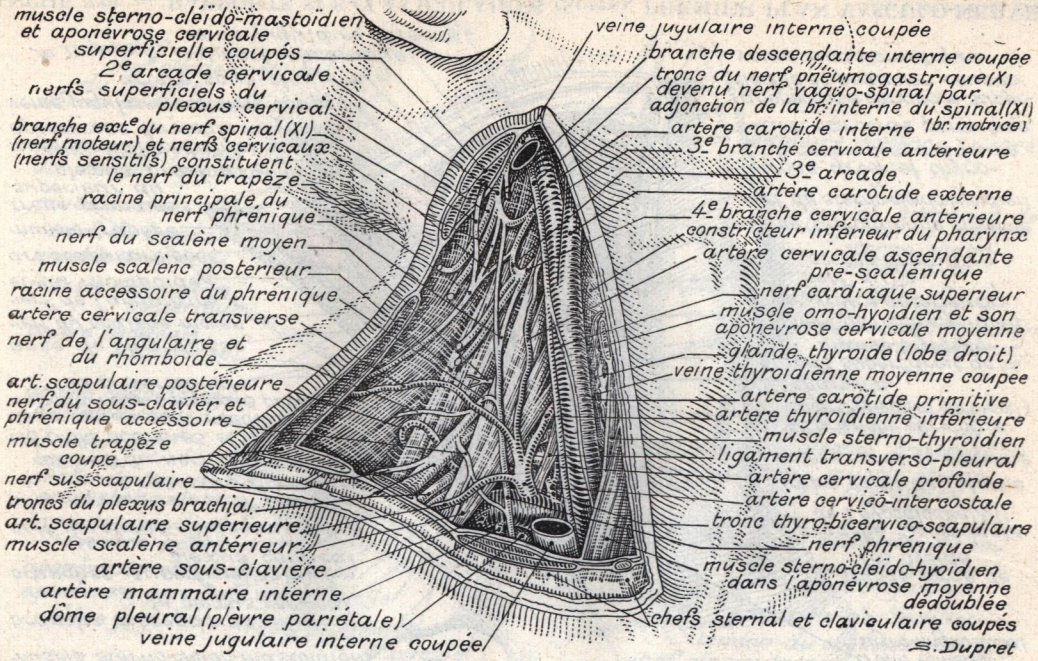

PLANCHE 234. — RAPPORTS SUS-CLAVICULAIRES (SUITE), DEUXIÈME PLAN VASCULO-NERVEUX

G. DOIN et Cie, Éditeurs, Paris.

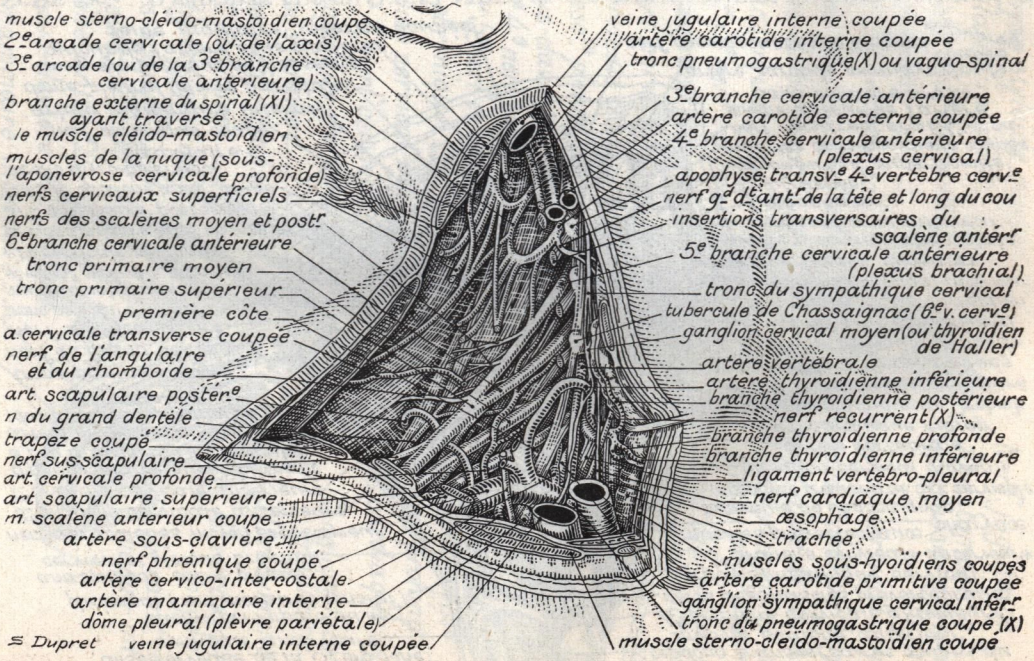

PLANCHE 235. — RAPPORTS SUS-CLAVICULAIRES (SUITE), PREMIER PLAN RÉTRO-VASCULAIRE

G. DOIN et Cie, Éditeurs, Paris.

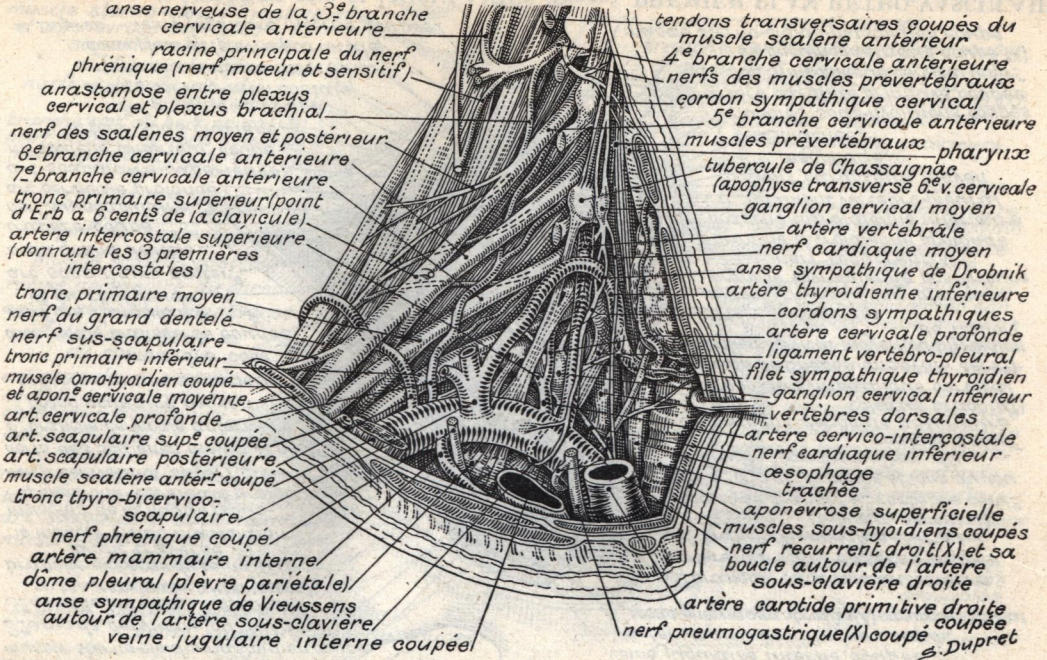

PLANCHE 236. — RAPPORTS SUS-CLAVICULAIRES (SUITE), DEUXIÈME PLAN RÉTRO-VASCULAIRE

G. DOIN et Cie, Éditeurs, Paris.

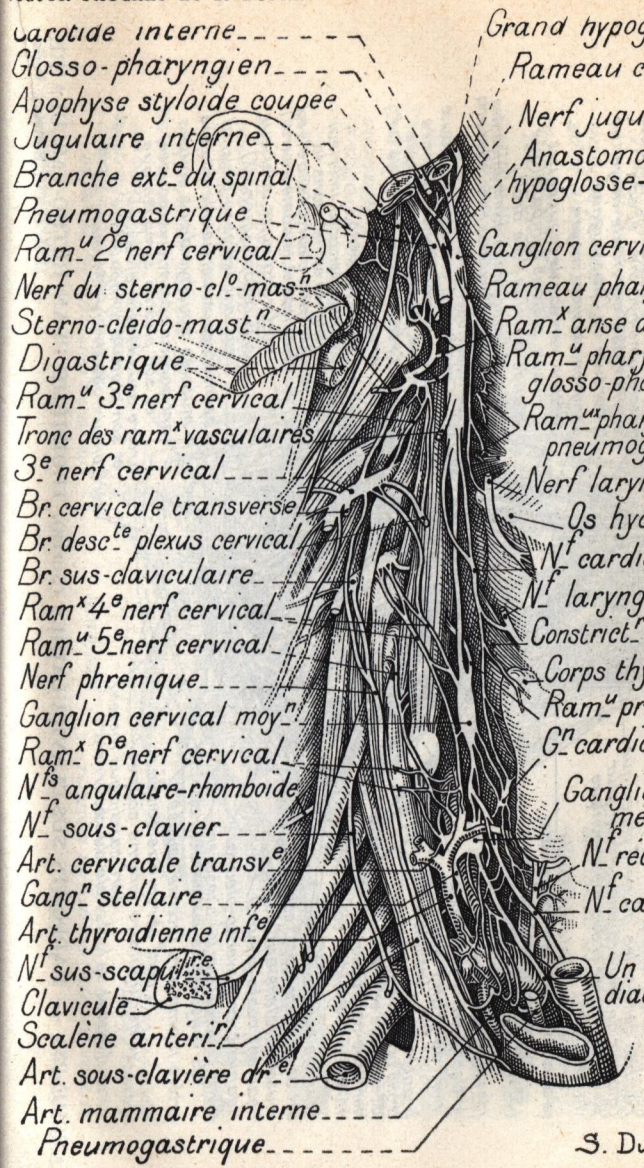

PLANCHE 237. — SYMPATHIQUE CERVICAL (d'après HOVELACQUE)

G. DOIN et Cie, Éditeurs, Paris.

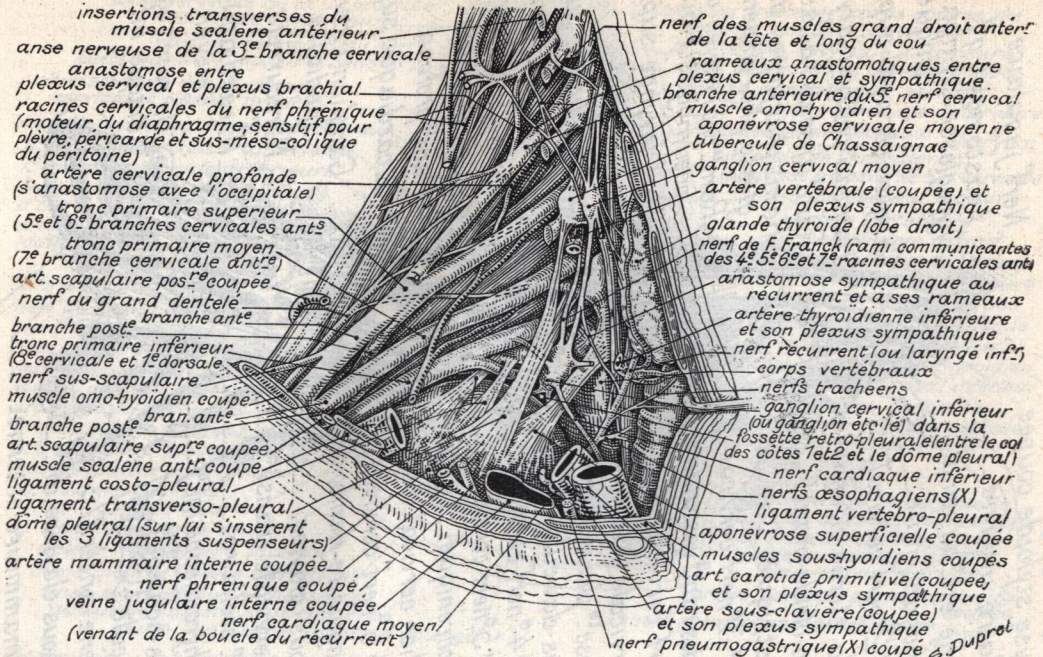

PLANCHE 238. — RAPPORTS SUS-CLAVICULAIRES (SUITE), TROISIÈME PLAN RÉTRO-VASCULAIRE

G. DOIN et Cie, Éditeurs, Paris.

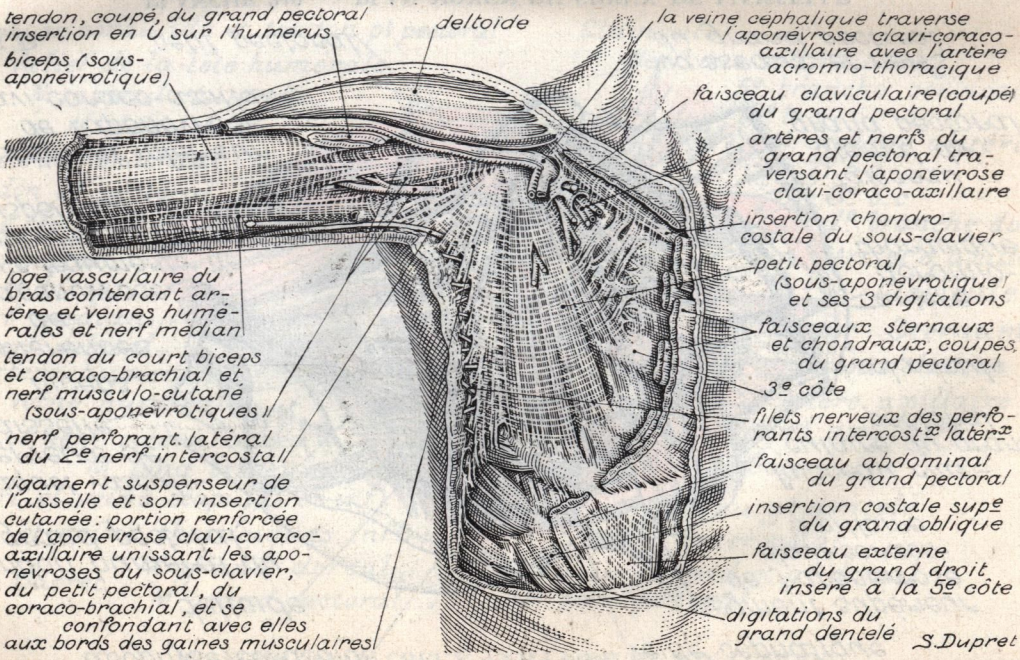

PLANCHE 239. — CREUX AXILLAIRE APONÉVROSE CLAVI-CORACO-AXILLAIRE

G. Doin et Cie, Éditeurs, Paris.

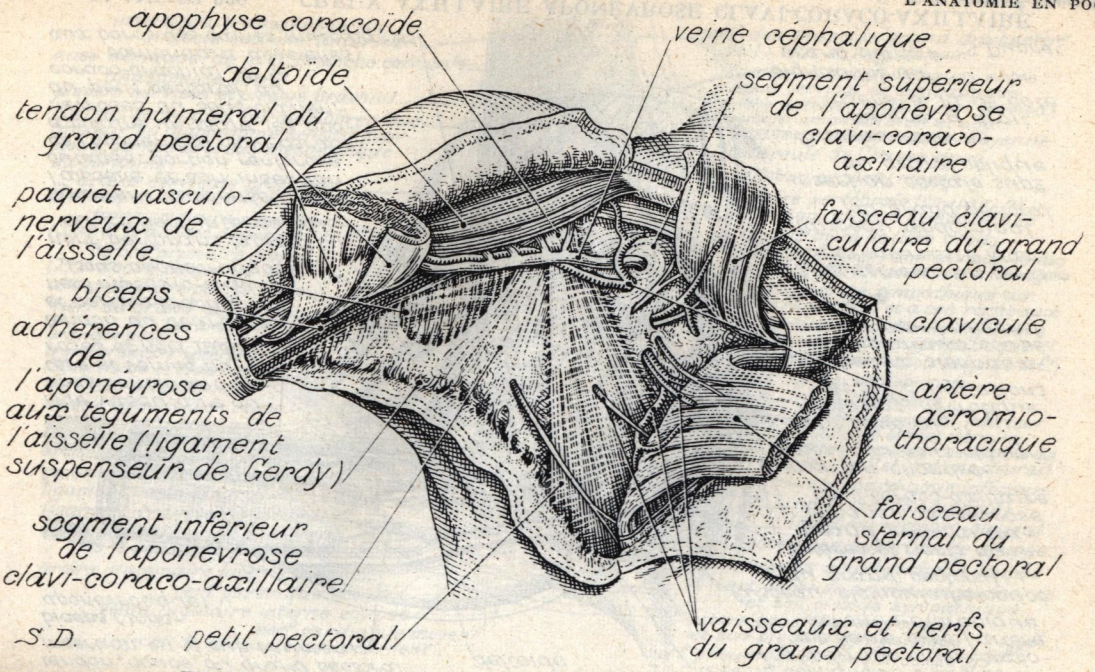

PLANCHE 240. — PLAN MOYEN DU CREUX DE L'AISSELLE
(APONÉVROSE CLAVI-CORACO-AXILLAIRE)

G. Doin et Cie, Éditeurs, Paris.

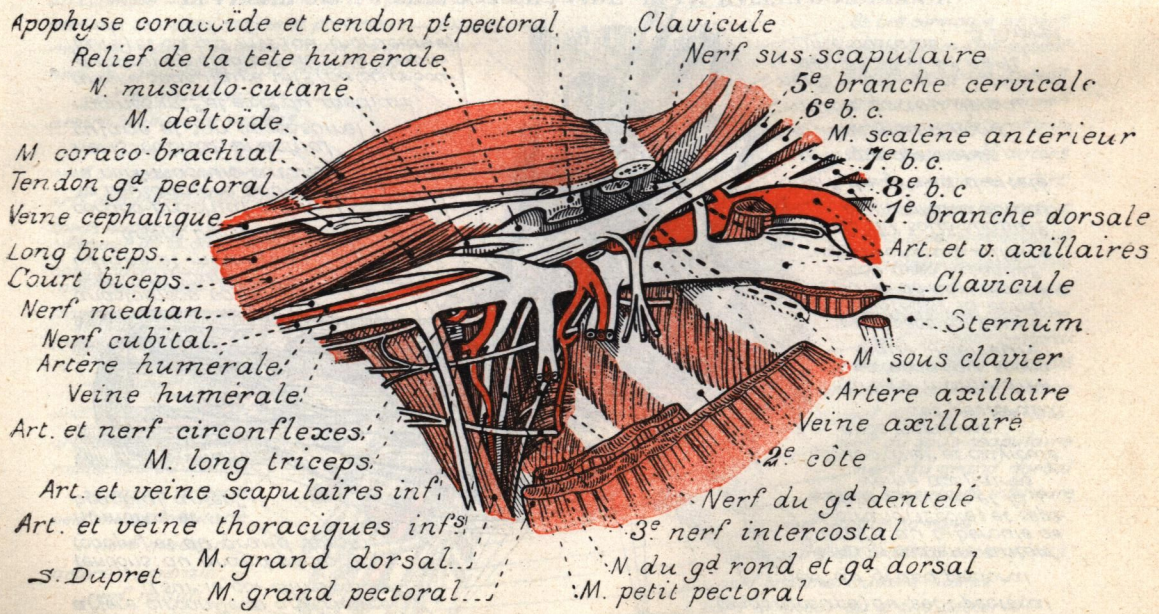

PLANCHE 241. — CREUX AXILLAIRE ET SON CONTENU

G. Doin et Cie, Éditeurs, Paris.

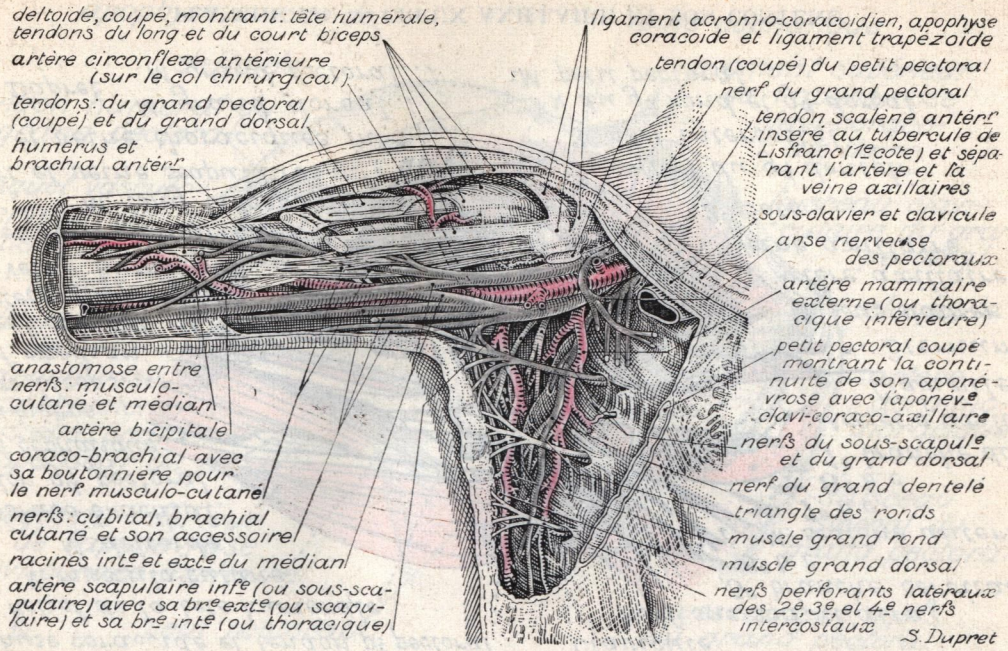

PLANCHE 242. — CREUX AXILLAIRE, PLAN VASCULO-NERVEUX

G. Doin et Cie, Éditeurs, Paris

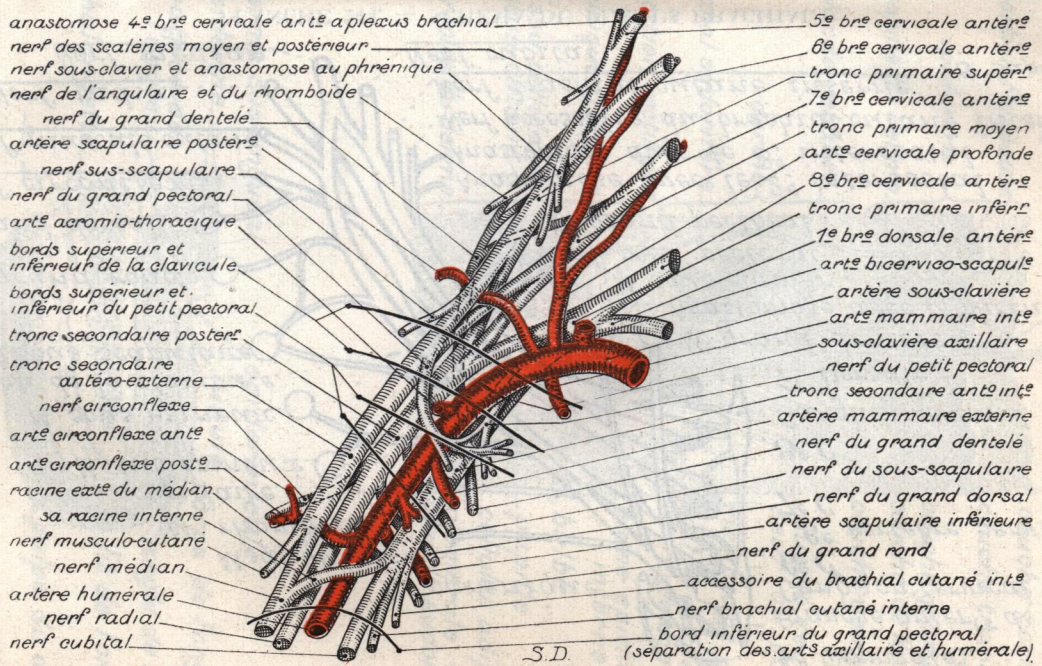

PLANCHE 243. — LE PLEXUS BRACHIAL ET SES RAPPORTS AVEC L'ARTÈRE AXILLAIRE
(demi-schématique)

G. Doin et Cie, Éditeurs, Paris.

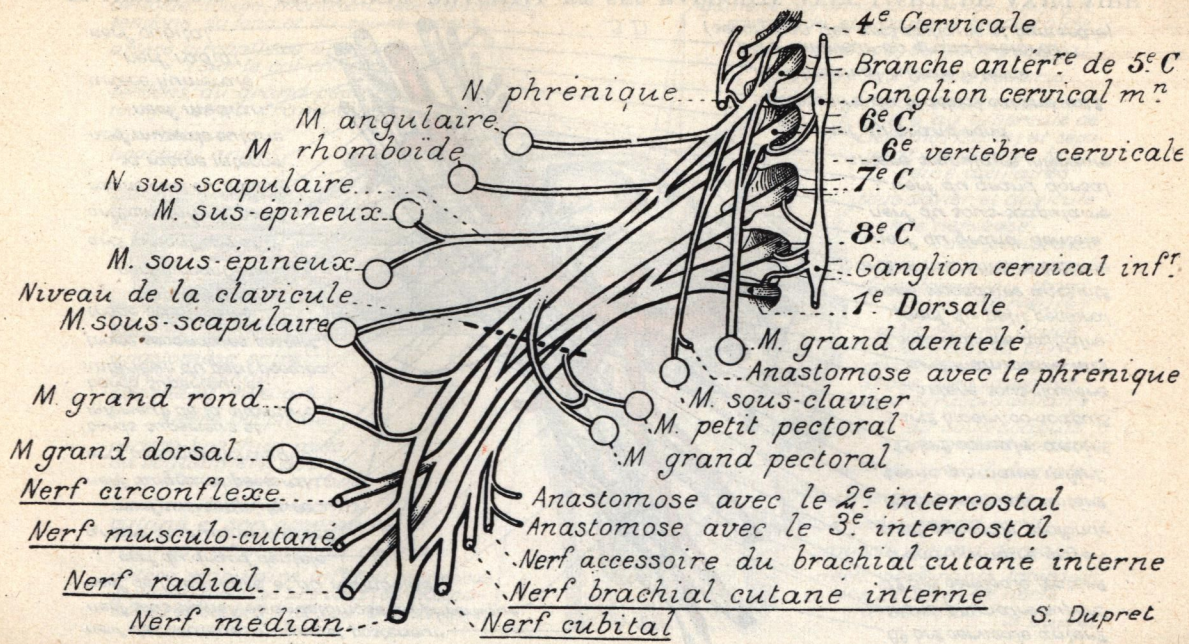

PLANCHE 244. — SCHÉMA DU PLEXUS BRACHIAL

G. Doin et Cie, Éditeurs, Paris.

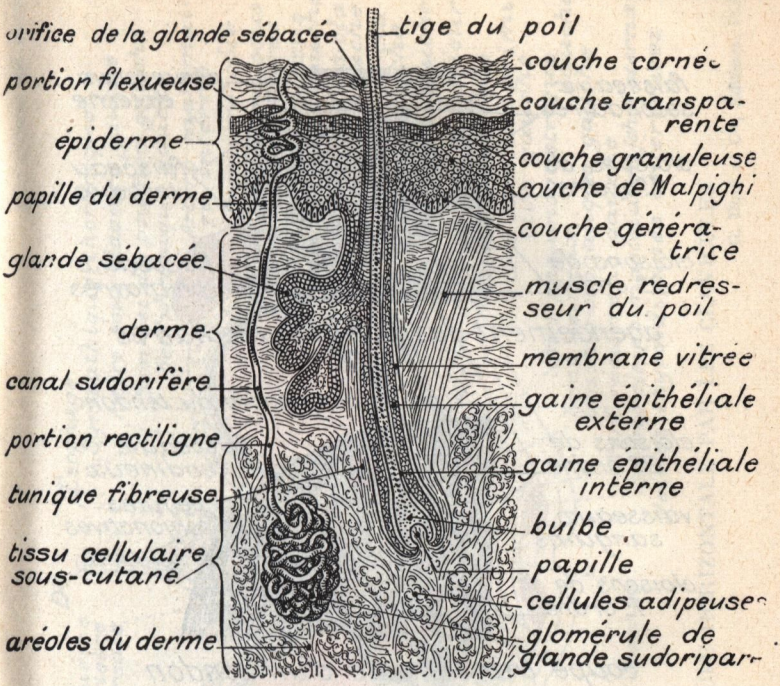

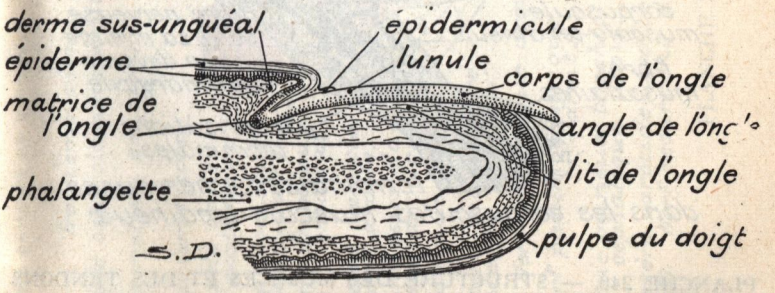

PLANCHE 245. — COUPE DE LA PEAU ET SES ANNEXES

G. Doin et Cie, Éditeurs, Paris.

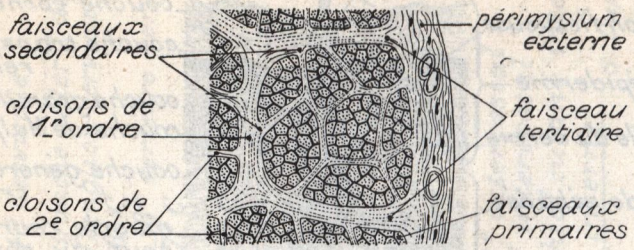

agencement des fibres musculaires

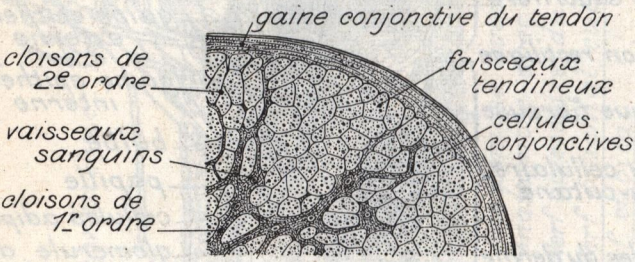

coupe transversale d'un tendon

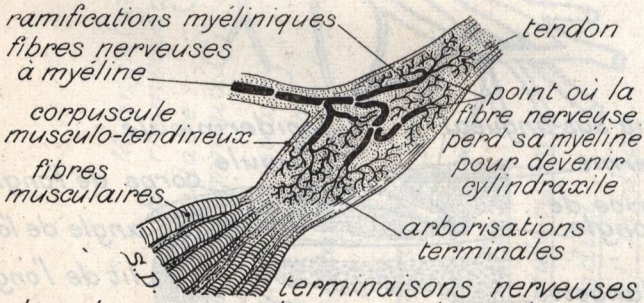

terminaisons nerveuses dans les corpuscules musculo-tendineux

PLANCHE 246. — STRUCTURE DES MUSCLES ET DES TENDONS

G. Doin et Cie, Éditeurs, Paris.

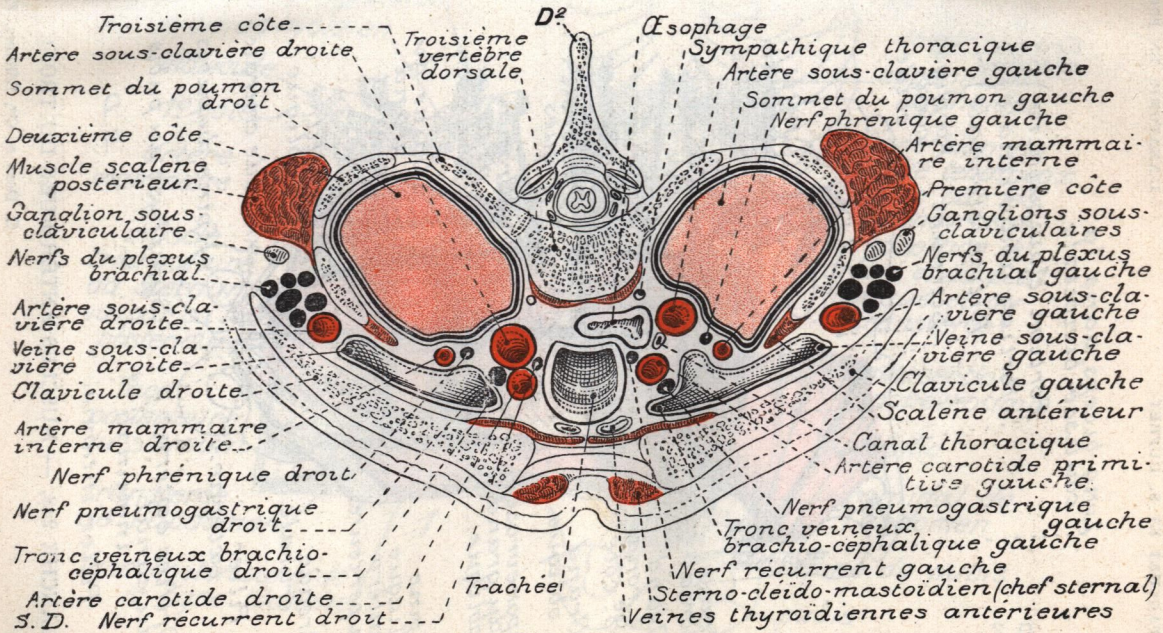

PLANCHE 247. — COUPE HORIZONTALE PAR LES CLAVICULES

G. Doin et Cie, Éditeurs, Paris.

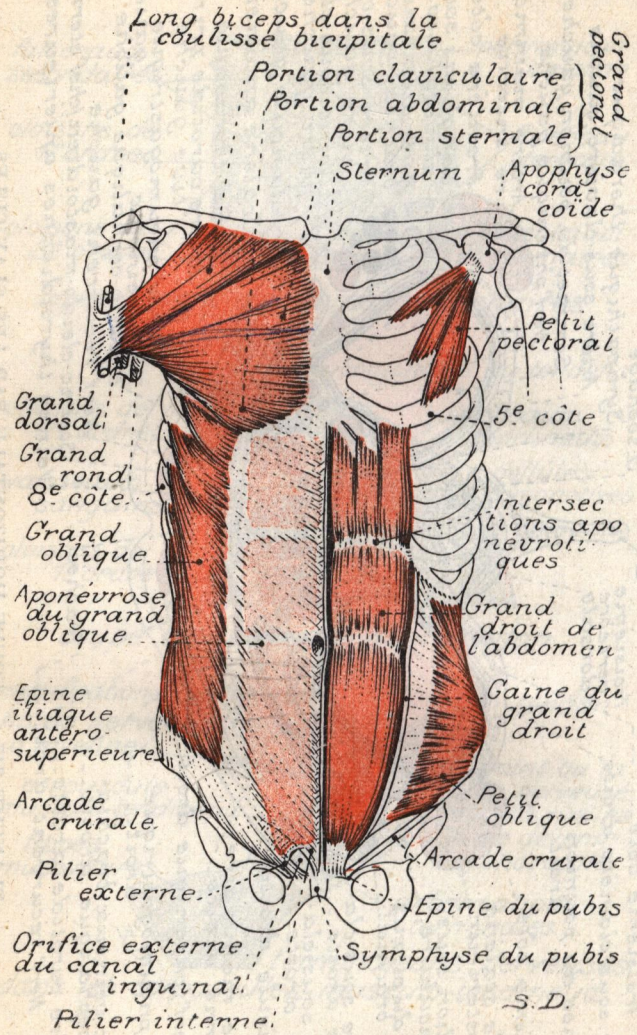

PLANCHE 248. — MUSCLES ANTÉRIEURS DU TRONC

G. Doin et Cie, Éditeurs, Paris.

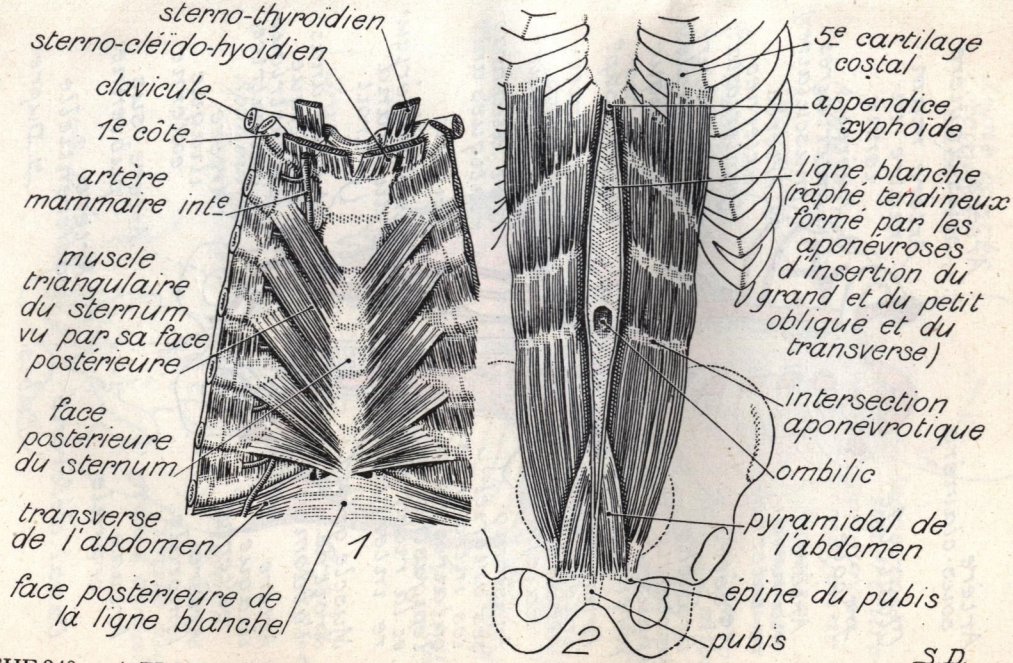

S.D.

PLANCHE 249. — 1, TRIANGULAIRE DU STERNUM. 2, LIGNE BLANCHE ET PYRAMIDAL DE L'ABDOMEN

G. Doin et Cie, Éditeurs, Paris.

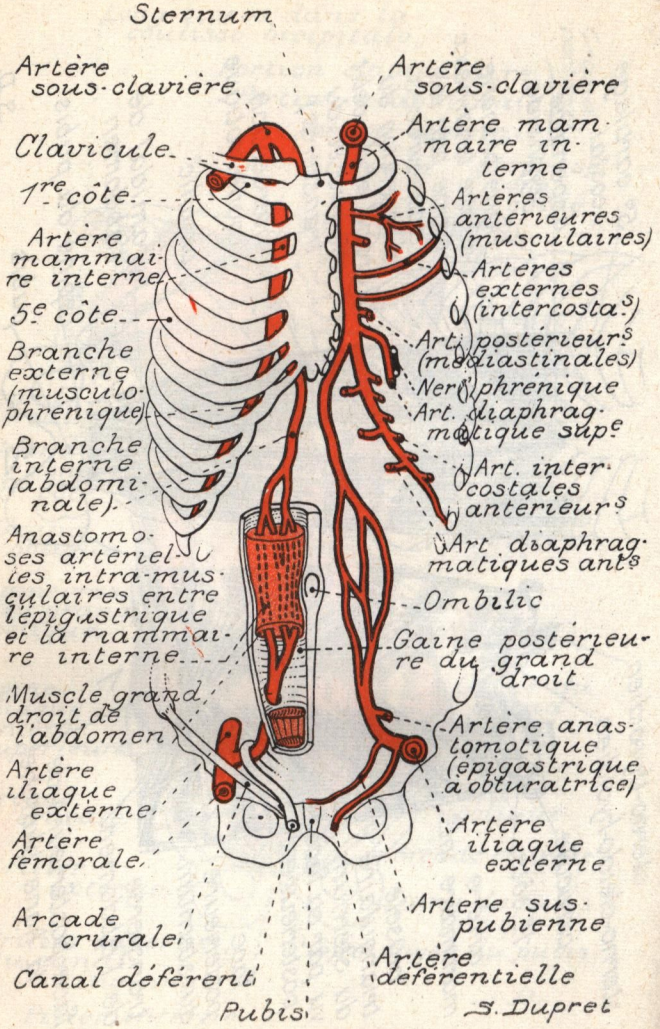

PLANCHE 250
ARTÈRES MAMMAIRES INTERNES ET ÉPIGASTRIQUES

G. Doin et Cie, Éditeurs, Paris.

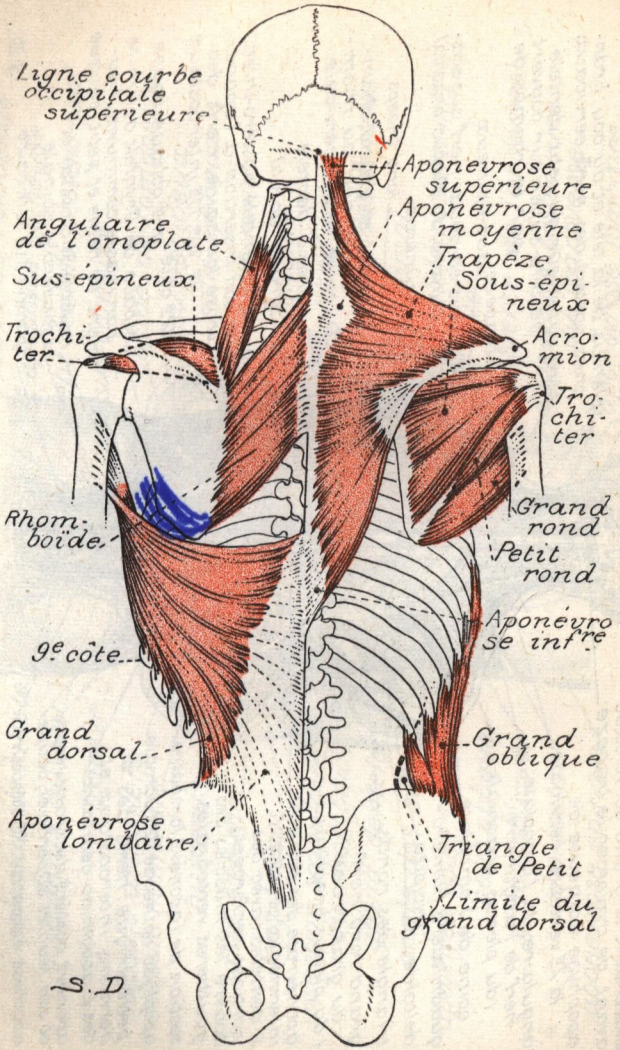

PLANCHE 251. — MUSCLES POSTÉRIEURS DU TRONC

G. Doin et Cie Éditeurs Paris.

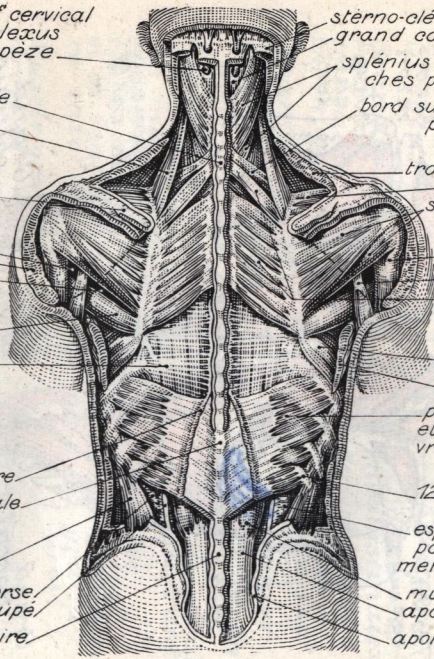

S.D.

PLANCHE 252. — MUSCLES POSTÉRIEURS DU TRONC PLAN DU RHOMBOIDE

G. Doin et Cie Éditeurs, Paris.

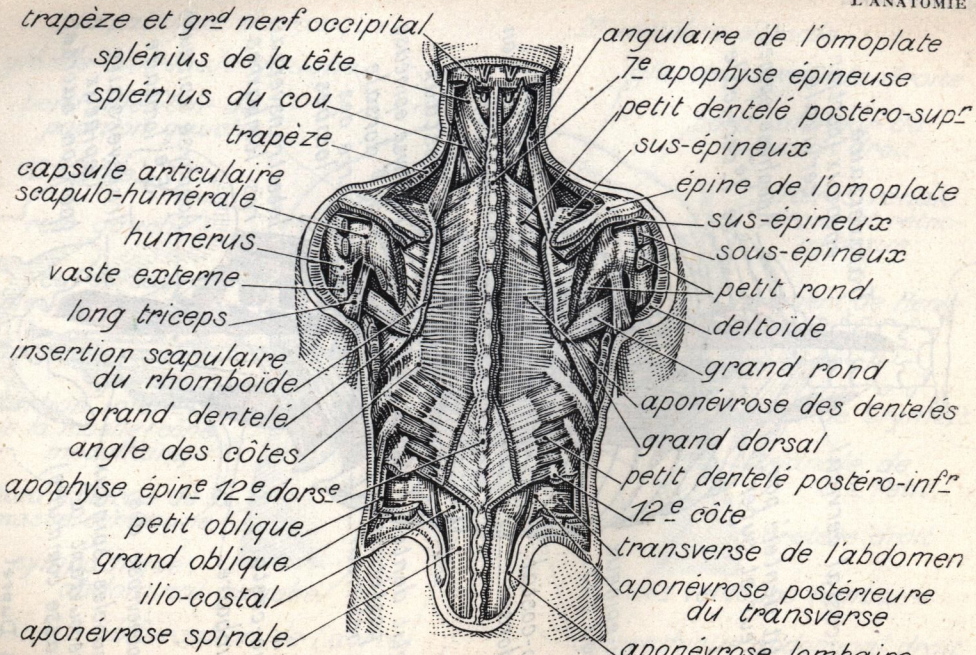

PLANCHE 253. — MUSCLES DORSAUX, PLAN DES PETITS DENTELÉS POSTÉRIEURS

G. Doin et Cie, Éditeurs, Paris.

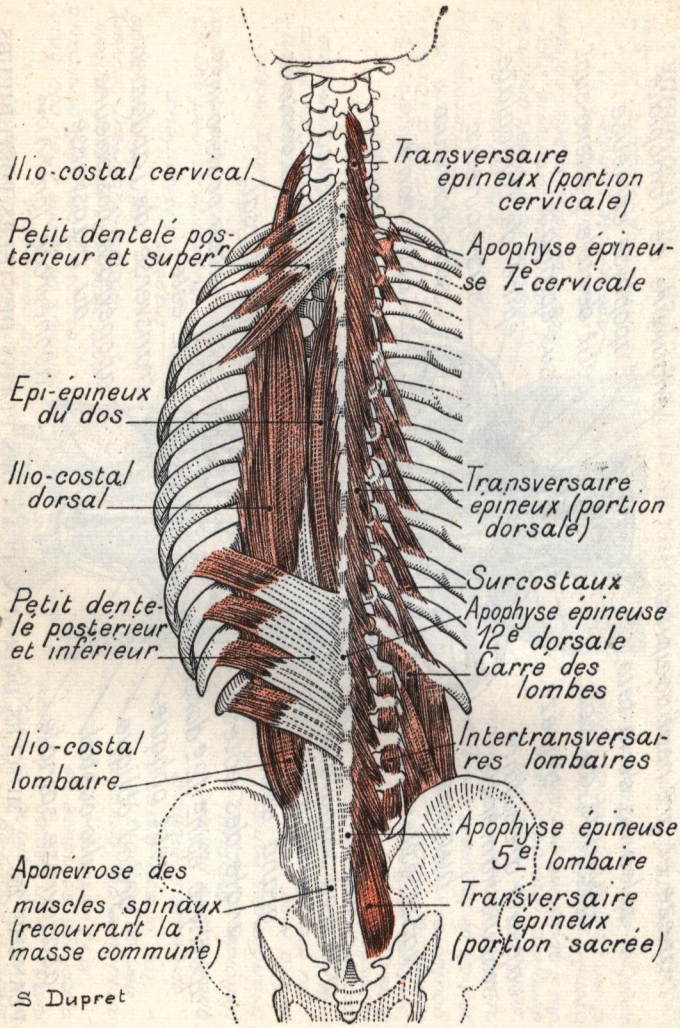

PLANCHE 254. — MUSCLES SPINAUX POSTÉRIEURS

G. Doin et Cie, Éditeurs, Paris.

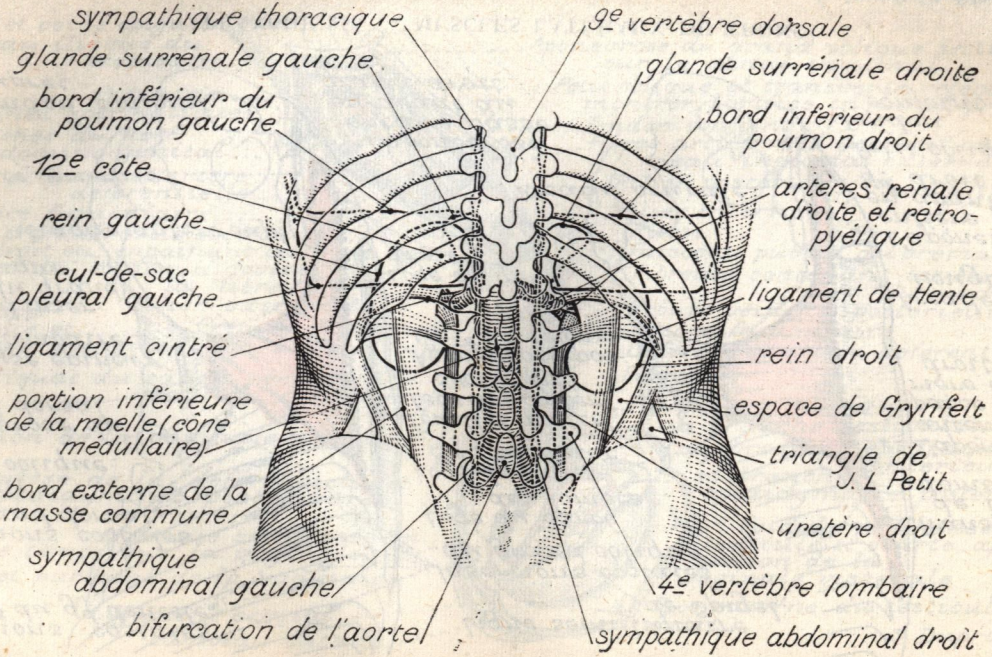

PLANCHE 255. — RÉGION LOMBAIRE. PLAN CUTANÉ AVEC RAPPORTS PROFONDS

G. Doin et Cie, Éditeurs, Paris.

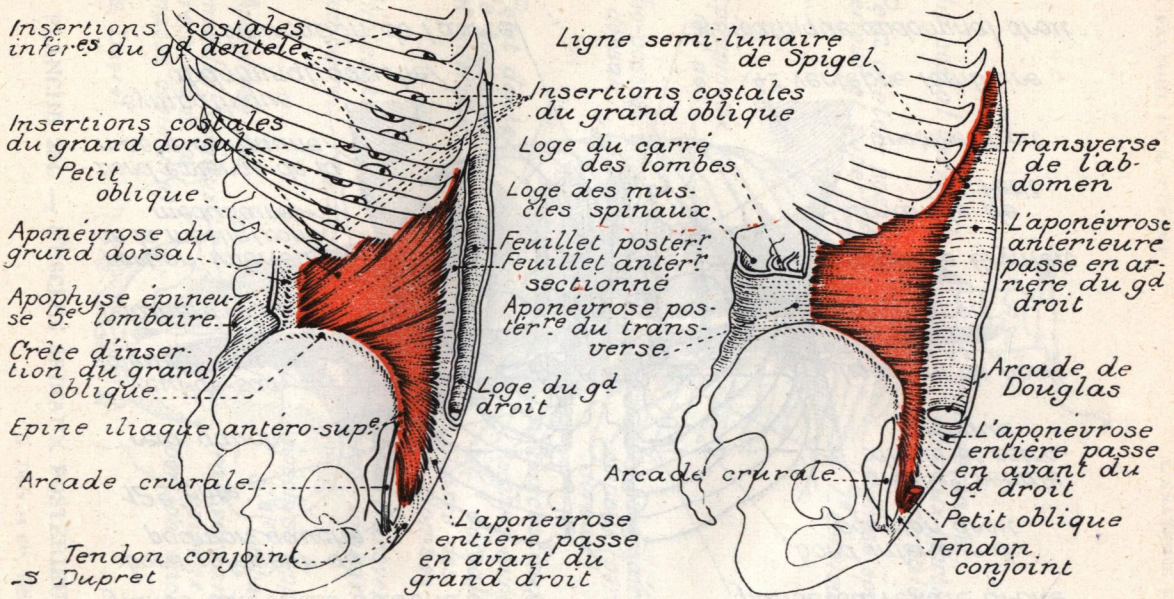

PLANCHE 256. — MUSCLES LATÉRAUX DU TRONC

G. Doin et Cie, Éditeurs Paris.

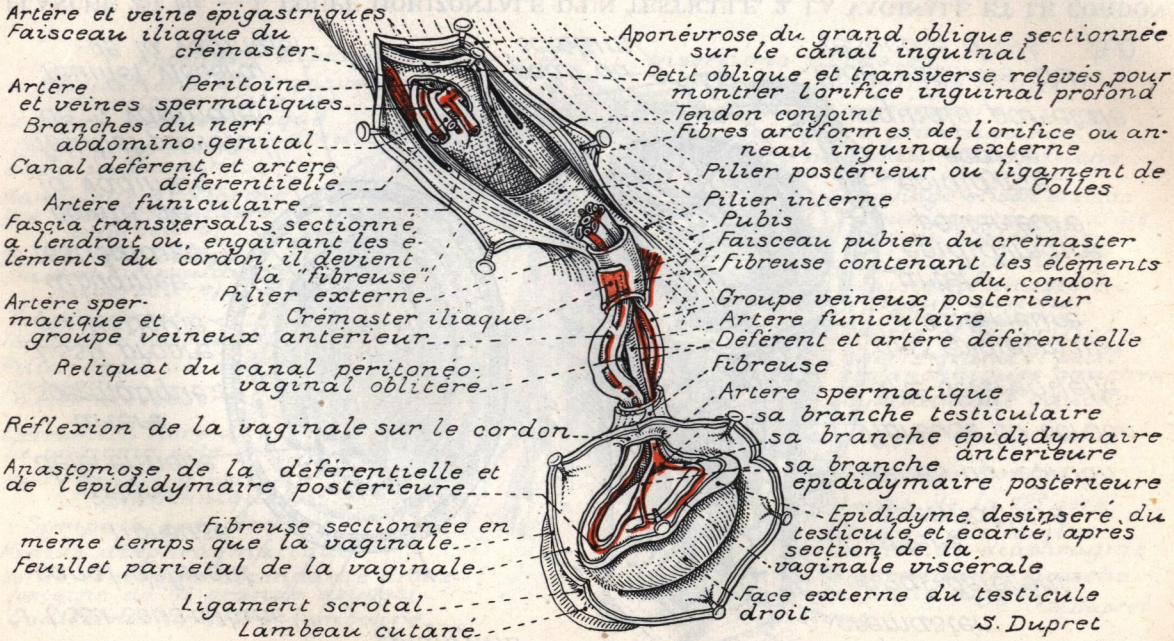

PLANCHE 257. — LE CANAL INGUINAL ET LES ÉLÉMENTS DU CORDON

G. Doin et Cie Éditeurs, Paris.

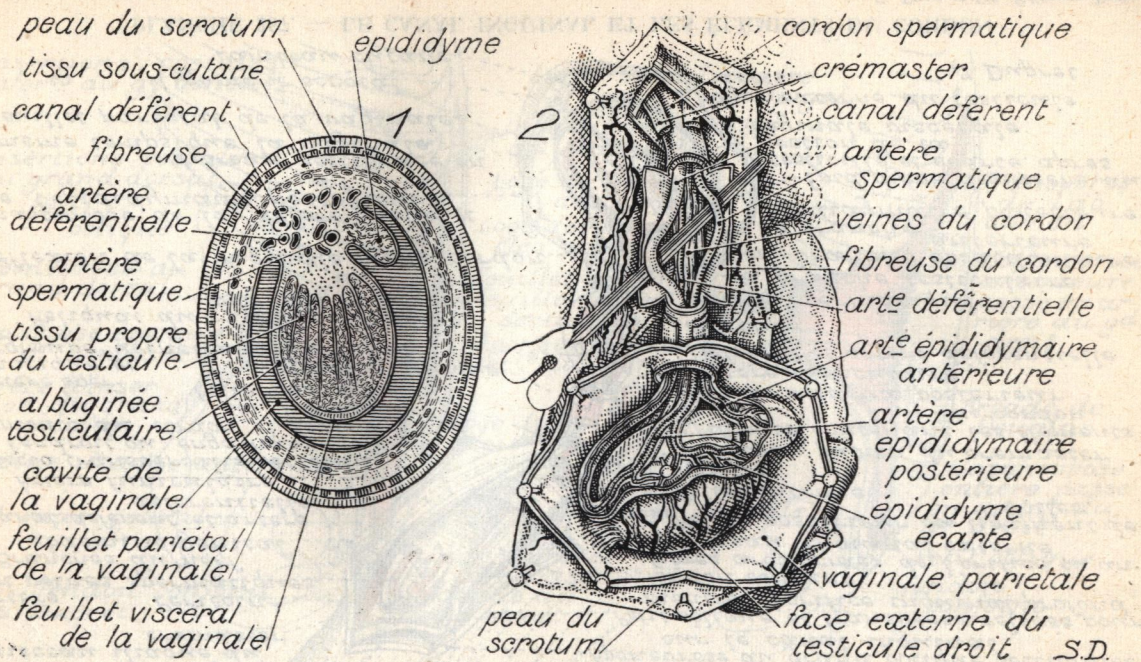

PLANCHE 257 *bis*. — 1, COUPE HORIZONTALE D'UN TESTICULE. 2, LA VAGINALE ET LE CORDON SPERMATIQUE OUVERTS

G. Doin et Cie, Éditeurs, Paris.

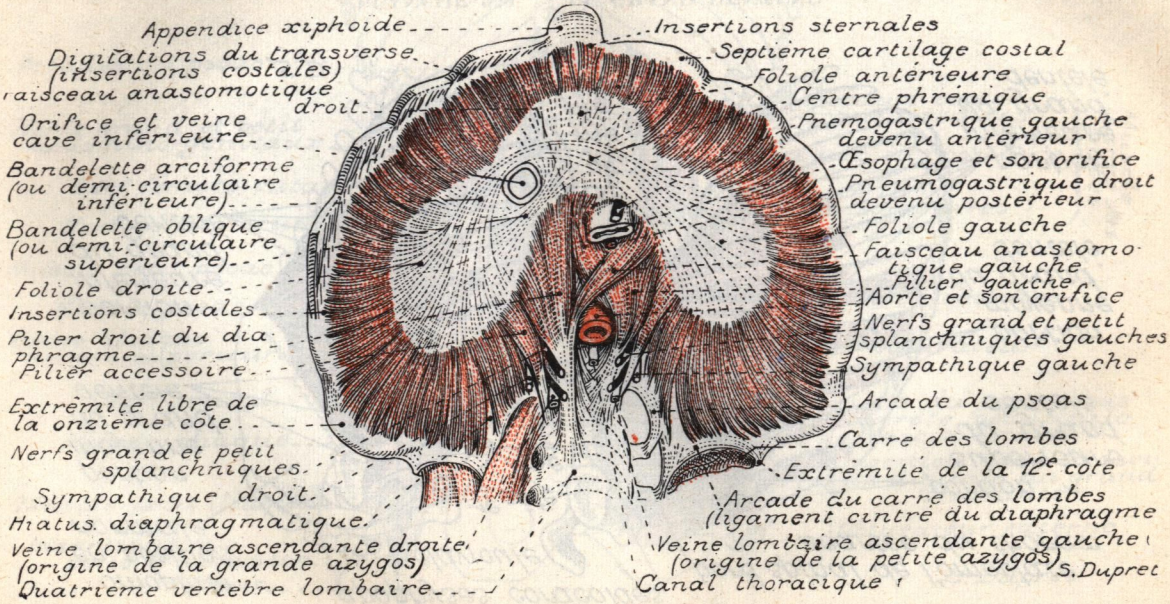

PLANCHE 258. — DIAPHRAGME (FACE INFÉRIEURE)

G. Doin et Cie, Éditeurs, Paris.

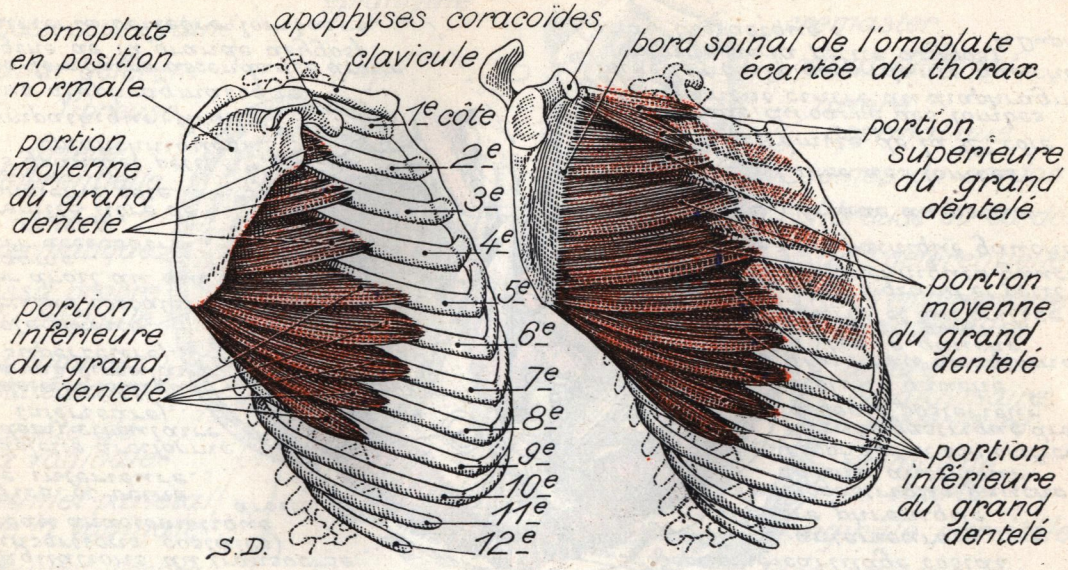

PLANCHE 259. — LE GRAND DENTELÉ

G. Doin et Cie, Éditeurs, Paris.

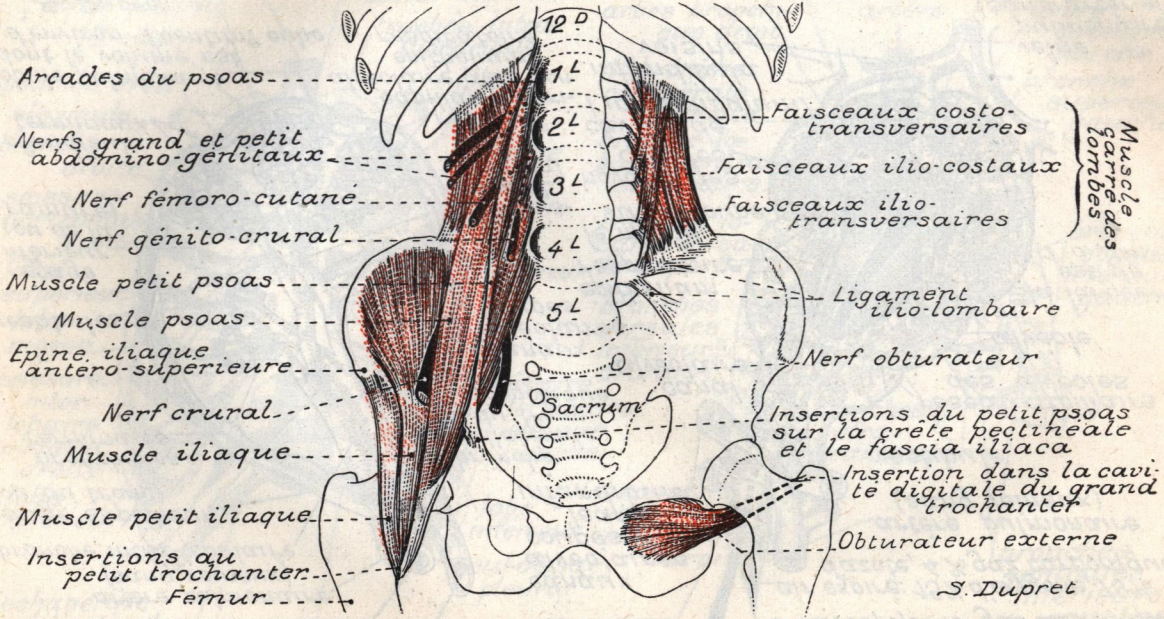

PLANCHE 260. — MUSCLES DE LA RÉGION LOMBO-ILIAQUE

G. Doin et Cie, Éditeurs, Paris.

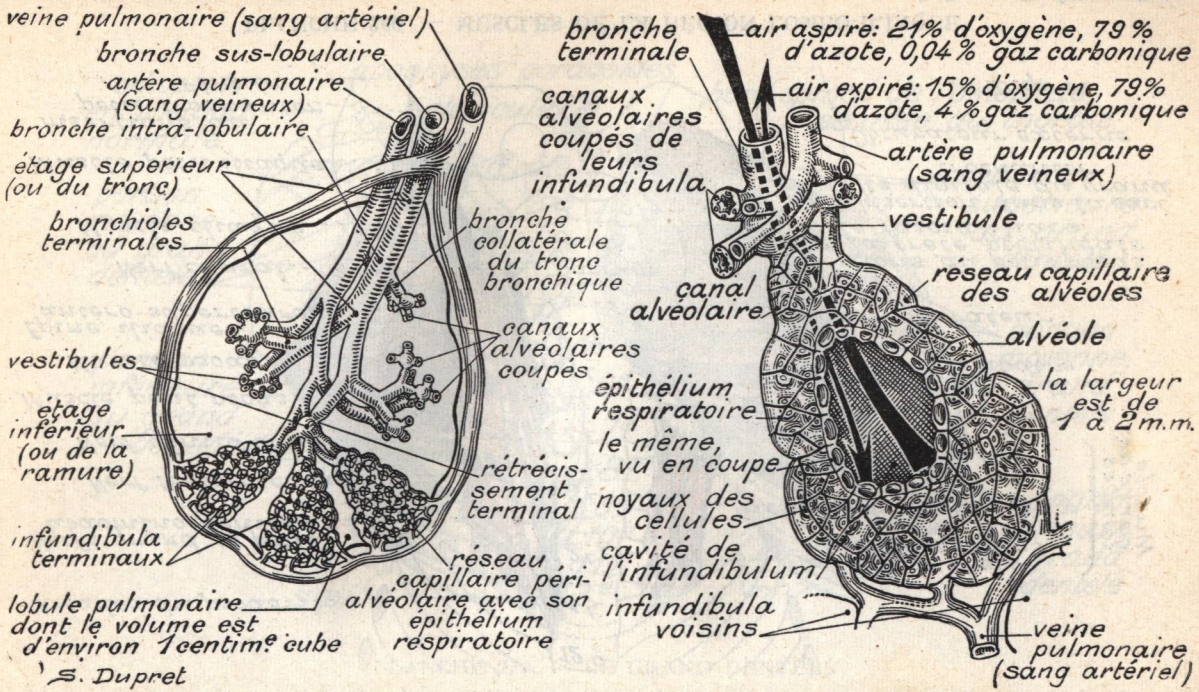

PLANCHE 261. — LE LOBULE ET L'INFUNDIBULUM PULMONAIRES (Schémas)

G. DOIN et Cie, Éditeurs, Paris.

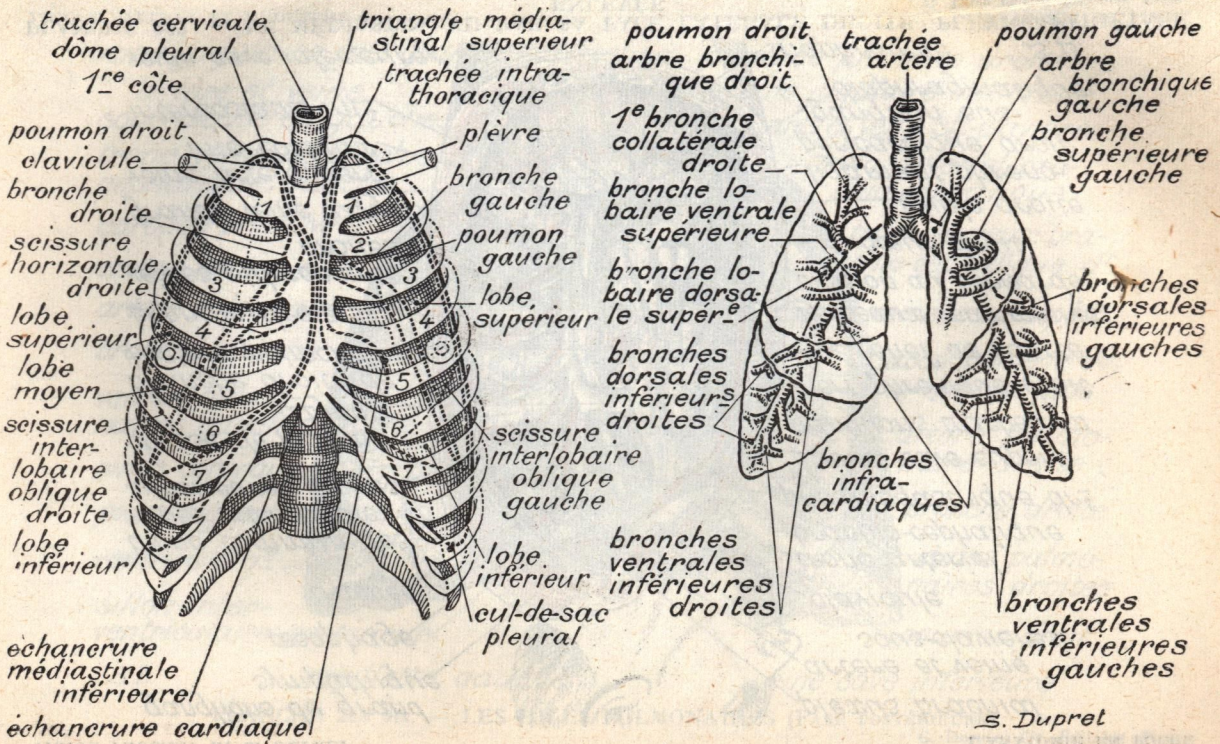

PLANCHE 262. — LES BRONCHES, RAPPORTS ANTÉRIEURS ET SCHÉMA DE DISTRIBUTION

G. Doin et Cie, Éditeurs, Paris.

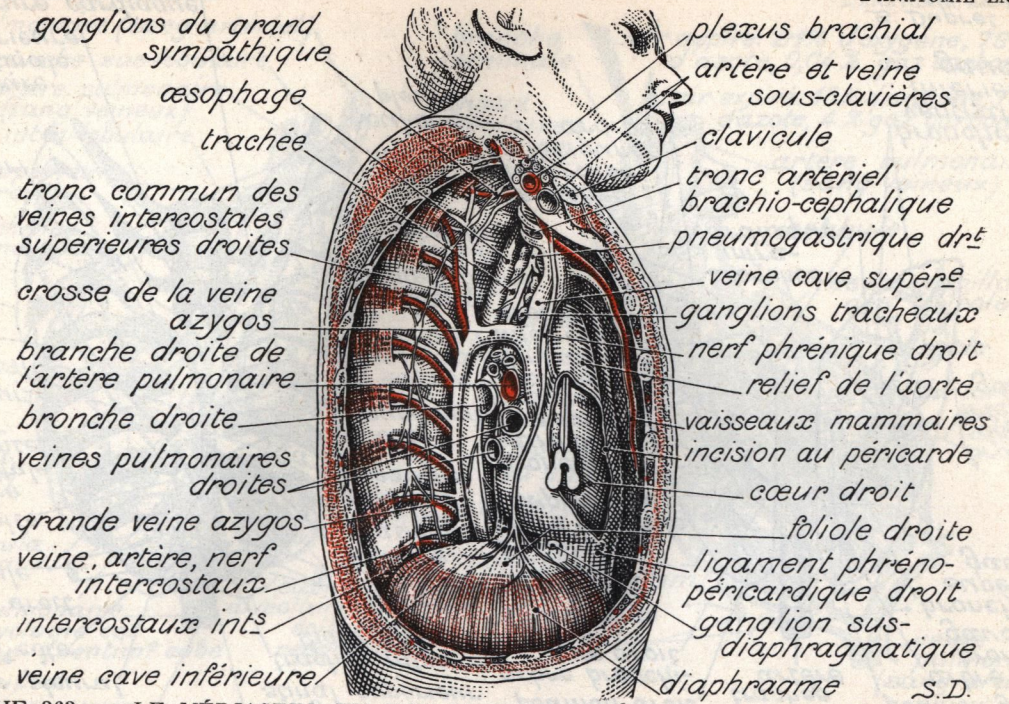

PLANCHE 263. — LE MÉDIASTIN, VU PAR SA FACE LATÉRALE DROITE. PLÈVRE PARIÉTALE ENLEVÉE

G. DOIN ET Cie, Éditeurs, Paris.

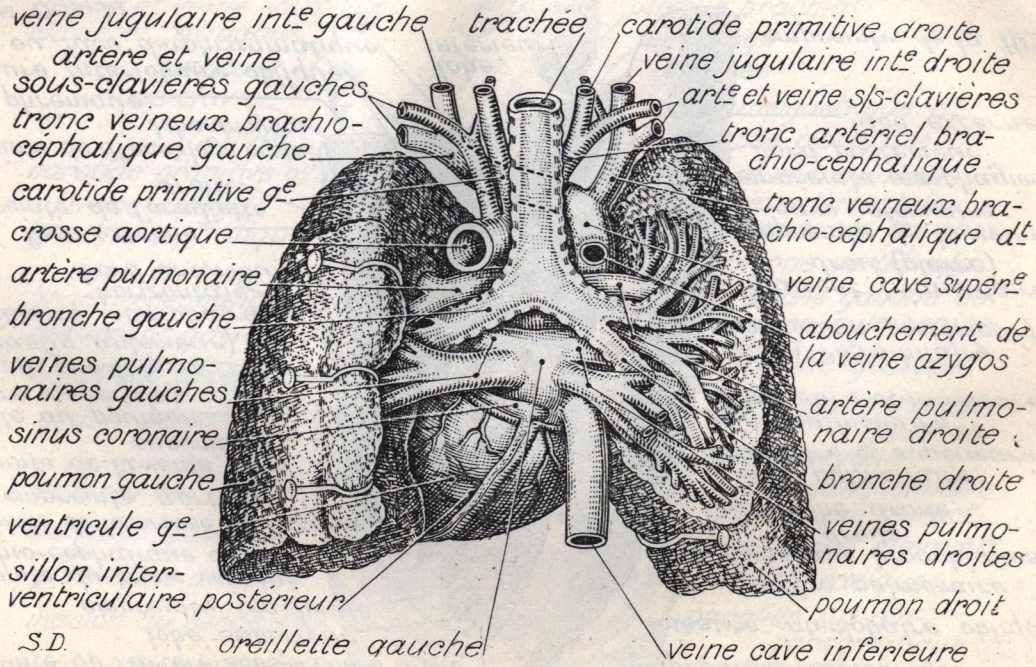

PLANCHE 263 *bis*. — LES HILES PULMONAIRES (FACE POSTÉRIEURE)

G. DOIN et Cie, Éditeurs Paris.

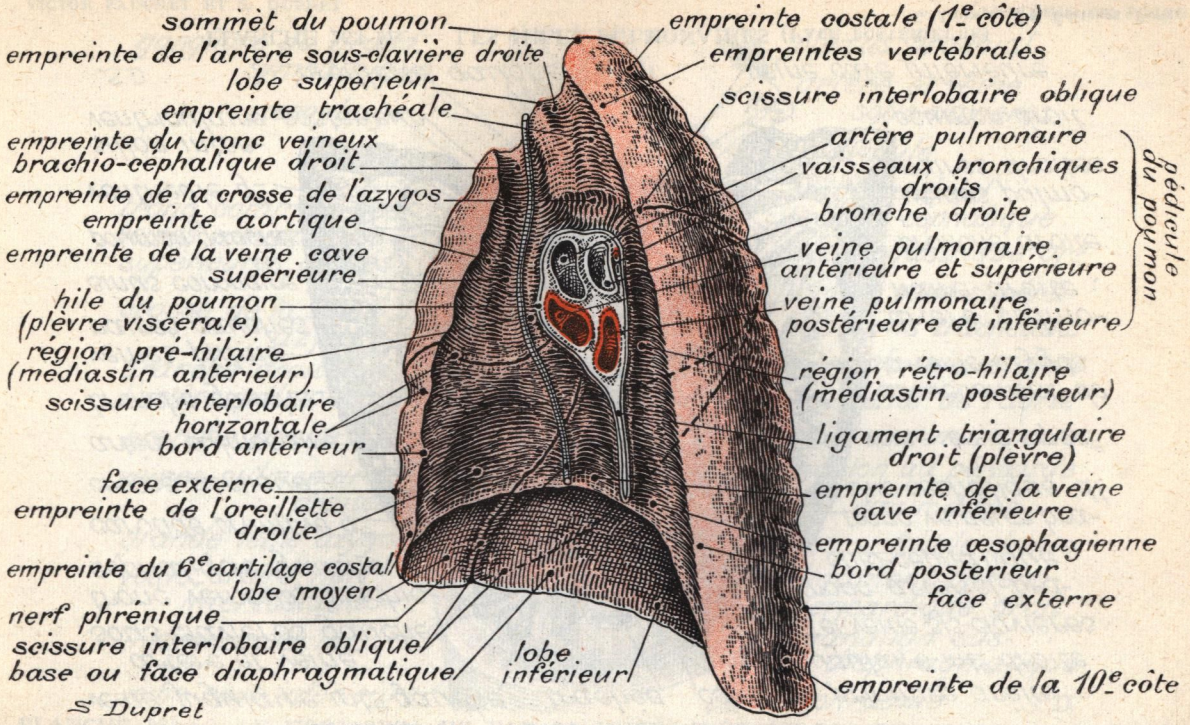

PLANCHE 264. — POUMON DROIT (FACE INTERNE)

G. DOIN et Cie, Éditeurs, Paris.

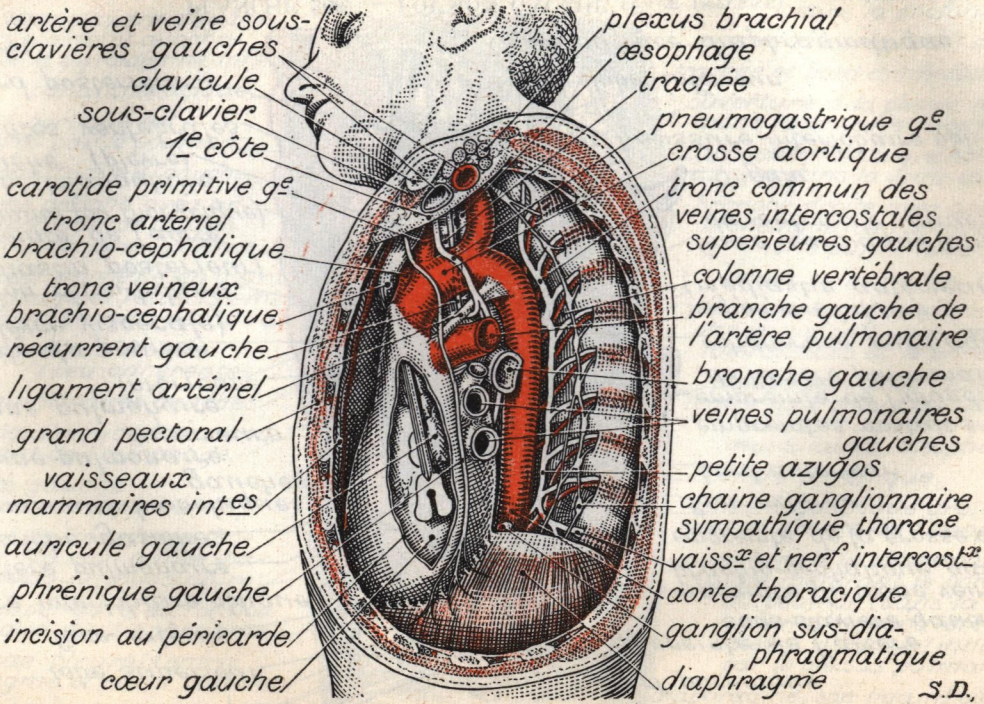

PLANCHE 265. — LE MÉDIASTIN, VU PAR SA FACE LATÉRALE GAUCHE, PLÈVRE PARIÉTALE ENLEVÉE

G. Doin et Cie, Éditeurs, Paris.

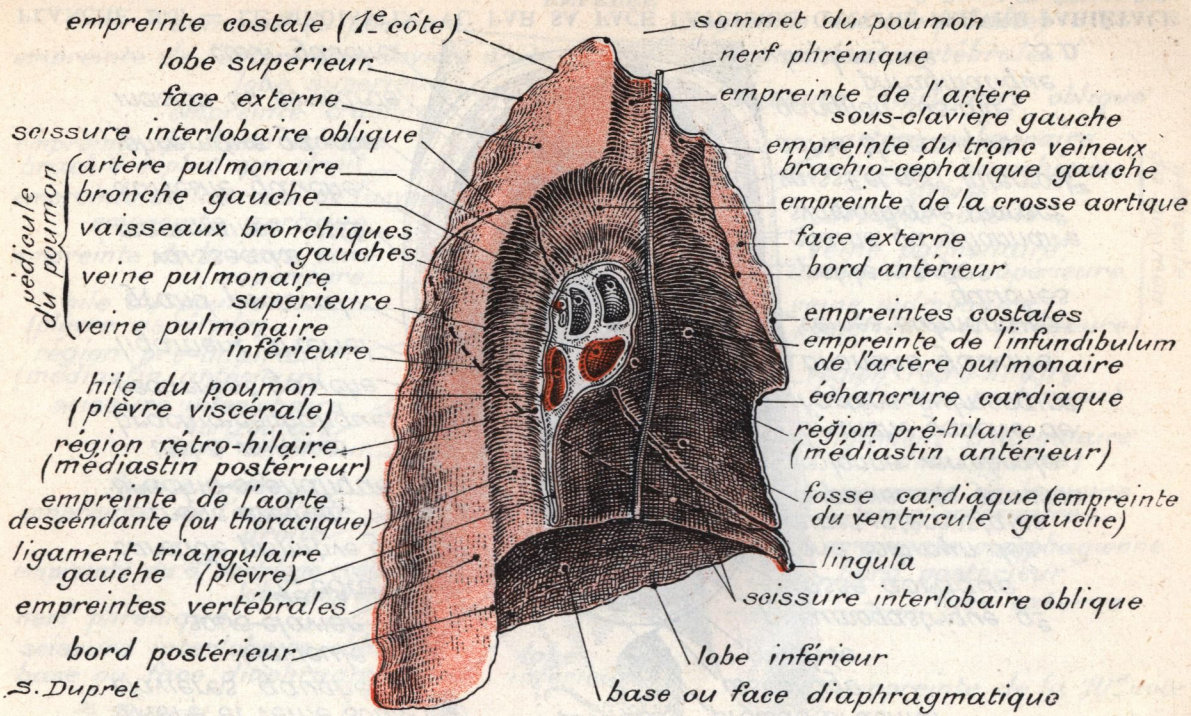

PLANCHE 266. — POUMON GAUCHE (FACE INTERNE)

G. DOIN et Cie, Éditeurs, Paris.

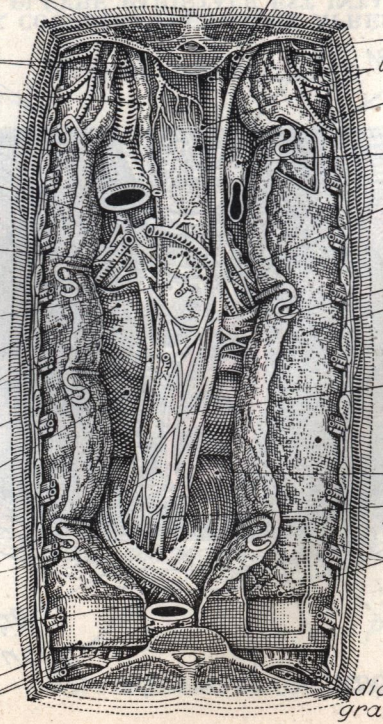

PLANCHE 267. — POUMONS (RAPPORTS POSTÉRIEURS)

G. DOIN et Cie, Éditeurs, Paris.

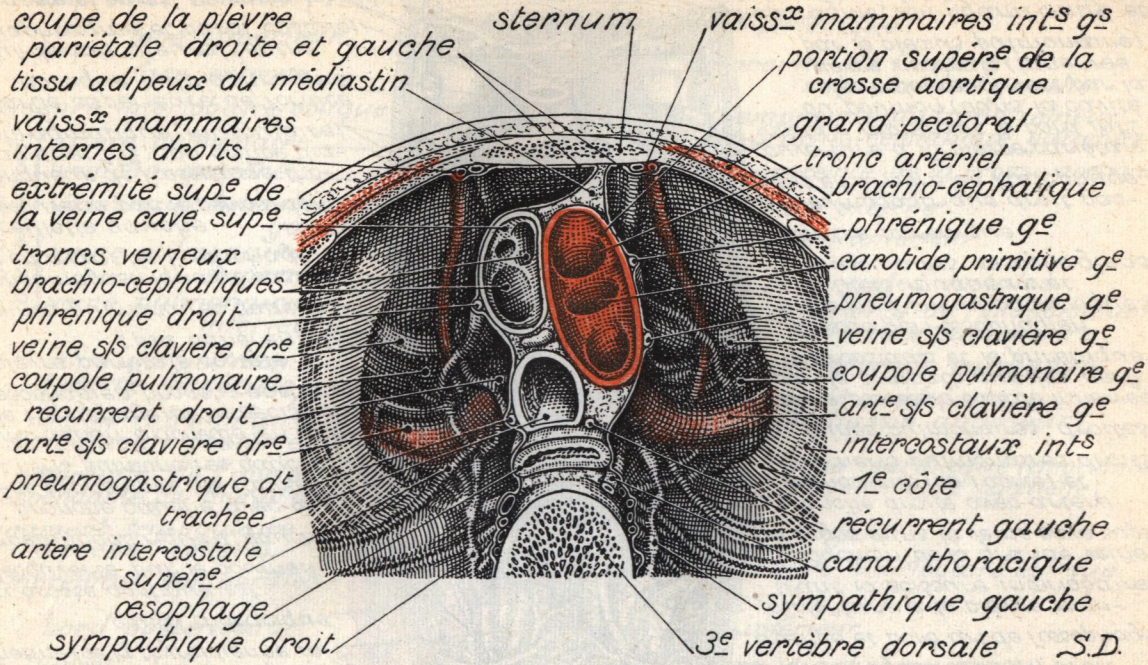

PLANCHE 268. — LES DEUX COUPOLES PLEURALES, APRÈS ABLATION DES POUMONS
LA PLÈVRE PARIÉTALE EST INTACTE

G. Doin et Cie, Éditeurs, Paris.

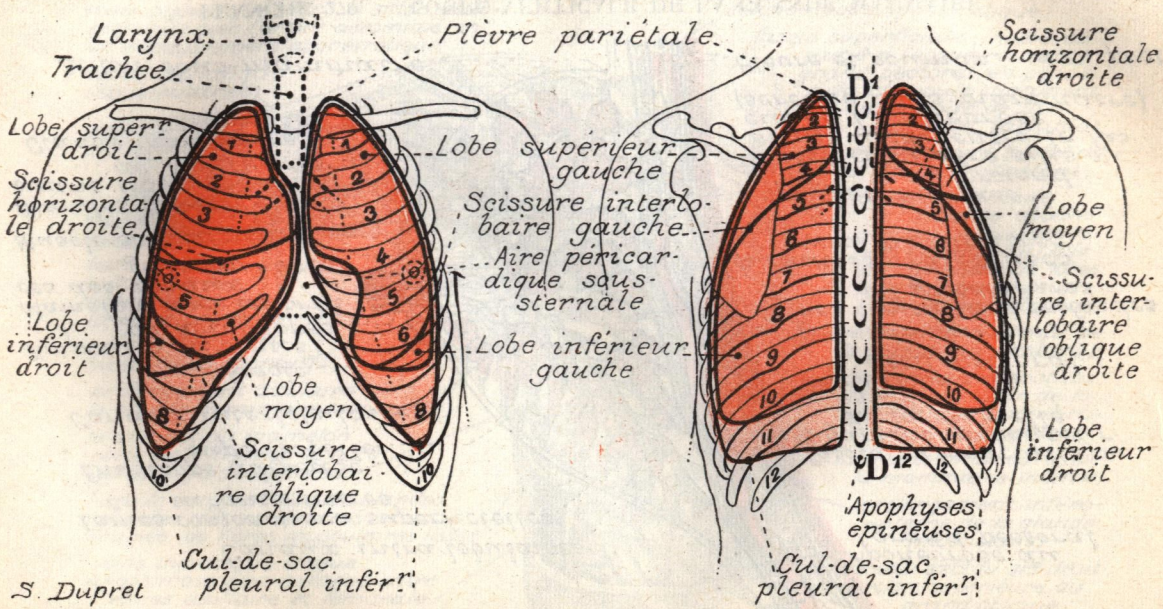

PLANCHE 269. — RAPPORTS DES POUMONS AVEC LA PAROI

G. Doin et Cie, Éditeurs, Paris.

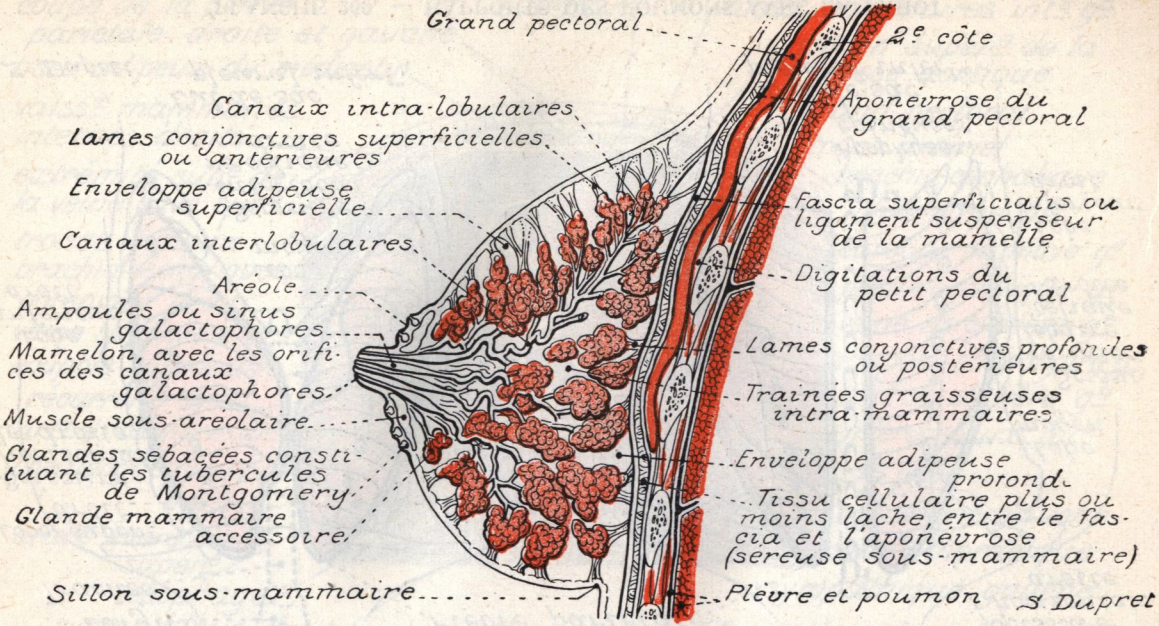

PLANCHE 270. — COUPE VERTICALE DE LA GLANDE MAMMAIRE

G. Doin et Cie, Éditeurs, Paris.

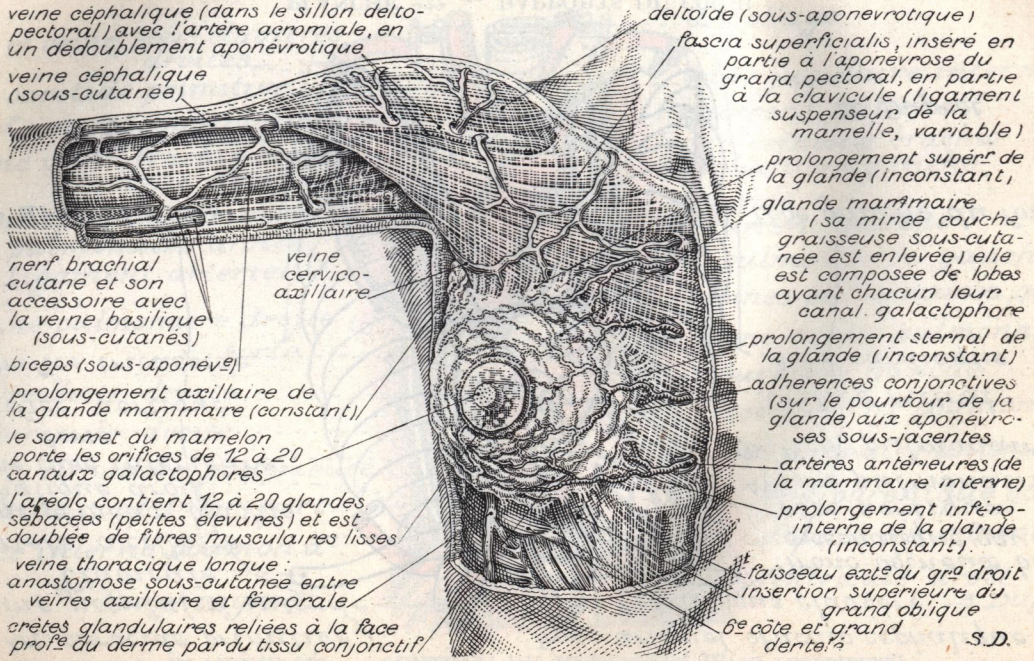

PLANCHE 271. — GLANDE MAMMAIRE ET SES RAPPORTS

G. Doin et Cie, Éditeurs Paris.

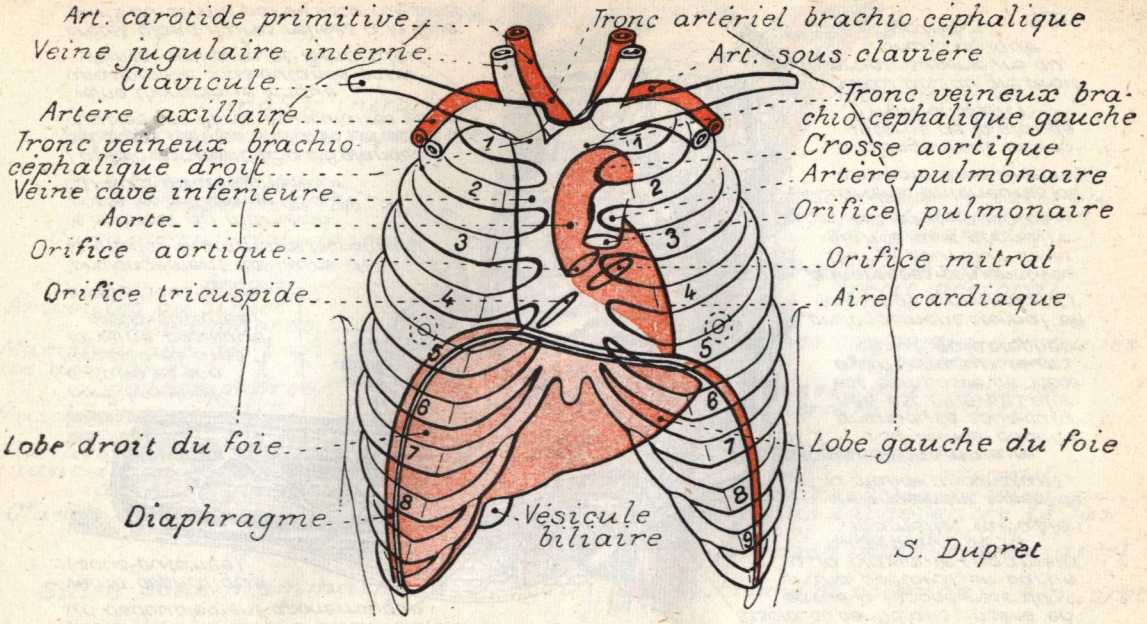

PLANCHE 272. — RAPPORTS DU CŒUR

G. Doin et Cie, Éditeurs, Paris.

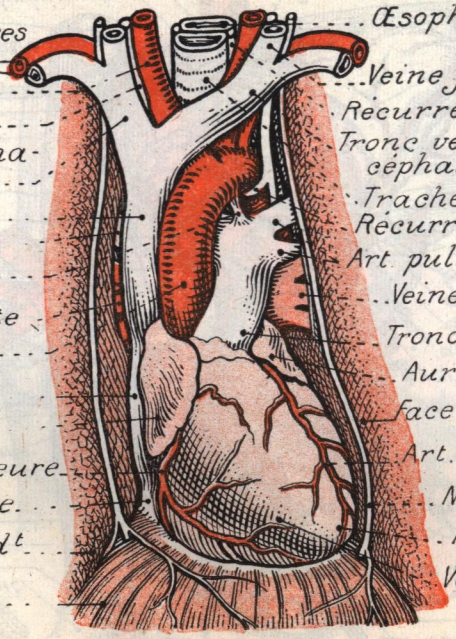

PLANCHE 273. — CONTENU DU MÉDIASTIN (FACE ANTÉRIEURE)

G. DOIN et Cie, Éditeurs, Paris.

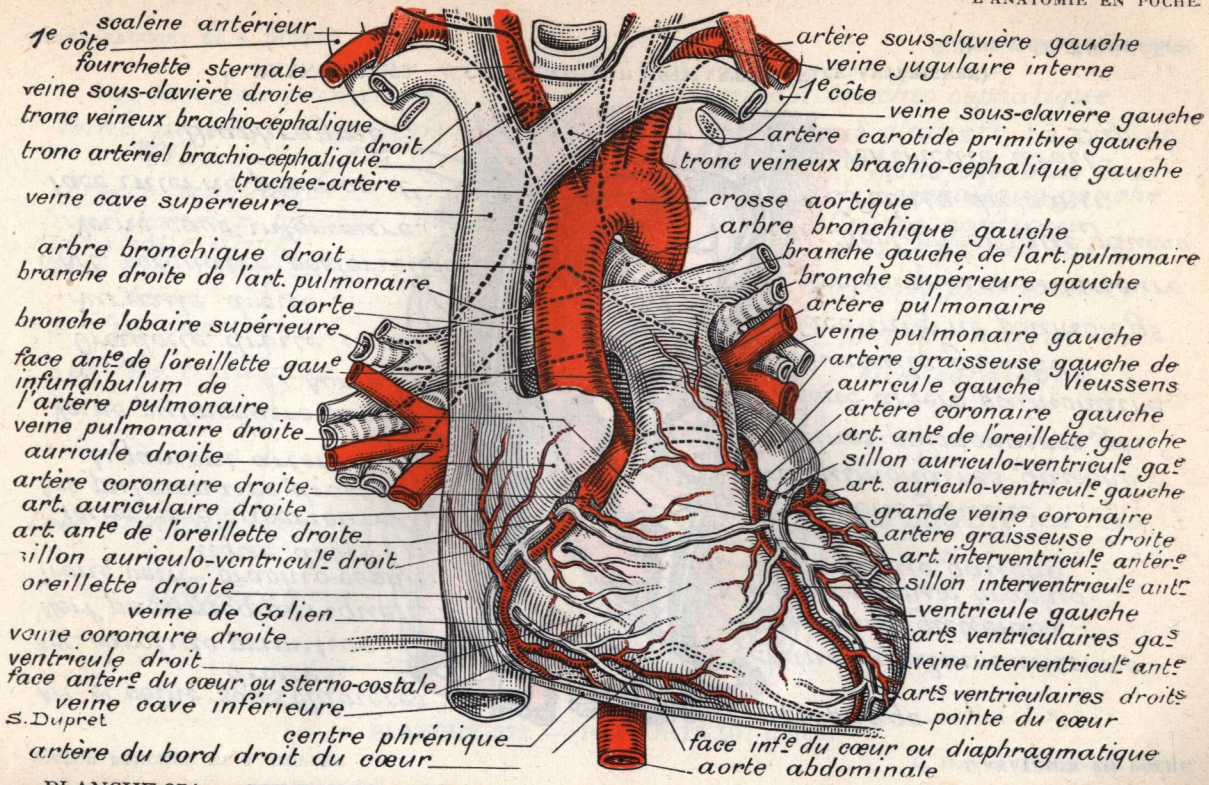

PLANCHE 274. — CŒUR, VUE ANTÉRIEURE, ET GROS VAISSEAUX DE LA BASE (FACE ANTÉRIEURE)

G. Doin et Cie, Éditeurs, Paris.

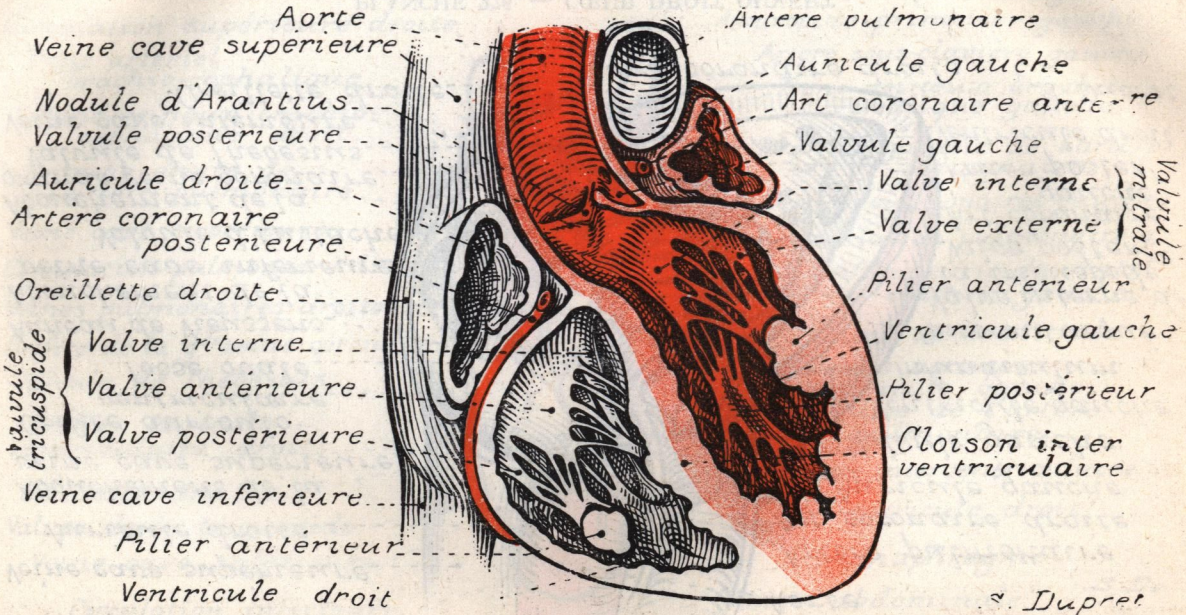

PLANCHE 275. — COUPE FRONTALE DU CŒUR (SEGMENT POSTÉRIEUR)

G. DOIN et Cie, Éditeurs, Paris.

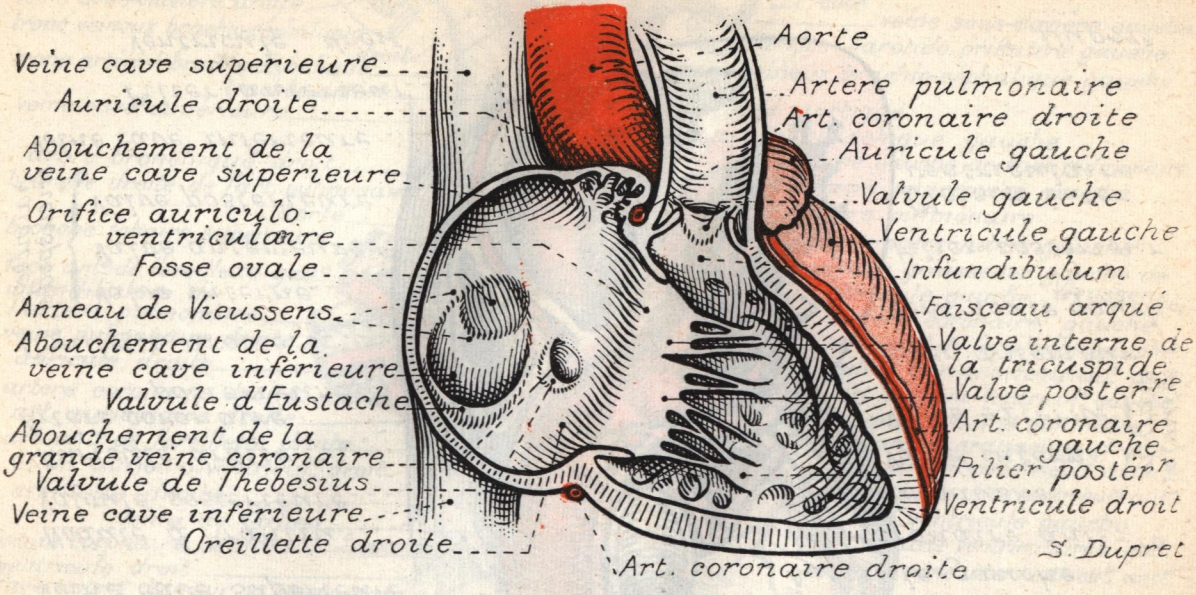

PLANCHE 276. — CŒUR DROIT OUVERT

G. Doin et Cie, Éditeurs, Paris.

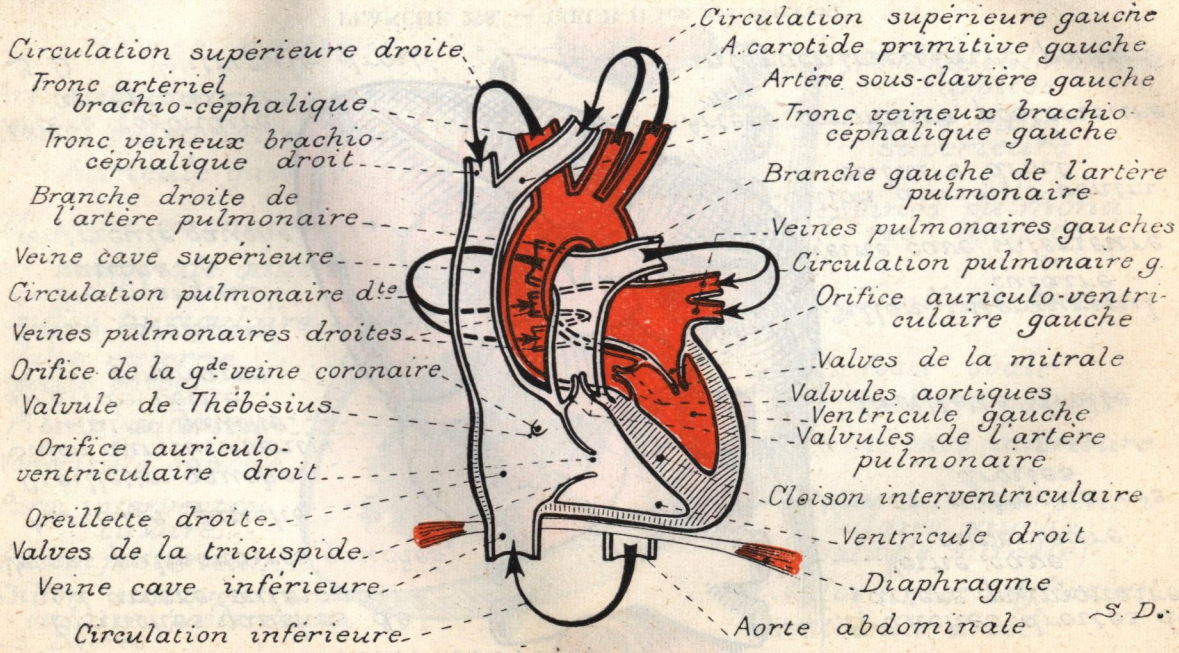

PLANCHE 277. — SCHÉMA DE LA CIRCULATION SANGUINE

G. Doin et Cie, Éditeurs, Paris.

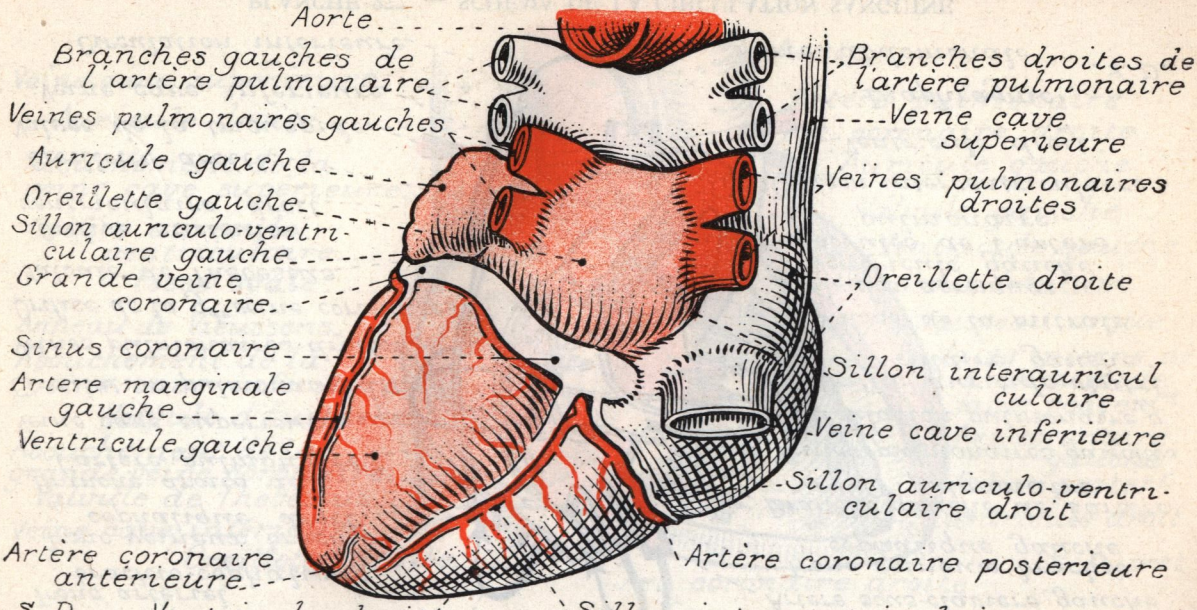

PLANCHE 278. — CŒUR (FACE POSTÉRIEURE)

G. Doin et Cie, Éditeurs, Paris.

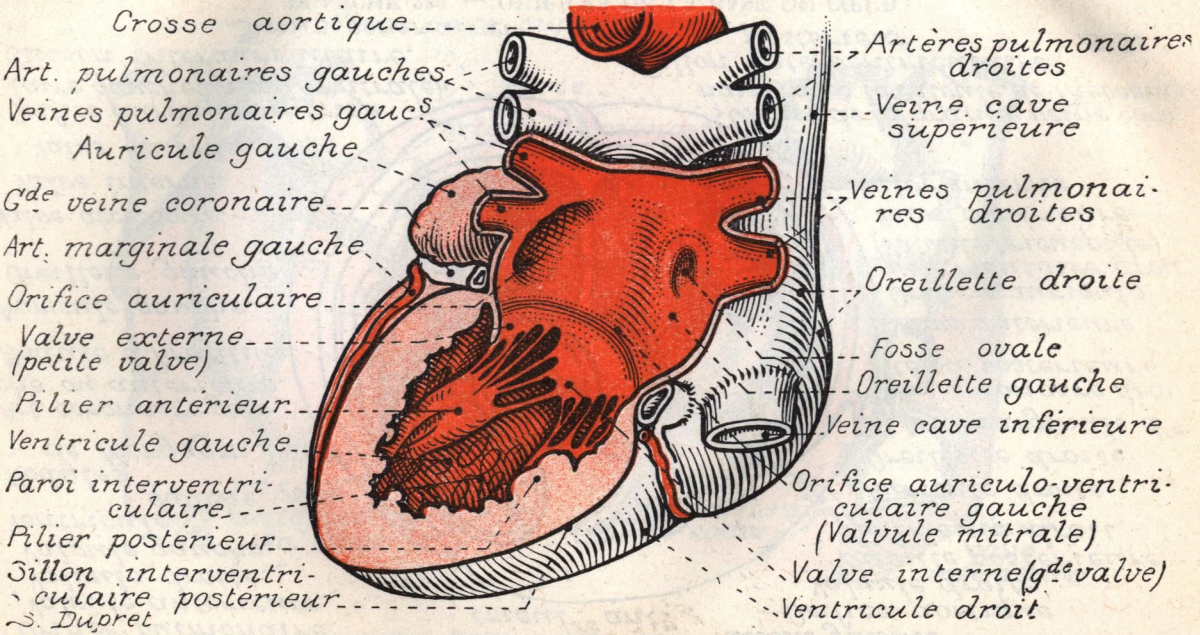

PLANCHE 279. — CŒUR GAUCHE OUVERT

G. Doin et Cie, Éditeurs, Paris.

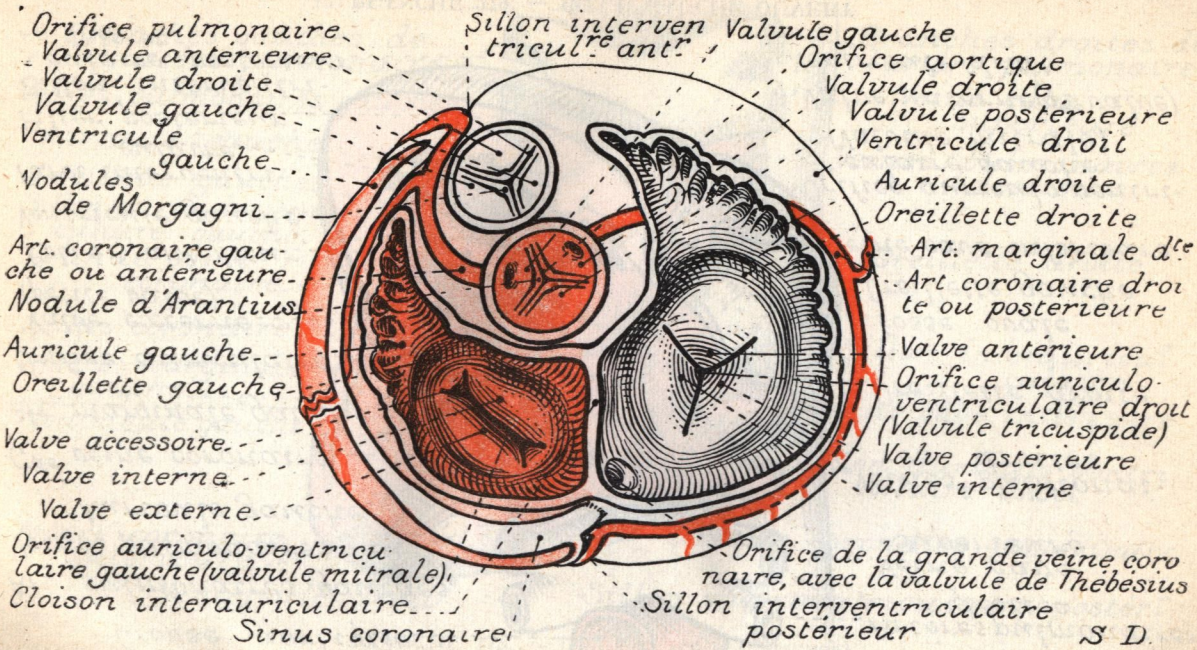

PLANCHE 280. — ORIFICES DE LA BASE DU CŒUR

G. Doin et Cie, Éditeurs, Paris.

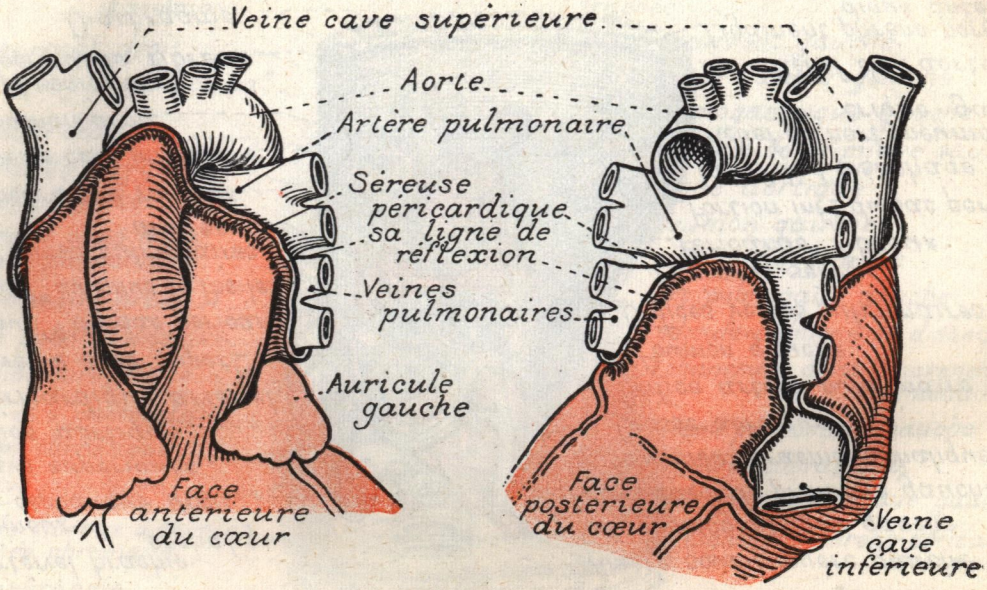

PLANCHE 281. — LA SÉREUSE PÉRICARDIQUE

G. Doin et Cie, Éditeurs, Paris.

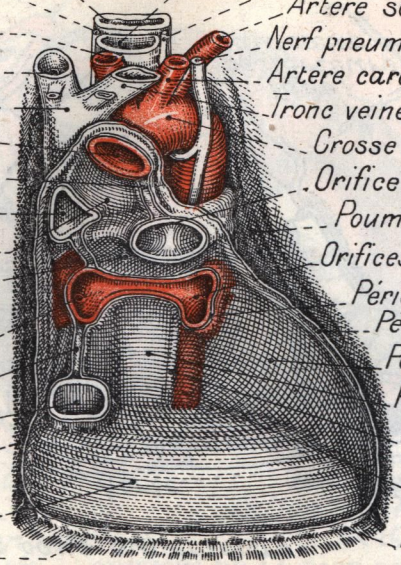

S. Dupret

PLANCHE 282. — PAROI POSTÉRIEURE DU PÉRICARDE FIBREUX

G. Doin et Cie, Éditeurs, Paris.

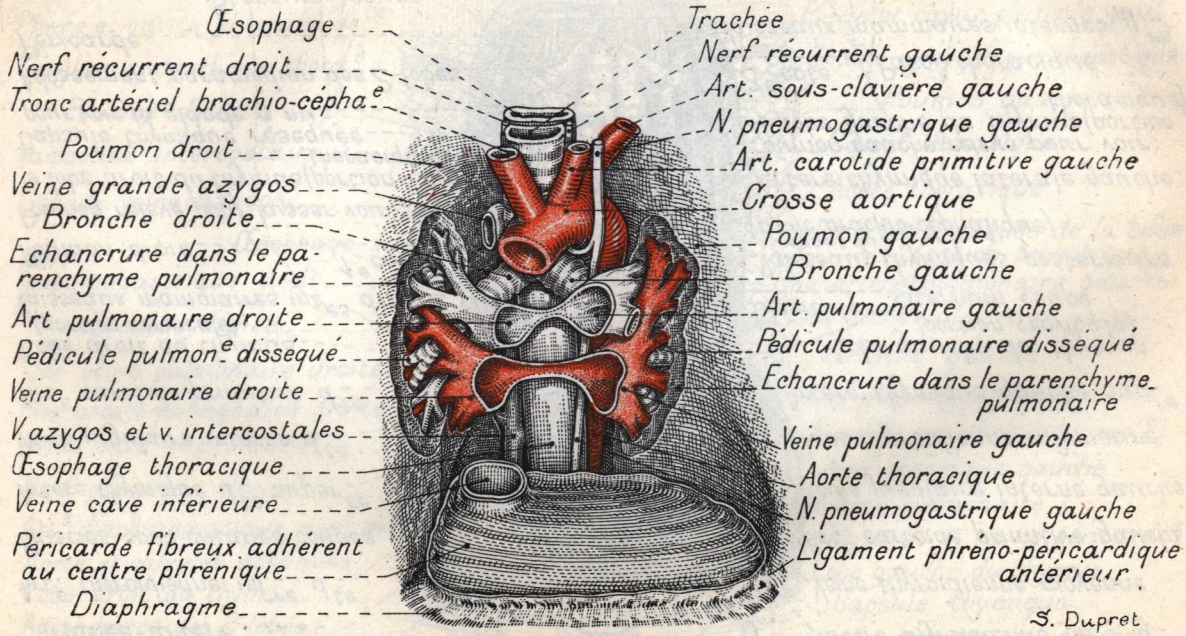

PLANCHE 283. — LES HILES PULMONAIRES (FACE ANTÉRIEURE)

G. Doin et Cie, Éditeurs, Paris.

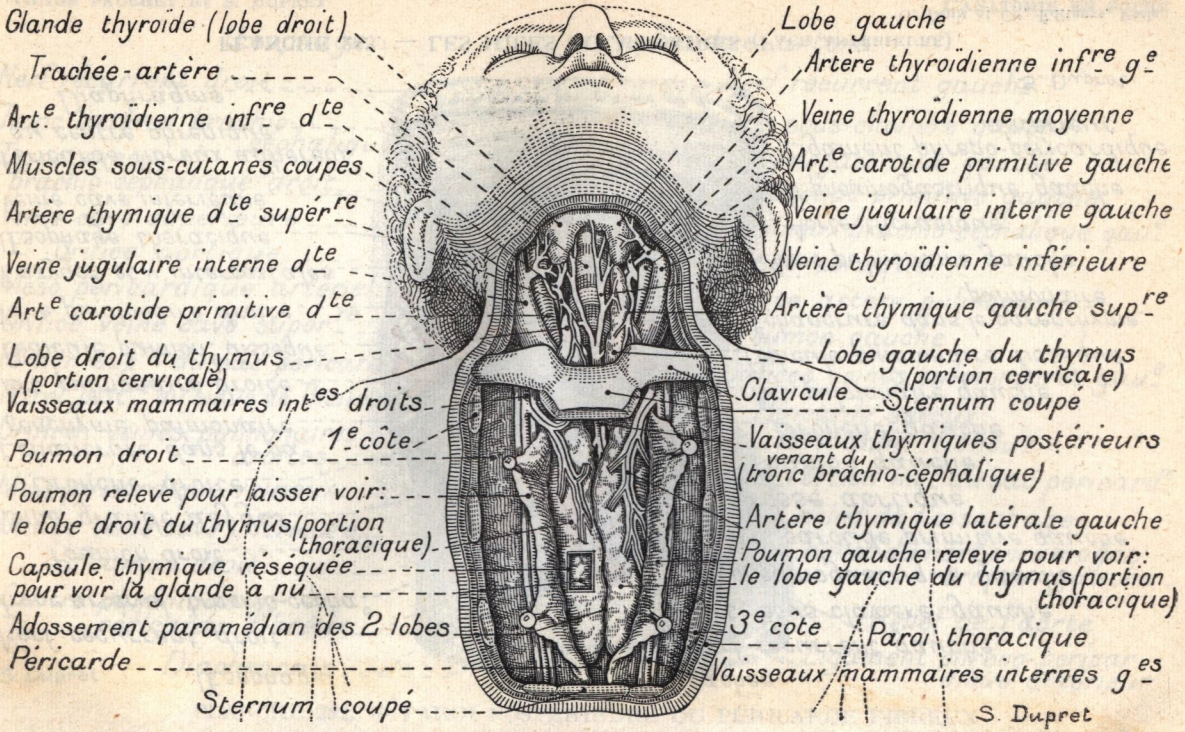

PLANCHE 284. — RAPPORTS DU THYMUS (NOUVEAU-NÉ)

G. DOIN et Cie, Éditeurs, Paris.

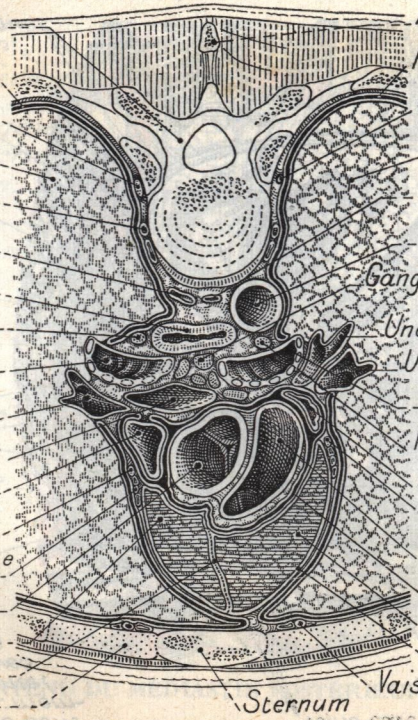

PLANCHE 285. — RAPPORTS DU THYMUS (COUPE HORIZONTALE PAR LA 2e COTE)

G. DOIN et Cie, Éditeurs, Paris.

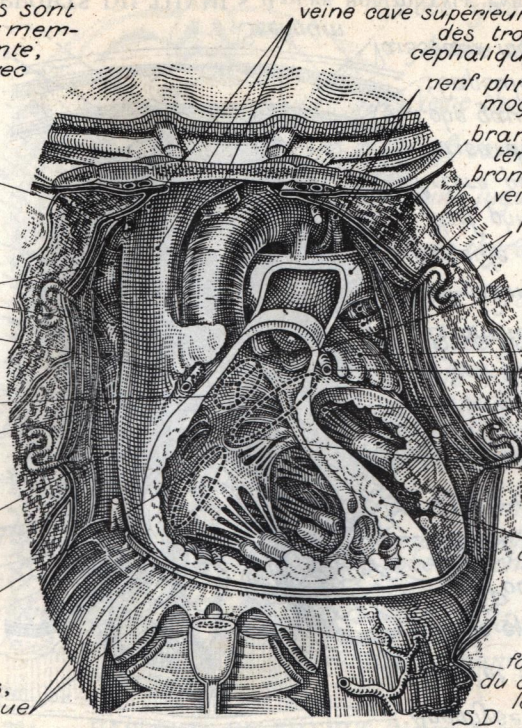

PLANCHE 286. — LES CAVITÉS DU CŒUR ET LEURS RAPPORTS

G. Doin et Cie, Éditeurs, Paris.

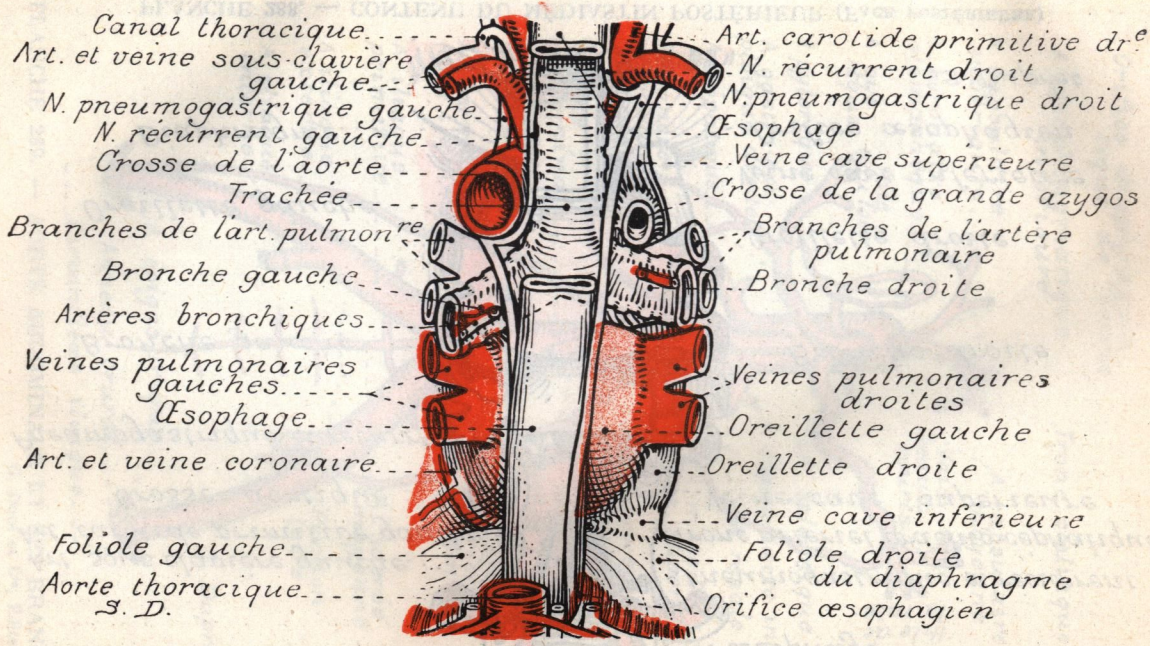

PLANCHE 287. — CONTENU DU MÉDIASTIN POSTÉRIEUR (FACE POSTÉRIEURE)

G. DOIN et Cie, Éditeurs, Paris.

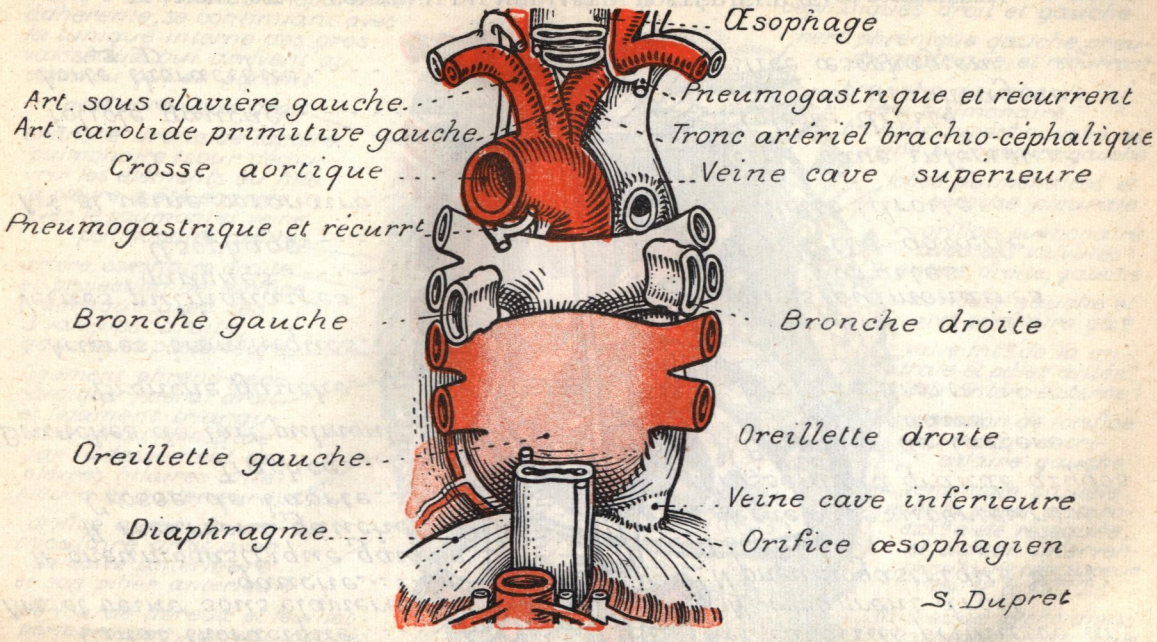

PLANCHE 288. — CONTENU DU MÉDIASTIN POSTÉRIEUR (FACE POSTÉRIEURE)

G. DOIN et Cie, Éditeurs, Paris.

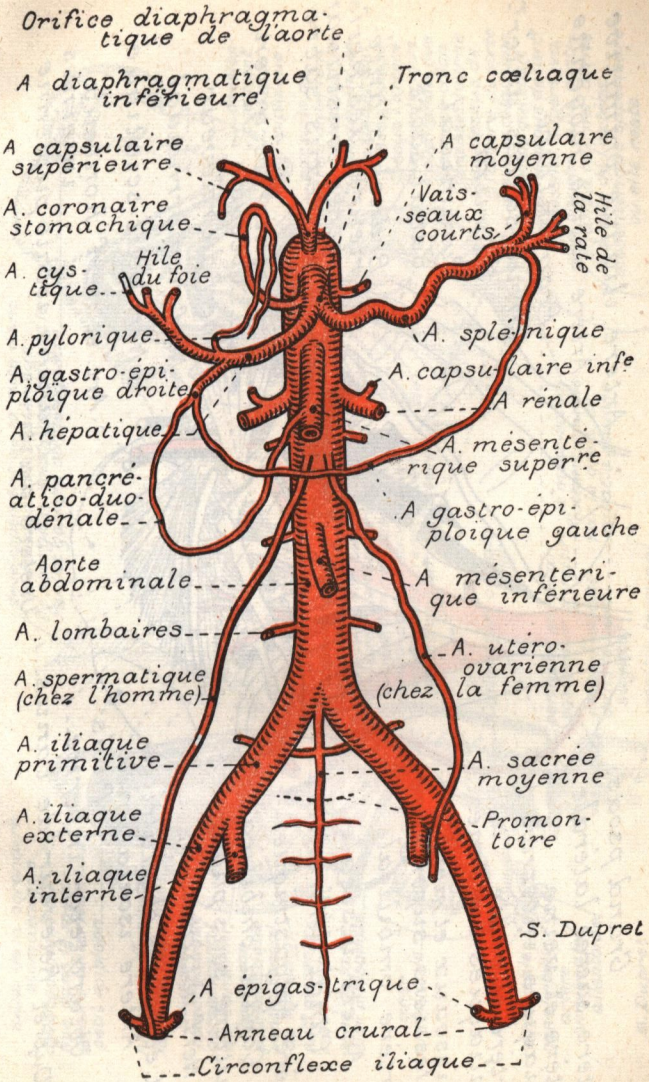

PLANCHE 289. — AORTE ABDOMINALE ET SES BRANCHES

G. Doin et Cie, Éditeurs, Paris.

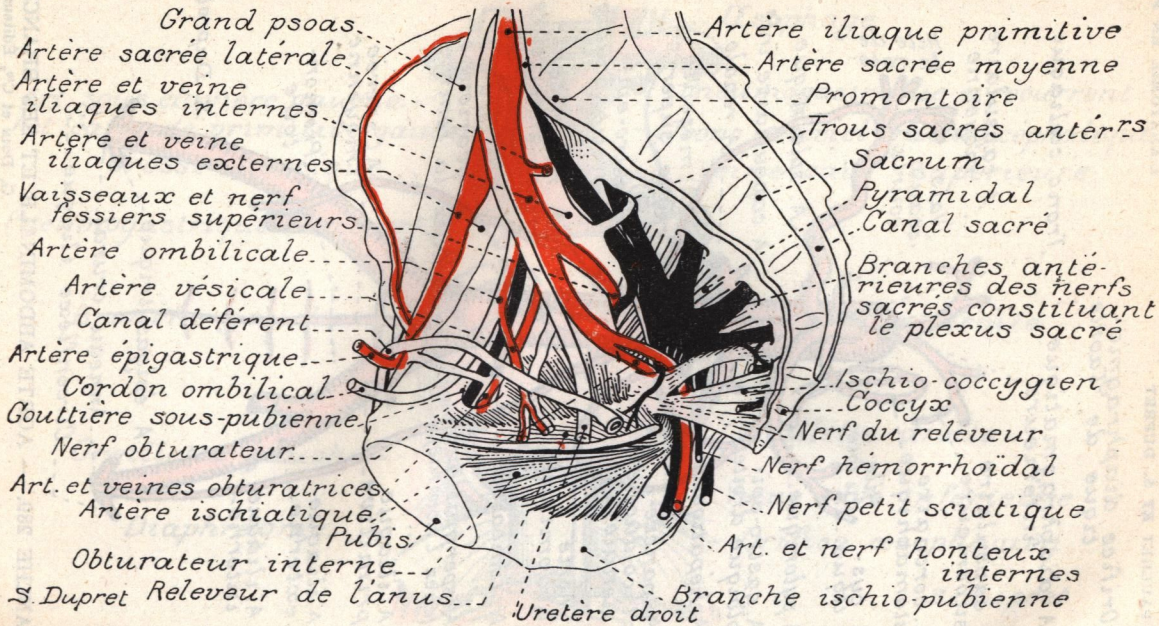

PLANCHE 290. — VAISSEAUX ET NERFS DE L'EXCAVATION PELVIENNE

G. Doin et Cie, Éditeurs Paris.

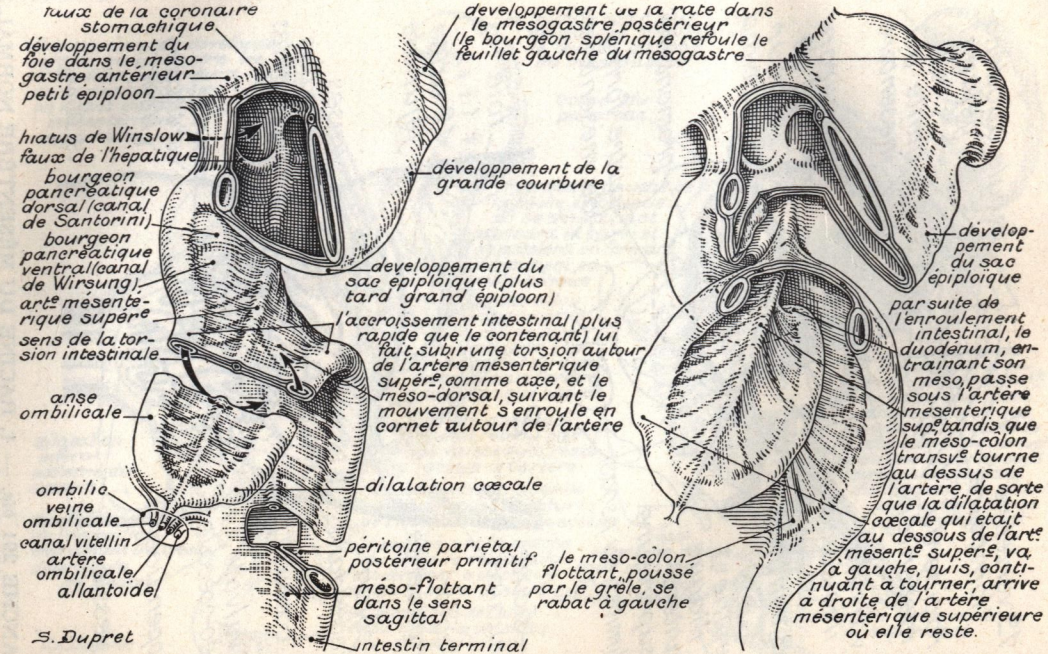

PLANCHE 291. — DÉVELOPPEMENT EMBRYOLOGIQUE INTESTINAL, PREMIÈRE PHASE DE TORSION

G. Doin et Cie, Éditeurs, Paris.

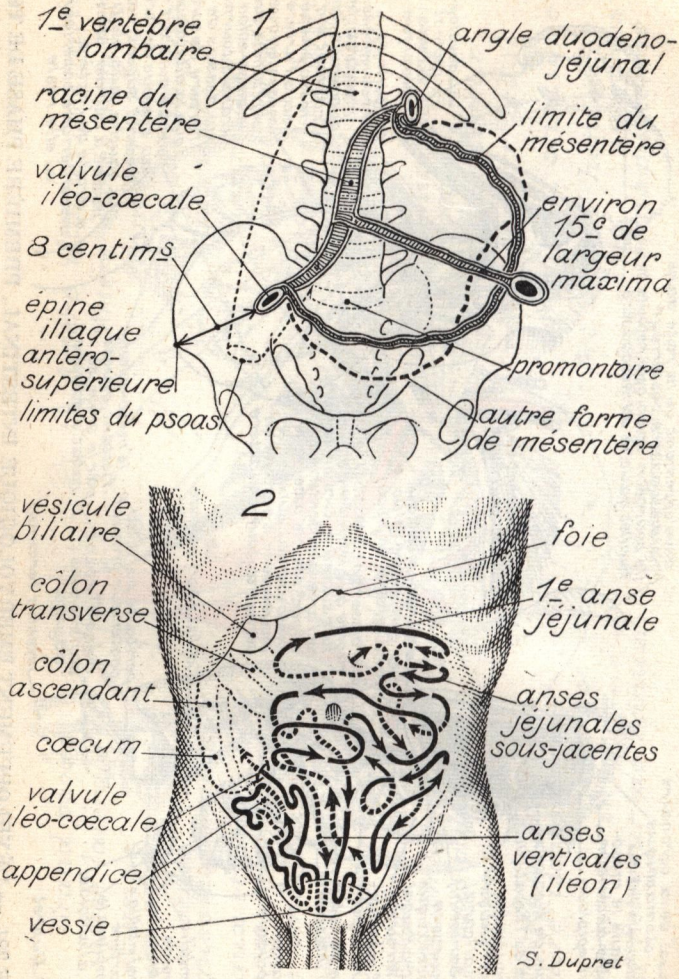

PLANCHE 291 *bis*. — 1, RACINE DU MÉSENTÈRE NORMAL. 2, SYSTÉMATISATION DE L'INTESTIN GRÊLE

G. Doin et Cie, Éditeurs, Paris.

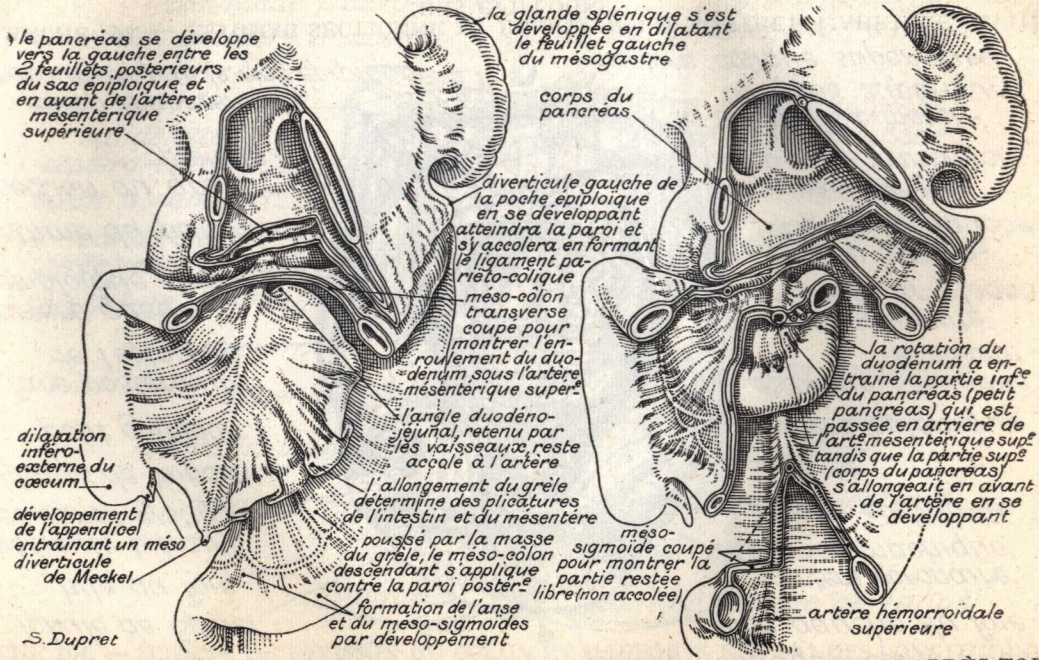

PLANCHE 292. — DÉVELOPPEMENT EMBRYOLOGIQUE INTESTINAL, DISPOSITION APRÈS TORSION ET AVANT ACCOLEMENTS

G. Doin et Cie, Éditeurs, Paris.

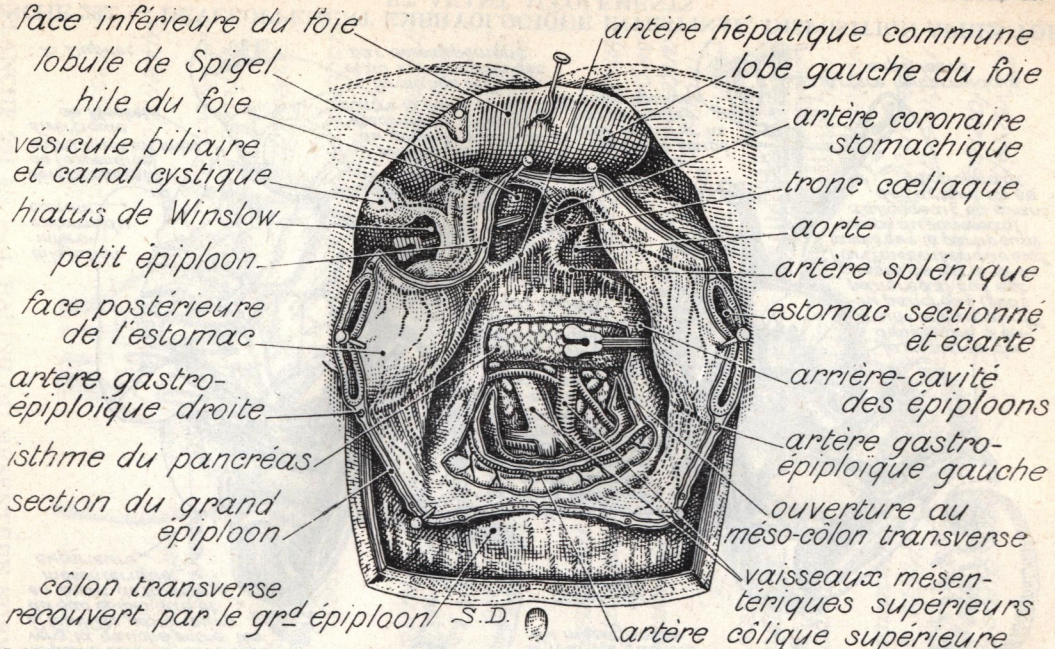

PLANCHE 293. — ESTOMAC SECTIONNÉ ET ÉCARTÉ POUR MONTRER L'ARRIÈRE-CAVITÉ DES ÉPIPLOONS

G. Doin et Cie, Éditeurs, Paris.

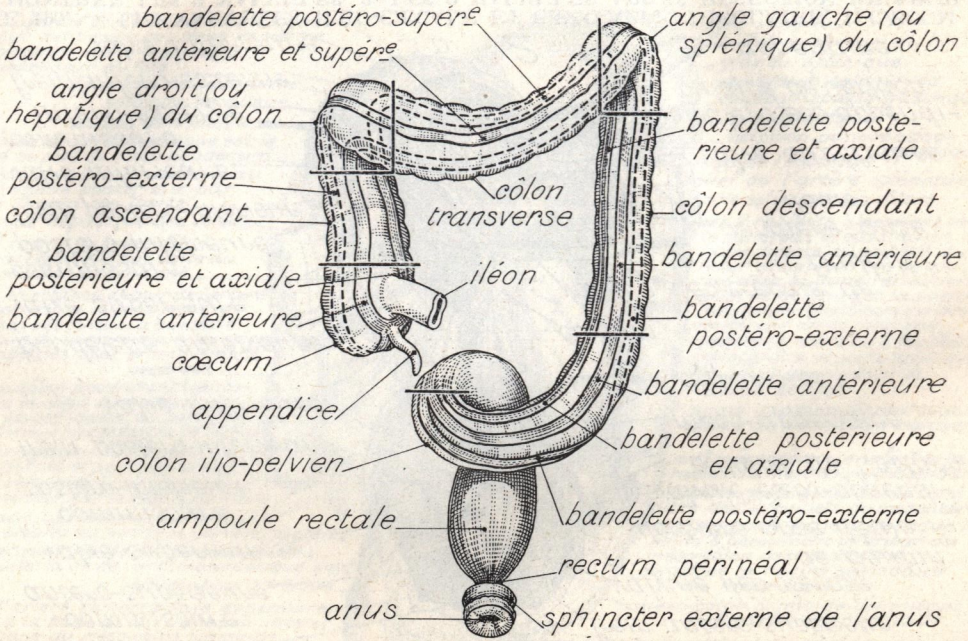

PLANCHE 294. — SCHÉMA DE DIVISION DU COLON ET RAPPORTS DES BANDES LONGITUDINALES

G. DOIN et Cie, Éditeurs, Paris.

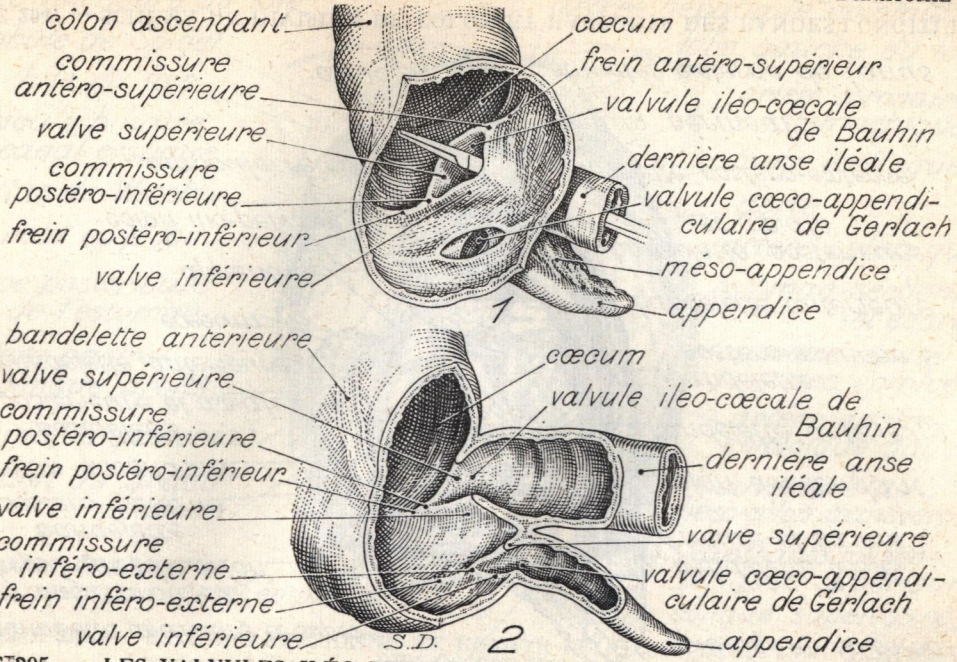

PLANCHE 295. — LES VALVULES ILÉO-CÆCALE ET CÆCO-APPENDICULAIRE. 1, CÆCUM OUVERT POUR MONTRER LES 2 VALVULES. 2, LES 2 VALVULES APRÈS RÉSECTION DE LEUR PAROI SUPÉRIEURE

G. Doin et Cie Éditeurs, Paris.

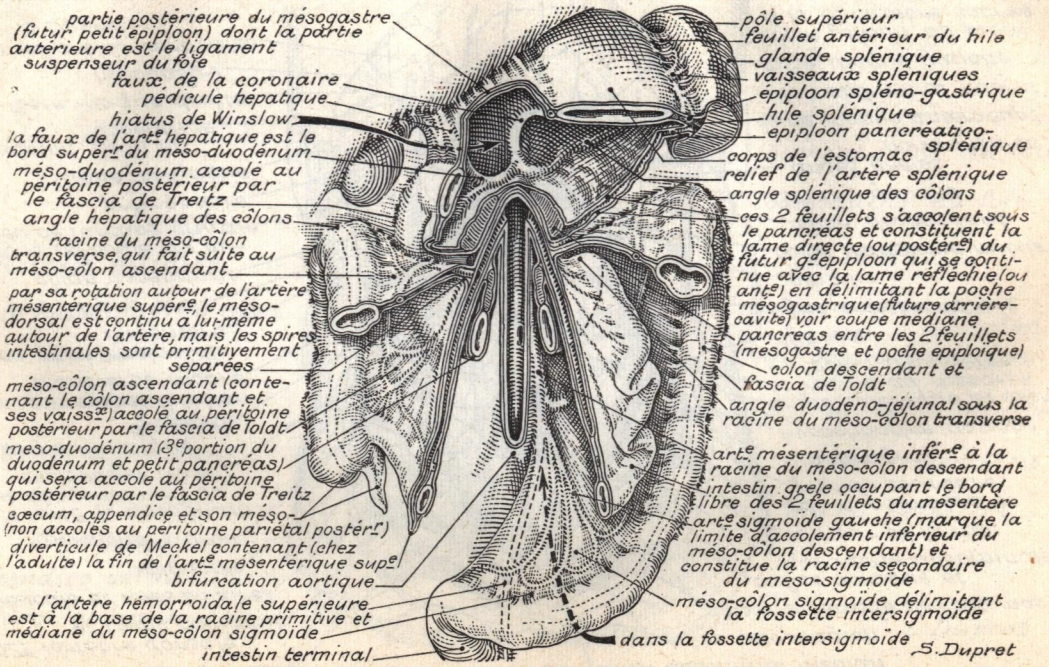

PLANCHE 296. — DÉVELOPPEMENT EMBRYOLOGIQUE INTESTINAL, PHASE D'ACCOLEMENTS

G. DOIN et Cⁱᵉ Éditeurs, Paris.

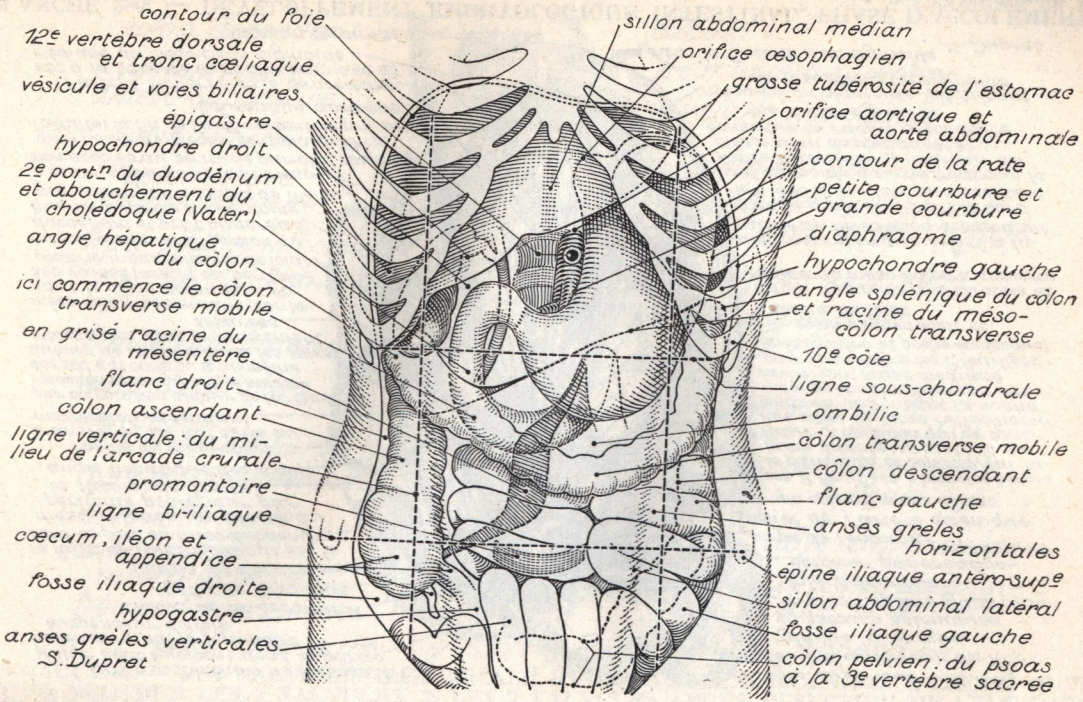

PLANCHE 297. — RÉGIONS ABDOMINALES ET TOPOGRAPHIE CLINIQUE DE L'ABDOMEN

G. Doin et Cie, Éditeurs, Paris.

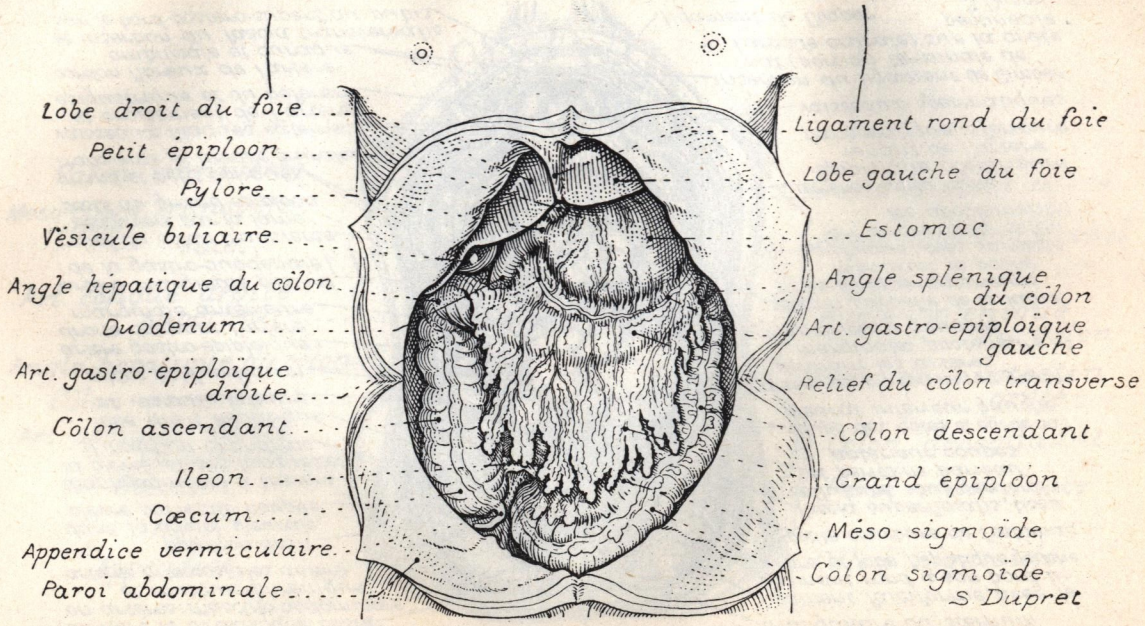

PLANCHE 298. — RAPPORTS DES VISCÈRES ABDOMINAUX

G. Doin et Cie Éditeurs, Paris.

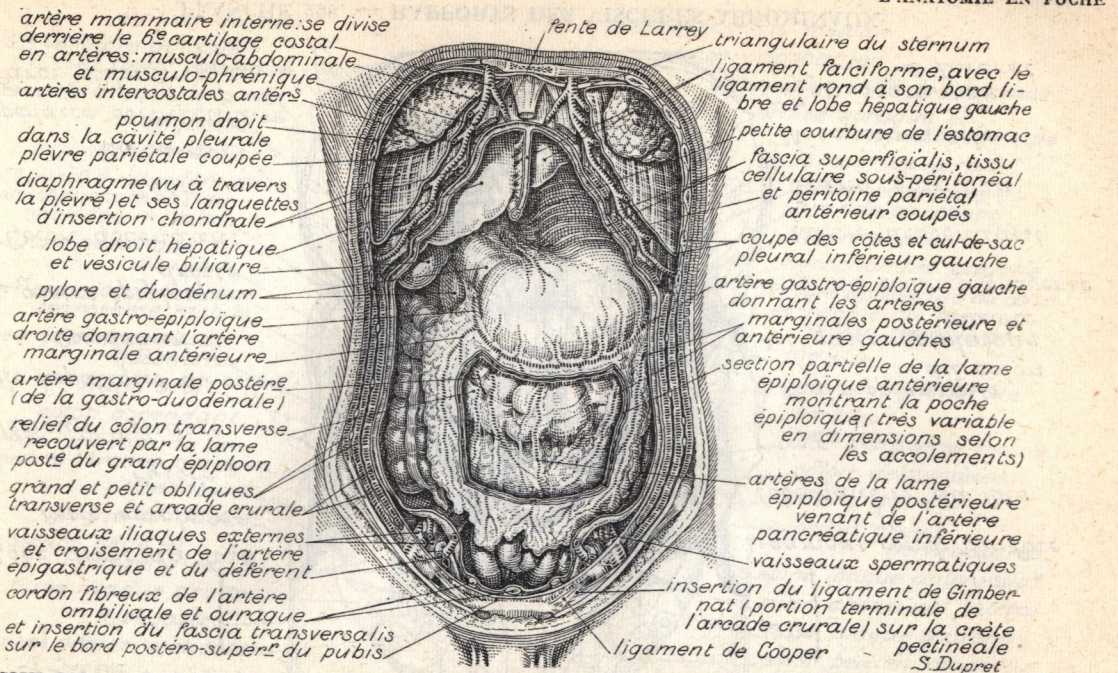

PLANCHE 299. — PAROIS THORACIQUE INFÉRIEURE ET ABDOMINALE ANTÉRIEURE ENLEVÉES, GRAND ÉPIPLOON OUVERT

G. Doin et Cie Éditeurs, Paris.

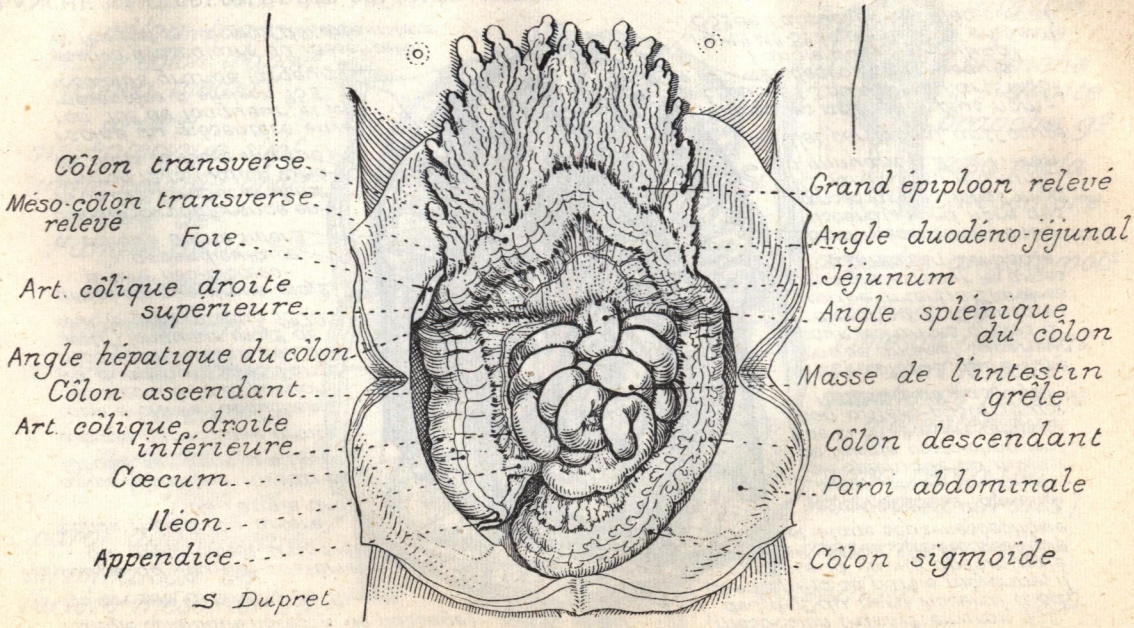

PLANCHE 300. — RAPPORTS DES VISCÈRES ABDOMINAUX (SUITE)

G. DOIN et Cie, Éditeurs, Paris.

côlon transverse : longr moyenne 50c (variable) de la 2e portion du duodénum à l'angle splénique (intestin de passage)

arcade artérielle de Riolan

coupe du feuillet postérieur du méso-côlon transverse

colica média (ou artère de l'angle droit)

angle hépatique : niveau de 10e côte, sur ligne axillaire

arcade paracôlique droite

côlon droit : de l'abouchemt iléo-cæcal à la 2e portion du duodénum, avec l'anse hépatique (intestin peu digestif) longueur moye de tout le gros intestin 1m70

artère côlique droite moye

artère iléo-bicæco-appendiculaire

et côlique droite infére

cæcum : circonférence environ 27c, largr et profondr environ 7c (situation variable dans la fosse iliaque)

racine du mésentère : environ 15c de longueur, et le mésentère a environ 15c à sa plus grande largeur

portion avasculaire du mésentère et feuillet postérieur du mésentère

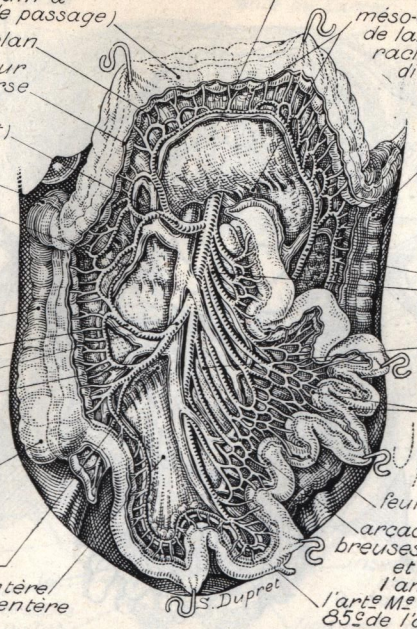

feuillet antérr du méso-côlon transverse

méso-côlon transve : environ 15c de largr du bord viscéral à sa racine (à sa partie moyenne) il divise la cavité abdominale en : étage sus-mésocôlique et étage sous-mésocôlique

côlon descendt : dans le sinus réno-pariétal, angle splénique au niveau de l'angle costo-chondral de la 8e côte, en projection antéro-postérieure (intestin de passage)

artère côlique gaue supe

groupe artériel supérieur (pour les anses grêles à direction horizontale)

groupe artérl infr (artères plus grêles) pour les anses à direction verticale

bord mésentérique (ou viscéral) bord libre des anses grêles : longr moye 7m ; largr 3c au jéjunum, diminuant à 2c à l'iléon

feuillet péritonéal antr coupé

arcades artérielles plus nombreuses (3 ou 4) vers l'artle Mse et décroissant jusqu'à l'angle duodéno-jéjunal

l'artle Mse se termine à environ 85c de l'abouchement iléo-cæcal

PLANCHE 301. — COLON DROIT, COLON TRANSVERSE ET INTESTIN GRÊLE, AVEC LEURS VAISSEAUX

G. DOIN et Cie, Éditeurs, Paris.

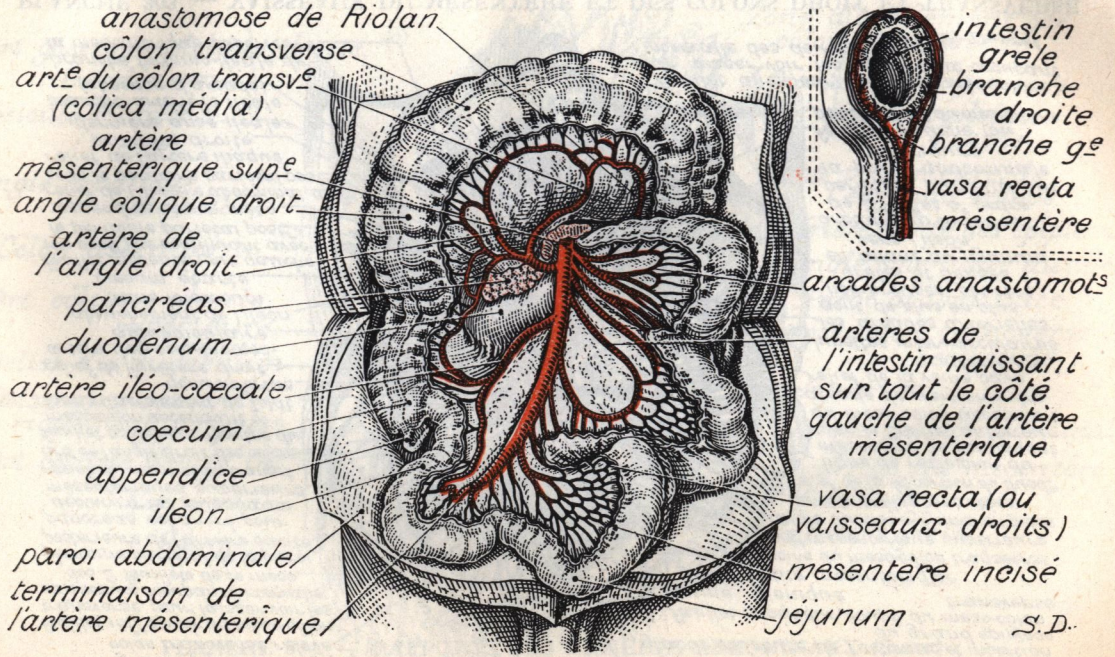

PLANCHE 302. — TERRITOIRE DE L'ARTÈRE MÉSENTÉRIQUE SUPÉRIEURE

G. Doin et Cie, Éditeurs, Paris.

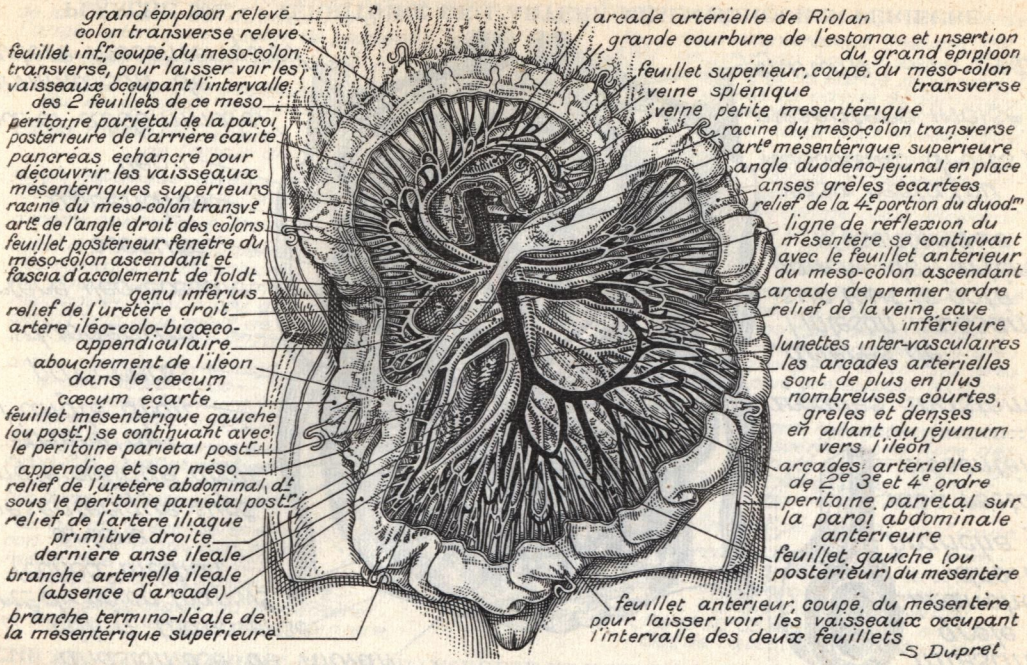

PLANCHE 303. — VAISSEAUX DU MÉSENTÈRE ET DES COLONS DROIT ET TRANSVERSE
(d'après PAITRE, GIRAUD, DUPRET, modifié)

G. DOIN et Cie Éditeurs, Paris.

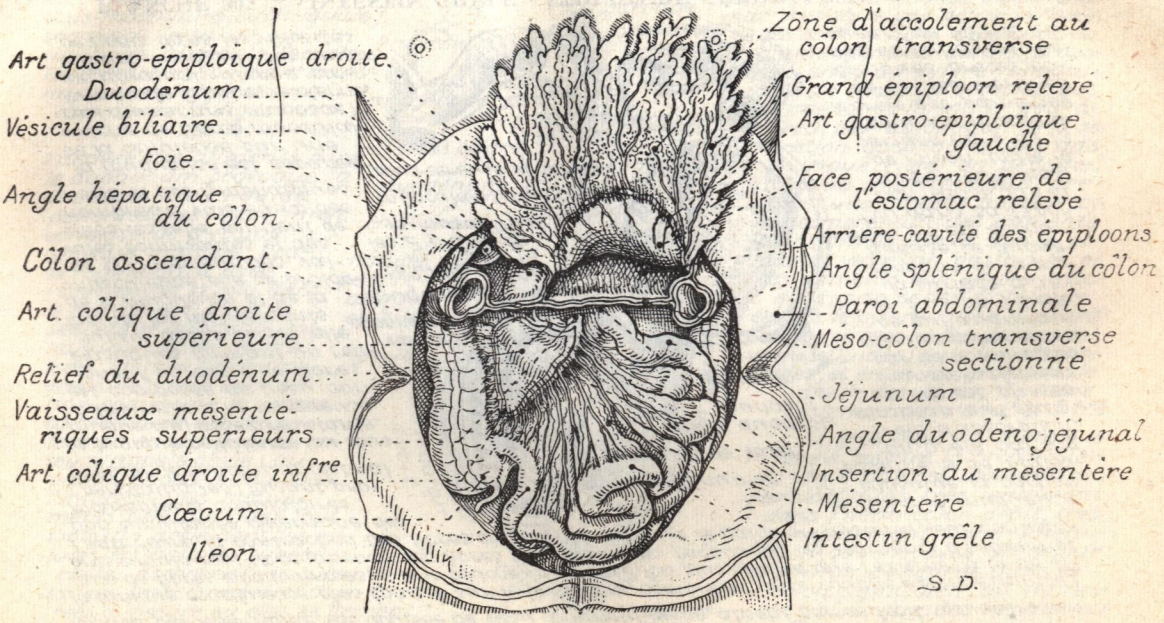

PLANCHE 304. — RAPPORTS DES VISCÈRES ABDOMINAUX (SUITE)

G. DOIN et Cie Éditeurs, Paris.

l'intestin grêle a une paroi composée de 4 tuniques : séreuse, musculeuse, celluleuse, muqueuse, continuant les tuniques similaires de l'estomac

la tunique séreuse (ou externe) formée par le péritoine, est doublée de tissu conjonctif lâche, absent par endroits (sous-séreuse)

la tunique musculeuse, plus épaisse sur le bord libre, comprend : une couche externe (mince) faite de fibres longitudinales, et une couche interne (2 fois plus épaisse que l'externe) faite de fibres circulaires ; la contraction des fibres longitudinales raccourcit les segments d'intestin et l'entr'ouvre, la contraction des fibres circulaires diminue le calibre intestinal, leur contraction simultanée détermine des mouvements ondulatoires (péristaltiques) faisant progresser le contenu intestinal

la tunique celluleuse (ou sous-muqueuse) assez résistante, adhérente à la muqueuse, est composée de tissu conjonctif parsemé de fibres élastiques formant un réticulum assez lâche ; elle facilite les mouvements de la muqueuse et de la musculeuse ; elle se prolonge à l'intérieur des valvules conniventes et des villosités ; elle contient de nombreux vaisseaux, des nerfs et des lymphatiques

la muqueuse est séparée de la celluleuse par une couche de fibres musculaires (muscularis mucosae) formée de 2 plans : externe, longitudinal ; interne, circulaire, envoyant des prolongements dans les villosités

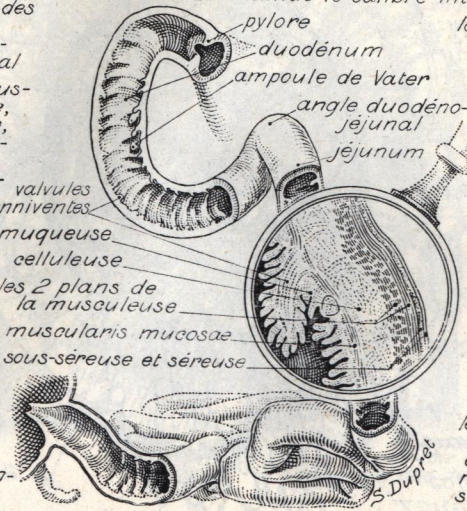

la tunique muqueuse constitue la portion essentielle de l'intestin grêle par son rôle d'absorption ; consistante et épaisse, elle est plissée transversalement par de nombreuses valvules conniventes, ce qui augmente de plus de 1 tiers la surface d'absorption de la muqueuse ; le duodénum en est dépourvu dans sa 1re portion ainsi que la portion terminale de l'iléon ; toute la surface libre de la muqueuse intestinale grêle est parsemée de petites élevures coniques : crêtes, cônes, etc (villosités) mesurant de 0mm.2 à 1mm.

PLANCHE 305. — INTESTIN GRÊLE : STRUCTURE GÉNÉRALE (demi-schématique)

G. Doin et Cie, Éditeurs, Paris

les glandes salivaires (parotide, sous-maxillaire, sublinguale) secrètent la salive, qui humecte les aliments, facilite leur mastication, leur translation œsophagienne, et commence la digestion des féculents

l'arrivée des aliments dans le duodénum provoque la secrétion 1° du liquide pancréatique (exocrinien, composé de trypsine, amylase, maltase, lipase) coïncidant avec l'arrivée de la bile dans le duodénum, 2° de la secrétion duodéno-jéjunale (composée de maltase, lactase, invertine, erepsine); par leur action commune la masse alimentaire est transformée en un liquide laiteux (appelé chyle) qui parcourt peu-à-peu, sous l'influence des mouvements péristaltiques tout l'intestin grêle dont les cellules épithéliales superficielles absorbent les substances transformées et digérées à mesure qu'elles se forment (c'est dans la 1re partie de l'intestin, surtout, que se produit la digestion)

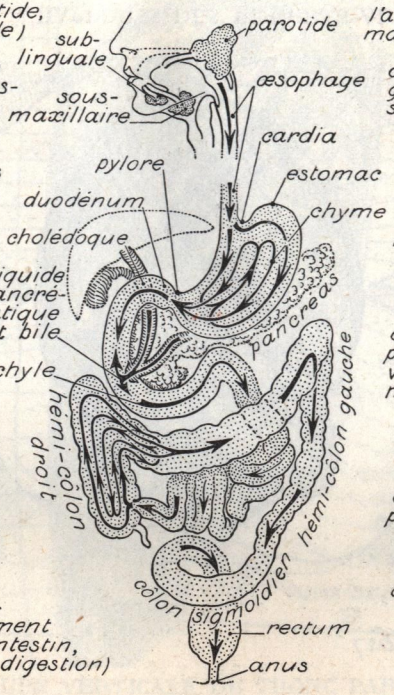

l'arrivée des aliments dans l'estomac provoque, par action réflexe, des contractions musculaires commençant au cardia, propagées jusqu'au pylore, produisant un brassage complet des aliments et formant peu-à-peu, par adjonction de la sécrétion gastrique (suc gastrique, riche en pepsine, acide chlorhydrique, présure) une bouillie appelée chyme, comprenant: des aliments transformés par la salive et par la sécrétion gastrique, et des aliments non encore attaqués; par petits flots successifs le pylore laisse d'abord passer sucres et féculents (devenus fluides) puis les albuminoïdes, et enfin les graisses; le séjour des aliments dans l'estomac dure de 2 à 5 hres

le gros intestin, comme le grêle, assure la progression du chyle par ses mouvements péristaltiques, très lentement dans l'hémi-côlon droit, très rapidement dans l'hémi-côlon gauche, avec un séjour d'environ 24 heures dans le côlon sigmoïdien, où ne restent plus que des résidus (ou fèces) que les contractions du rectum évacueront

S.D.

PLANCHE 306. — SCHÉMA DE LA DIGESTION

G. Doin et Cie, Éditeurs, Paris.

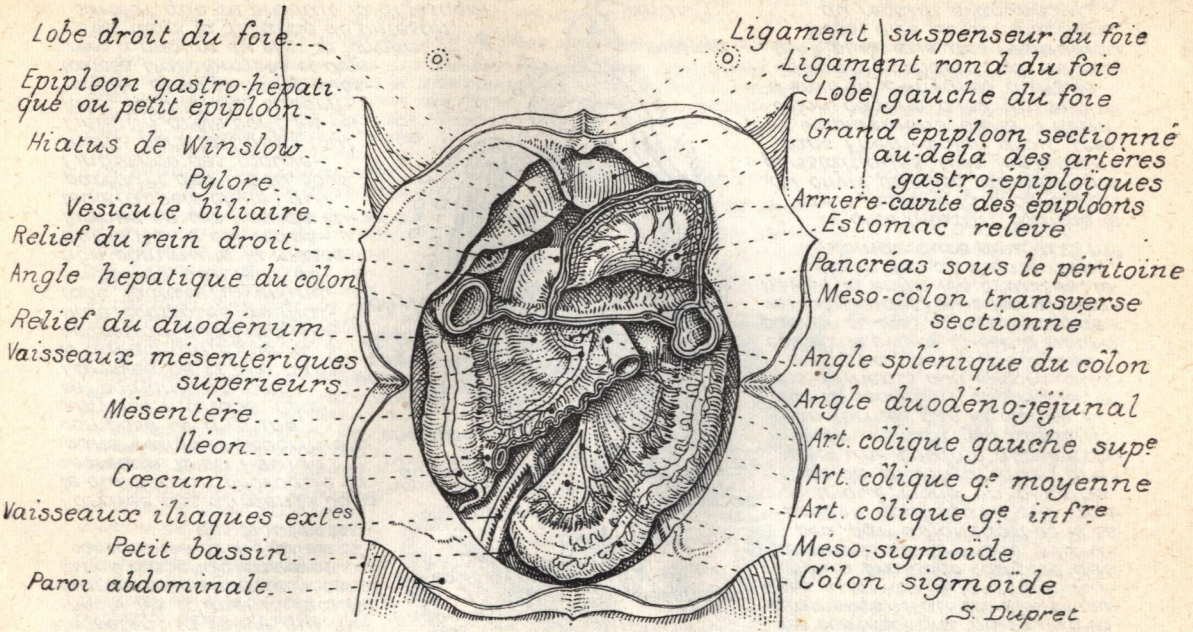

PLANCHE 307. — RAPPORTS DES VISCÈRES ABDOMINAUX (SUITE)

G. DOIN et Cie, Éditeurs, Paris.

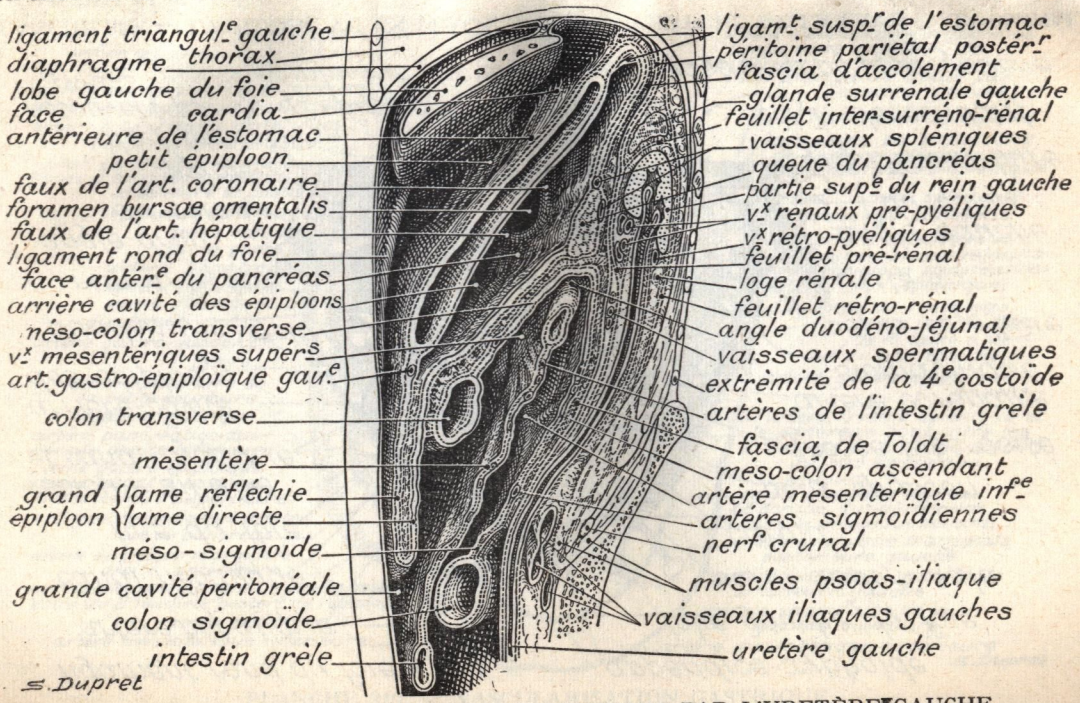

PLANCHE 308. — COUPE VERTICALE DU TRONC PAR L'URETÈRE GAUCHE

L. G. Doin et Cie, Éditeurs, Paris.

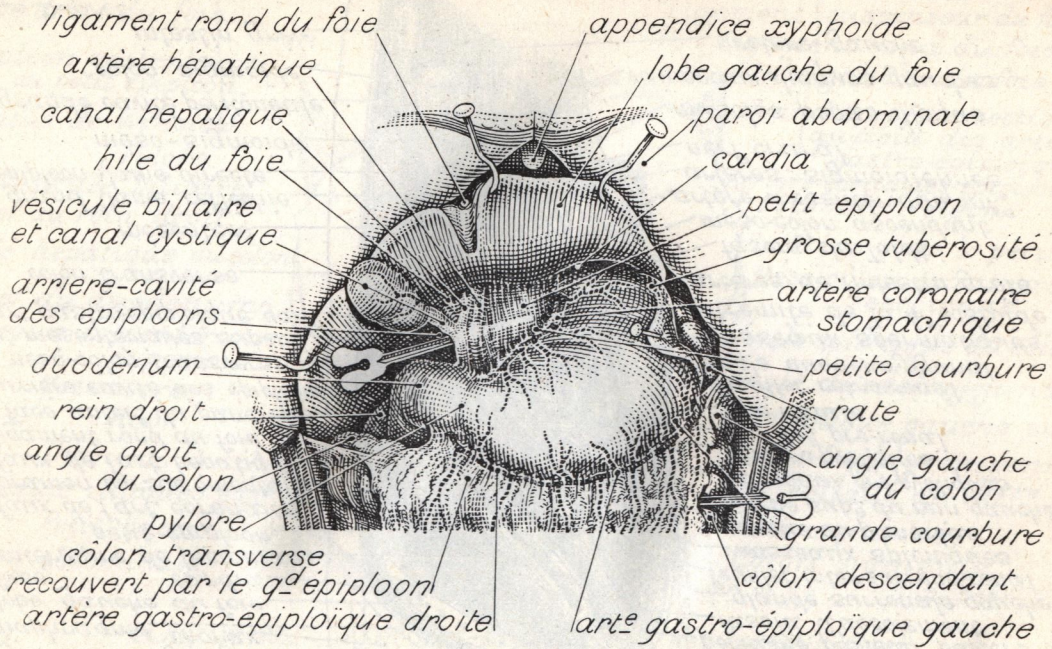

PLANCHE 309. — L'ESTOMAC VU EN PLACE, APRÈS OUVERTURE DE LA CAVITÉ ABDOMINALE

G. Doin et Cie, Éditeurs, Paris.

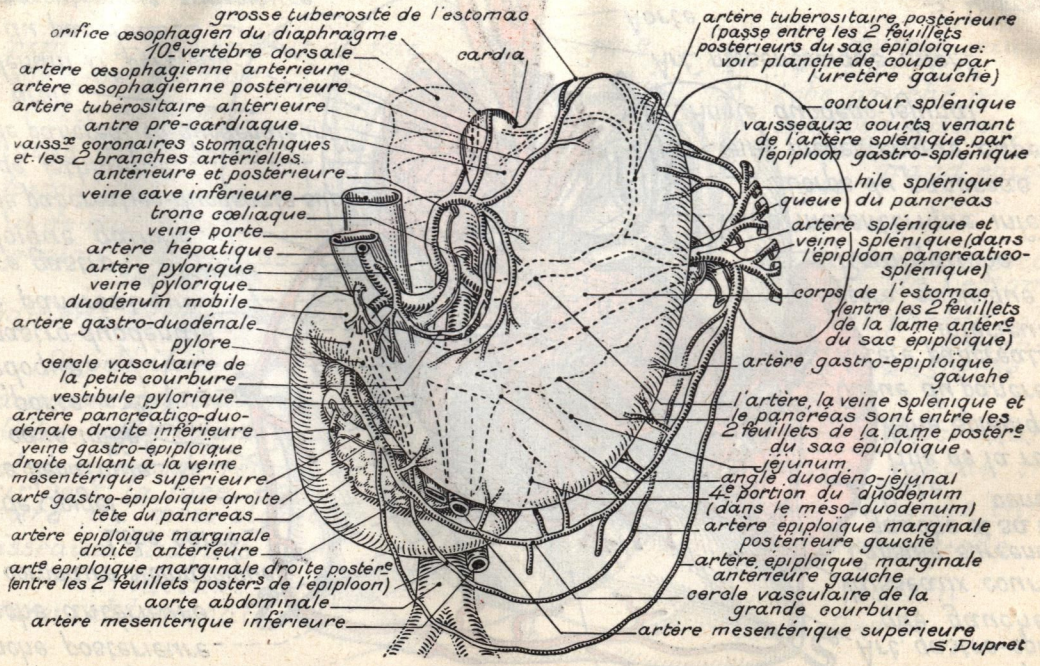

PLANCHE 310. — VASCULARISATION GASTRIQUE

G. Doin et Cie, Éditeurs, Paris.

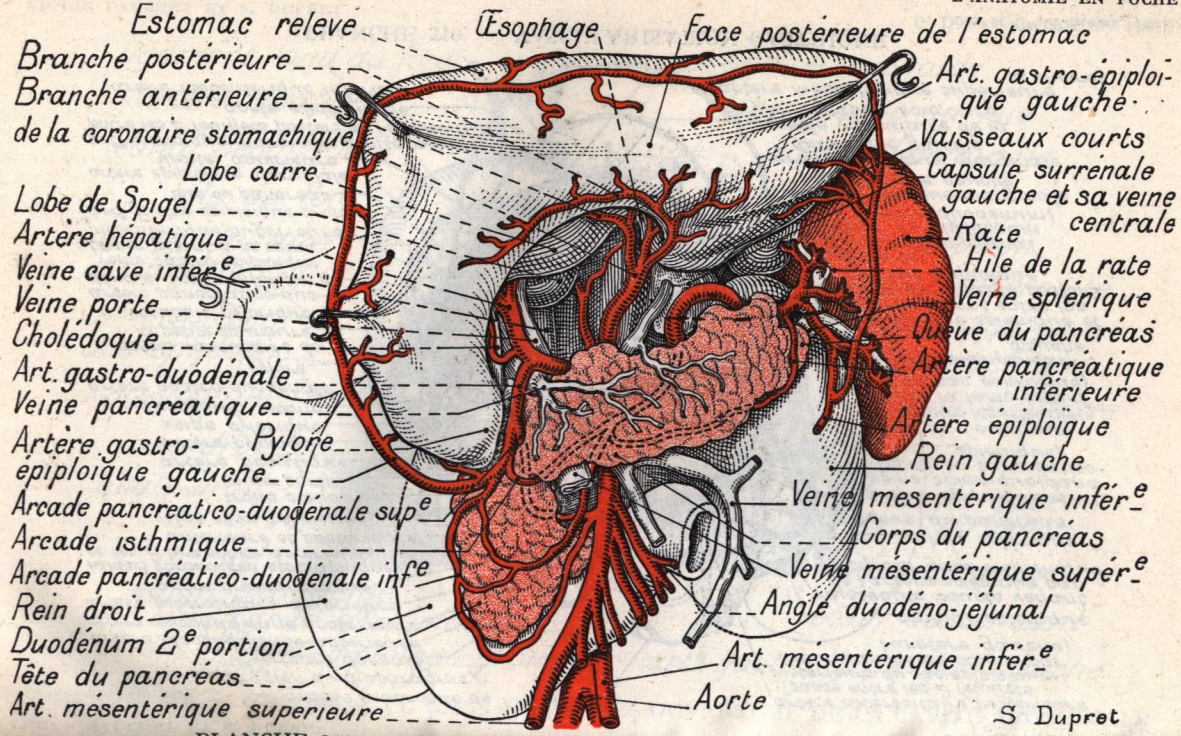

PLANCHE 311. — RAPPORTS DES VISCÈRES ABDOMINAUX (SUITE)

G. DOIN et Cie, Éditeurs, Paris.

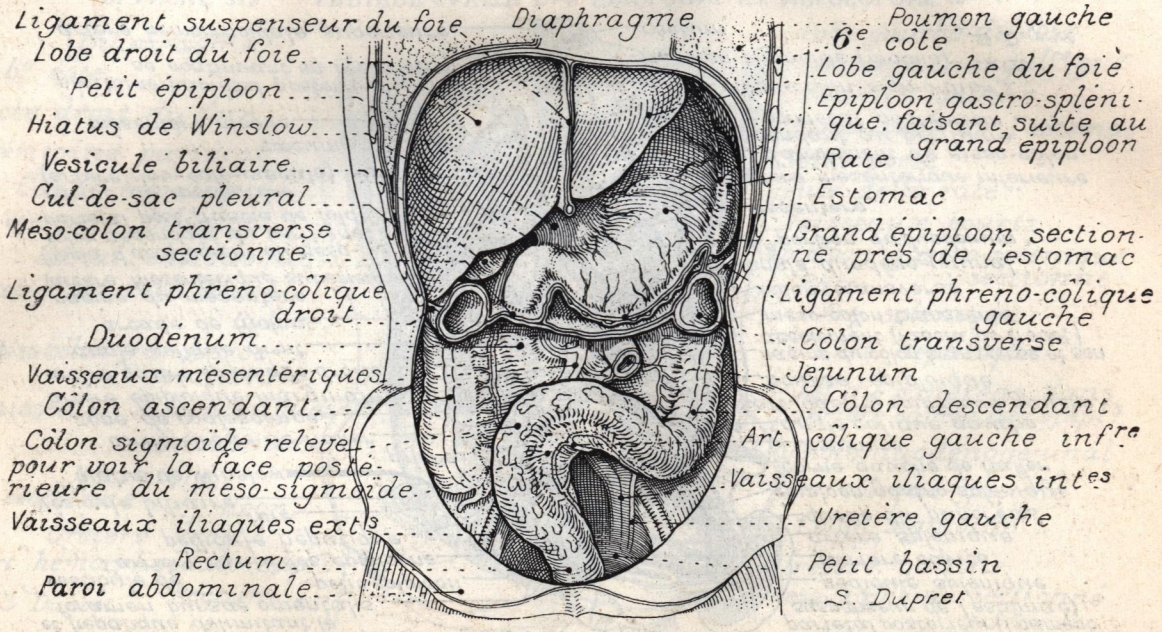

PLANCHE 312. — RAPPORTS DES VISCÈRES ABDOMINAUX (SUITE)

G. DOIN et Cie, Éditeurs, Paris.

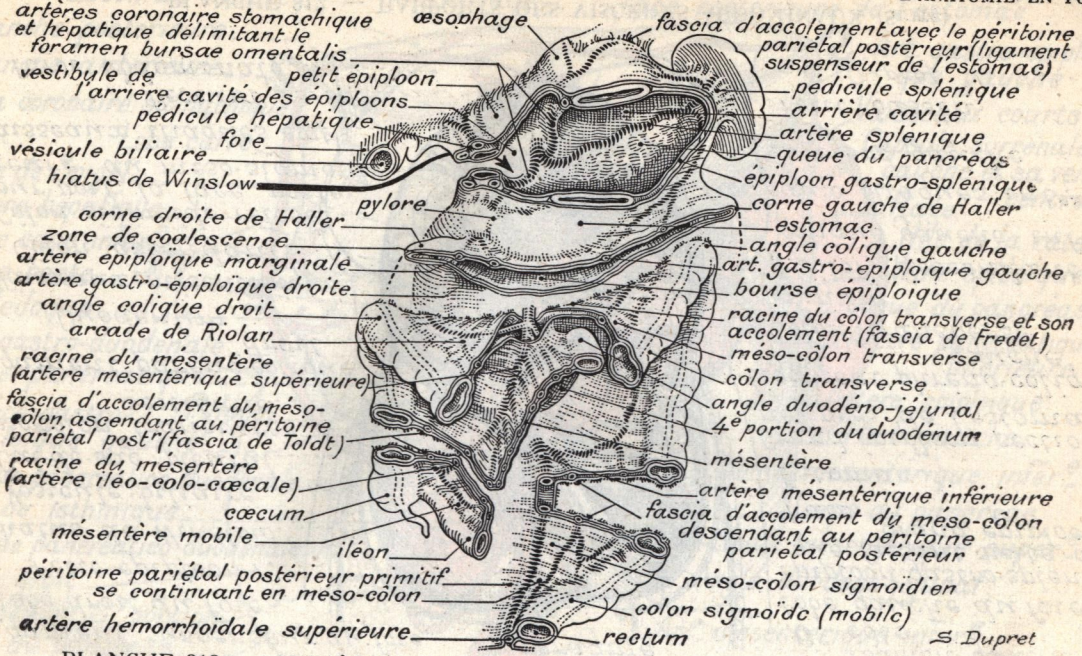

PLANCHE 313. — ARRIÈRE-CAVITÉ DES ÉPIPLOONS ET MÉSOCOLONS (SCHÉMA)

G. DOIN et Cie, Éditeurs, Paris.

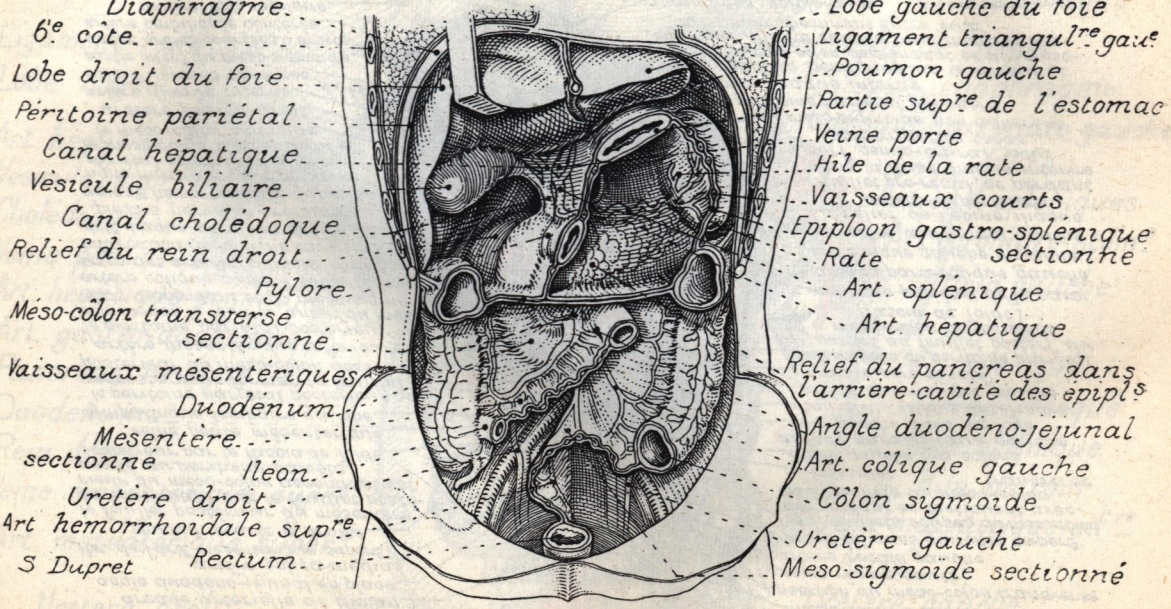

PLANCHE 314. — RAPPORTS DES VISCÈRES ABDOMINAUX (SUITE)

G. DOIN et Cie, Éditeurs, Paris.

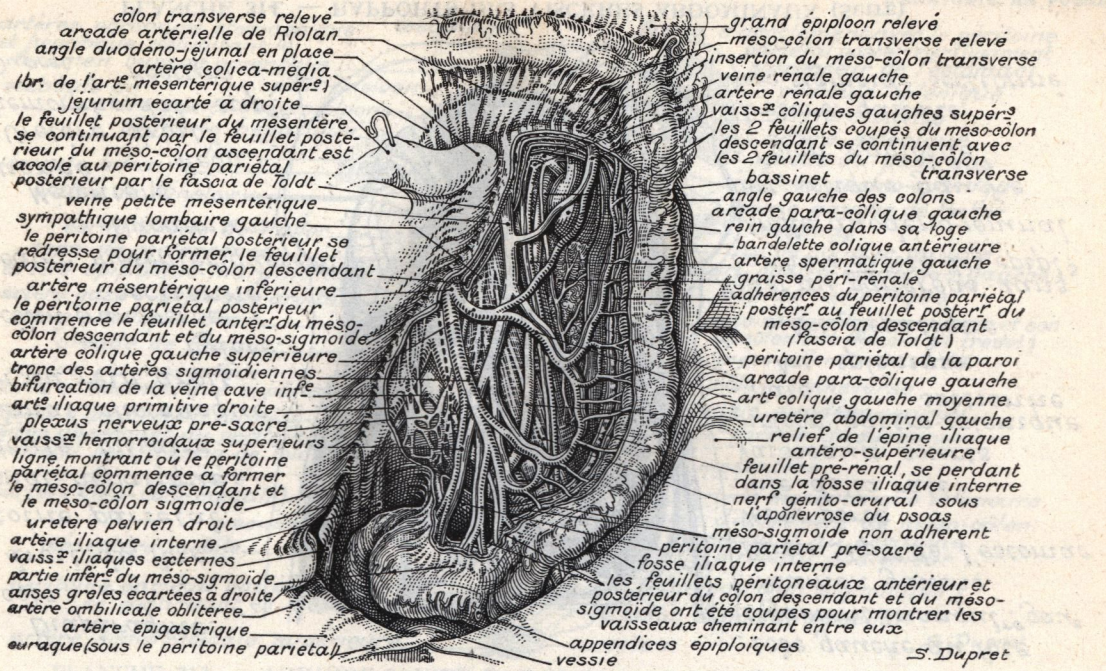

PLANCHE 315. — RAPPORTS POSTÉRIEURS DE L'INTESTIN GRÊLE
(d'après PAITRE, GIRAUD, DUPRET, modifié)

G. DOIN et Cie, Éditeurs, Paris.

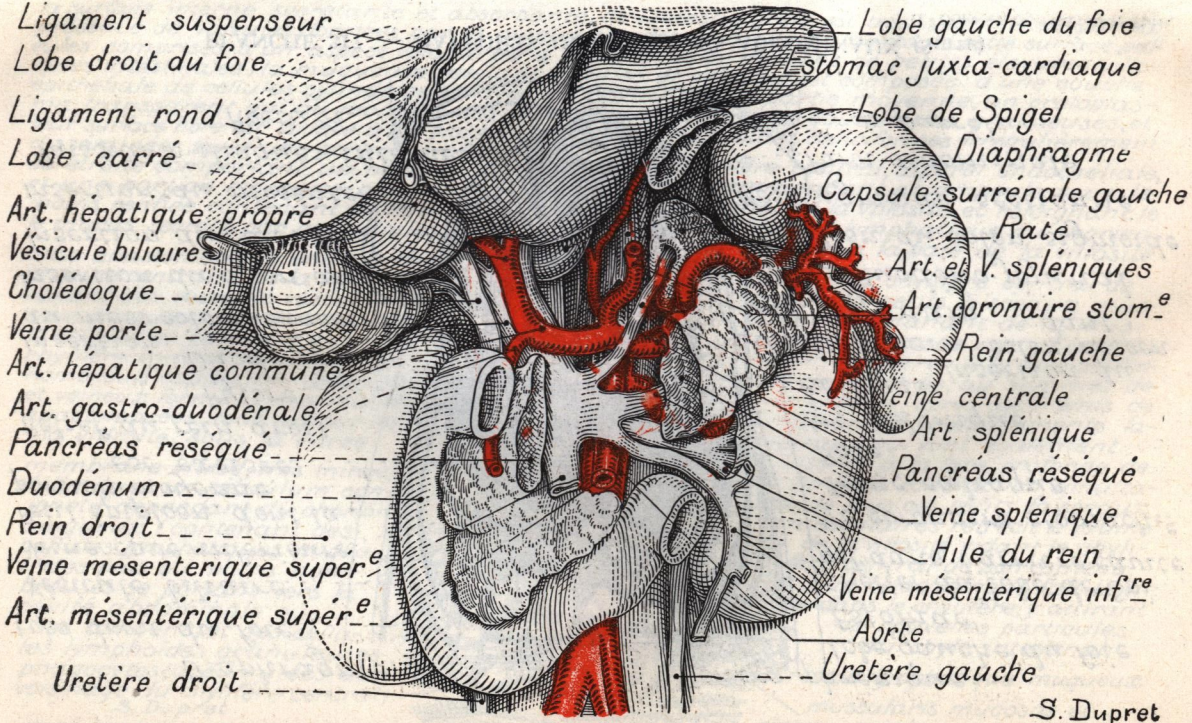

PLANCHE 316. — RAPPORTS DES VISCÈRES ABDOMINAUX (SUITE)

G. DOIN et Cie, Éditeurs, Paris.

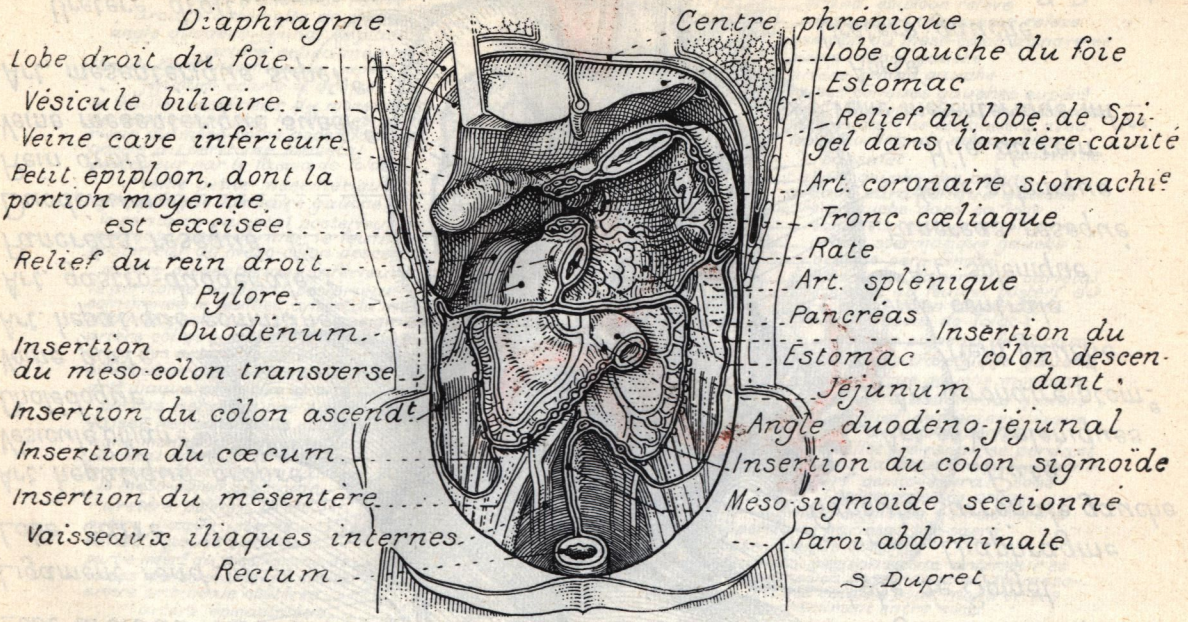

PLANCHE 317. — RAPPORTS DES VISCÈRES ABDOMINAUX (SUITE)

G. DOIN et Cie, Éditeurs, Paris.

la surface interne, secrétante et absorbante, de l'intestin grêle est très augmentée par la présence de valvules (formées par la muqueuse adossée à elle-même); toute cette surface (valvules comprises) a un aspect velouté dû à la présence de millions de petites élevures (villosités intestinales) la muqueuse revêtant valvules et villosités est composée: d'une couche épithéliale de cellules cylindriques (avec un noyau à leur partie moyenne, un protoplasma transparent qui, au moment des digestions, se charge de gouttelettes graisseuses, et leur surface libre est formée d'un plateau cuticulaire), de cellules caliciformes irrégulièrement disséminées, (avec une portion profonde étroite comportant un noyau, et une portion moyenne, plus ou moins renflée contenant ou non le mucus secrété par ces cellules)

anse anastomotique entre artère et veine centrales de la villosité venant des réseaux vasculaires sous-muqueux et montant dans la villosité de part et d'autre du chylifère central, émettant de nombreux capillaires artériels et veineux formant des mailles anastomosées, tout autour de la villosité, sous la vitrée

membrane vitrée, très mince, délimitant un réticulum conjonctif dépendant du chorion muqueux, (contenant des cellules lymphatiques migratrices plus ou moins nombreuses se portant vers la cavité abdominale où elles tombent) et des cellules lymphoïdes granuleuses phagocytes (accumulées au voisinage du chylifère central)

S. Dupret

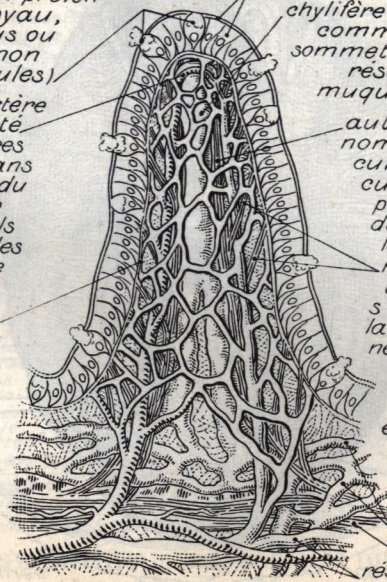

chylifère central, à paroi endothéliale, commençant en ampoule sous le sommet de la villosité, et rejoignant le réseau lymphatique du chorion muqueux à la base de la villosité

autour du chylifère central de nombreux petits faisceaux musculaires émanant de la muscularis mucosae vont, d'autre part, s'insérer à la face profonde de la vitrée, au sommet de la villosité, après avoir émis de nombreux prolongements latéraux qui vont également s'insérer à la face profonde de la vitrée; la contraction simultanée de tous ces petits faisceaux musculaires rétrécit le volume de la villosité, vidant le chylifère central de son contenu, et leur relâchement fait le vide dans le chylifère, y attirant de nouvelles particules du chyle intestinal

réseau lymphatique muqueux

muscularis mucosae et réseau vasculaire sous-muqueux

PLANCHE 318. — INTESTIN GRÊLE, STRUCTURE DES VILLOSITÉS (ABSORPTION) (demi-schématique)

G. DOIN et Cie, Éditeurs, Paris.

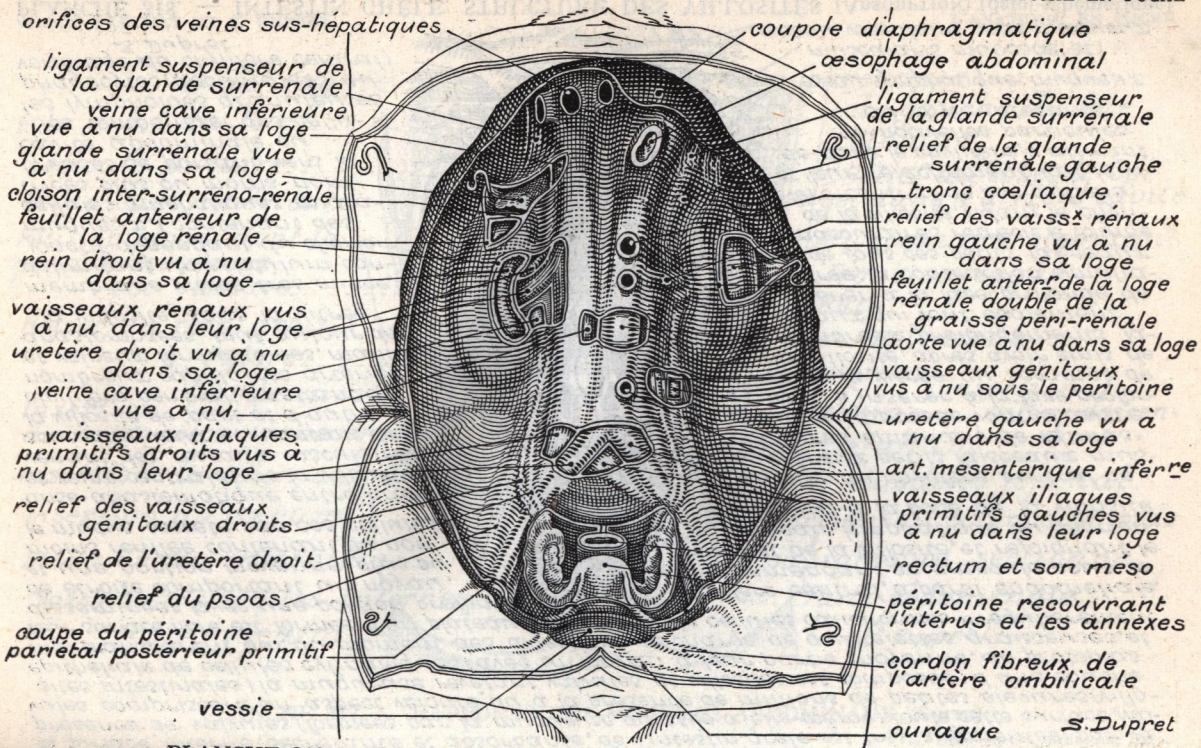

PLANCHE 319. — LA GAINE FIBREUSE COMMUNE RÉTRO-PÉRITONÉALE
(d'après PAITRE, GIRAUD et DUPRET)

G. DOIN et Cie, Éditeurs, Paris.

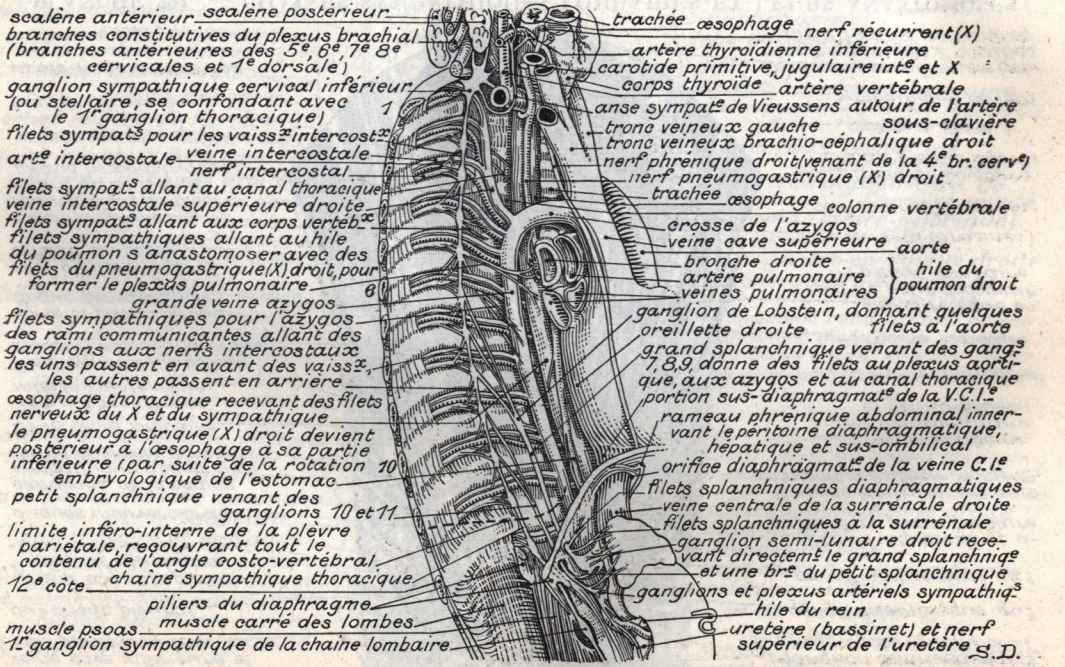

PLANCHE 320. — CHAINE SYMPATHIQUE THORACIQUE DROITE ET SES ANASTOMOSES

G. Doin et Cie, Éditeurs, Paris.

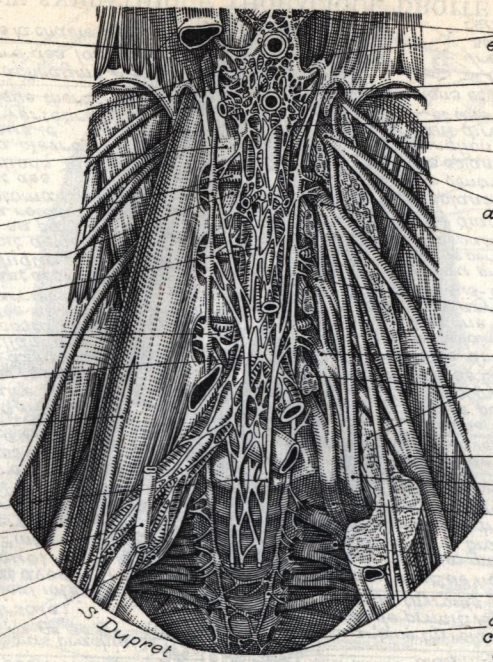

PLANCHE 321. — CHAINES SYMPATHIQUES LOMBAIRES ET LEURS ANASTOMOSES

G. Doin et Cie, Éditeurs, Paris.

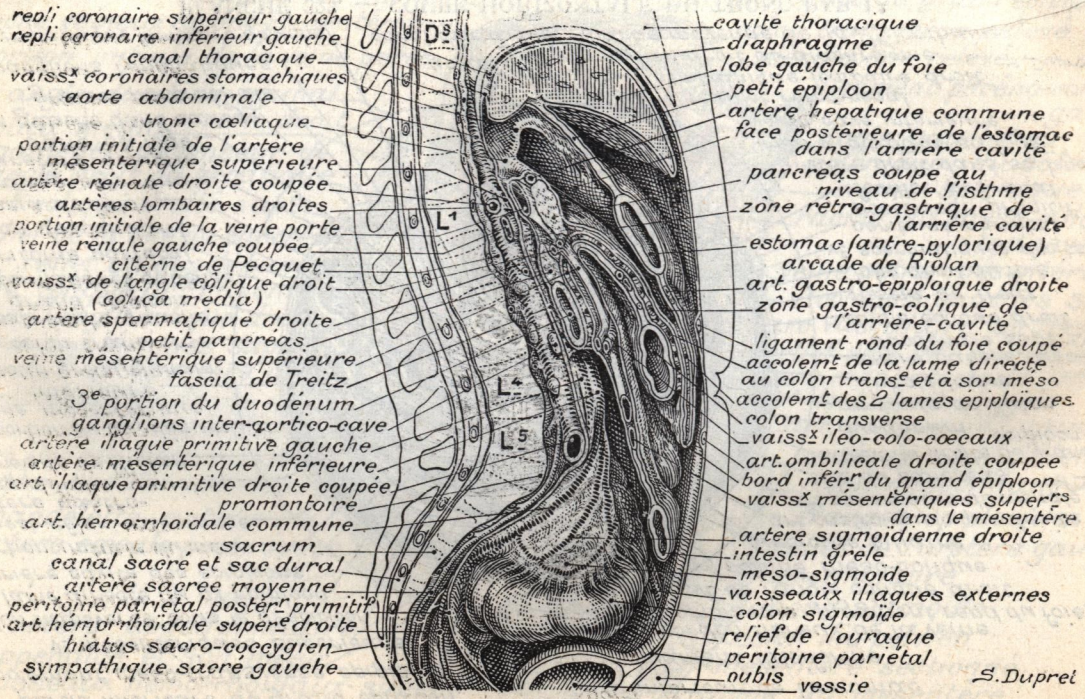

PLANCHE 322. — COUPE MÉDIANE DU TRONC (SEGMENT GAUCHE)

G. DOIN et Cie, Éditeurs, Paris.

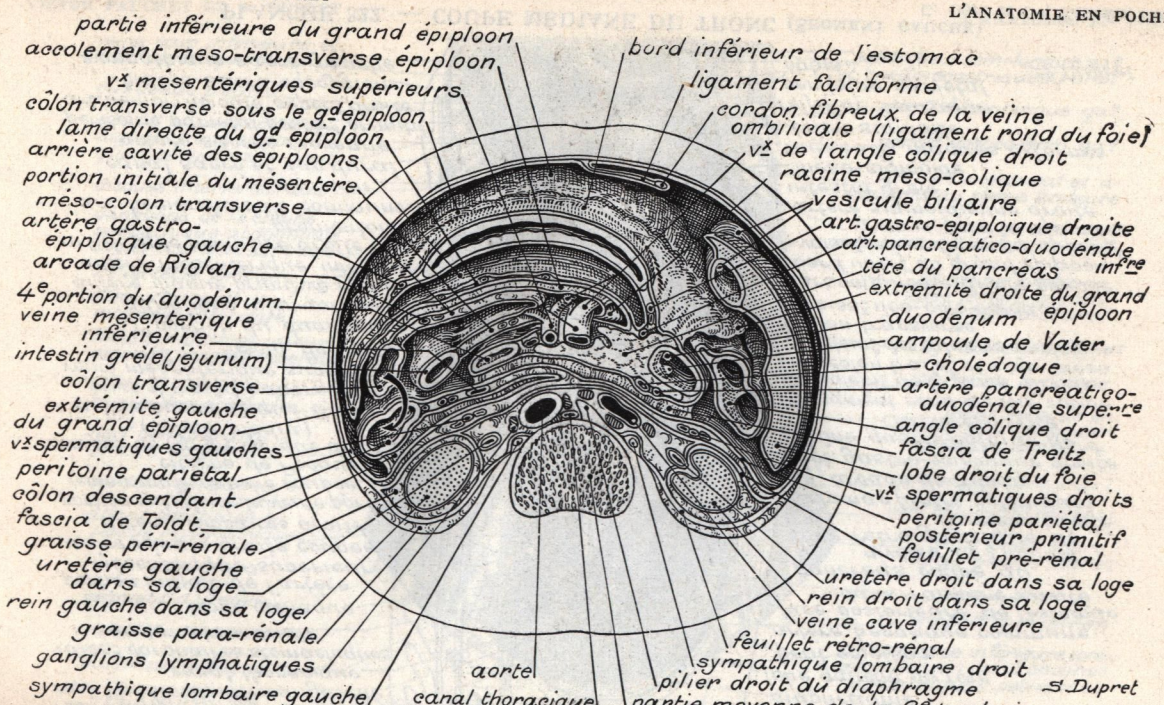

PLANCHE 323. — COUPE HORIZONTALE DU TRONC PAR L2

G. Doin et Cie, Éditeurs, Paris.

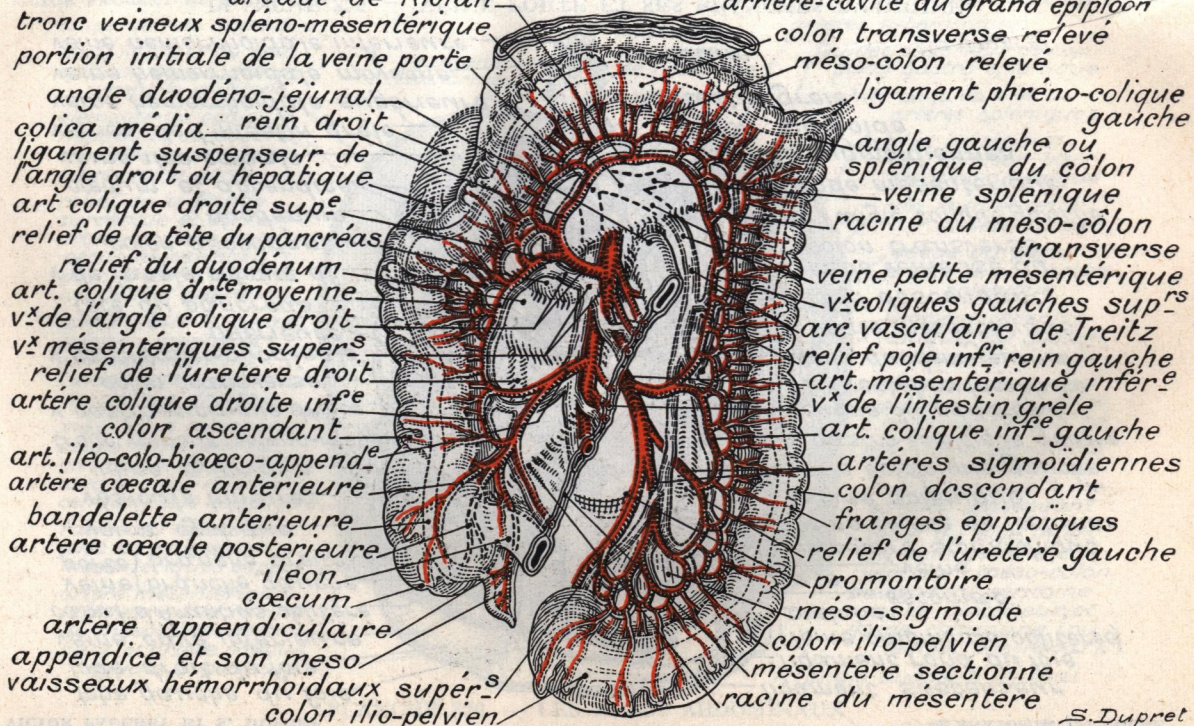

PLANCHE 324. — LES VAISSEAUX DES COLONS

G. Doin et Cie, Éditeurs, Paris.

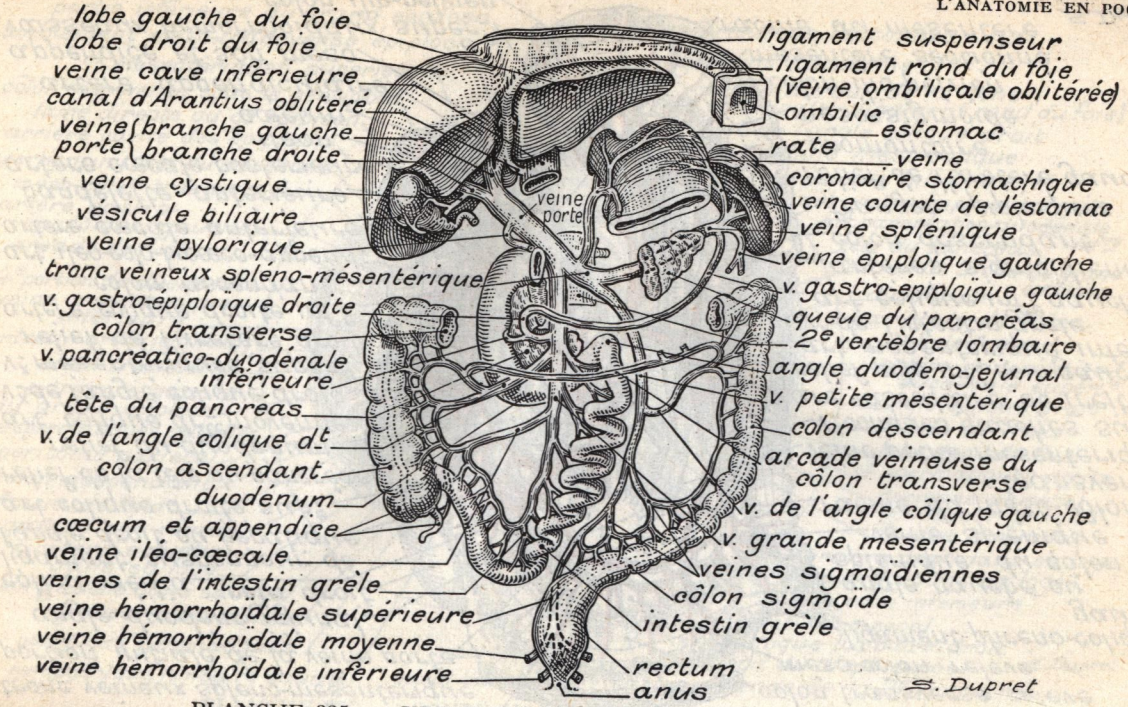

PLANCHE 325. — VEINE PORTE ET SES BRANCHES D'ORIGINE

G. Doin et Cie, Éditeurs, Paris.

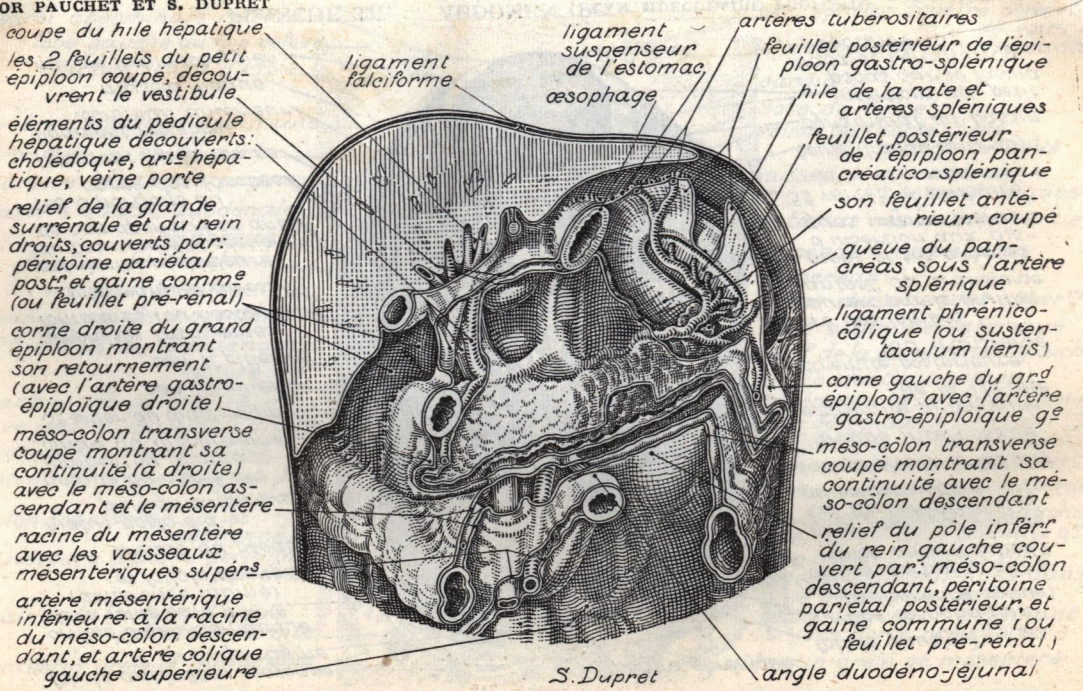

PLANCHE 326. — LES MÉSOS ABDOMINAUX

G. Doin et Cie, Éditeurs, Paris.

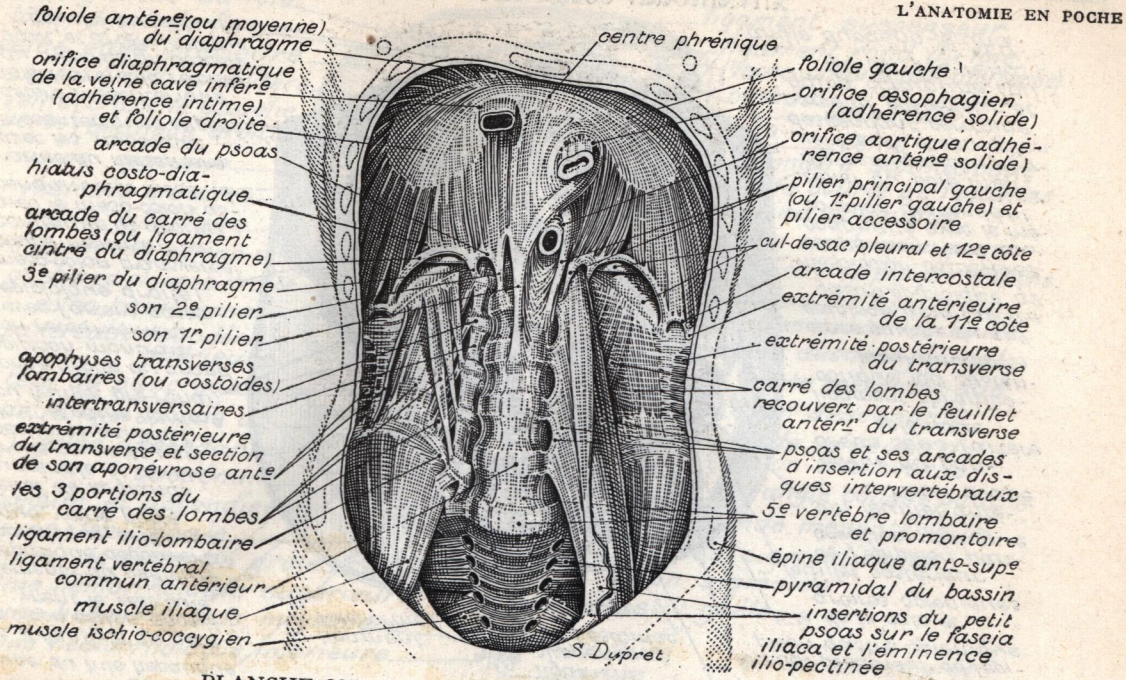

PLANCHE 327. — ABDOMEN (PLAN MUSCULAIRE PROFOND)

G. DOIN ET Cie, Éditeurs, Paris.

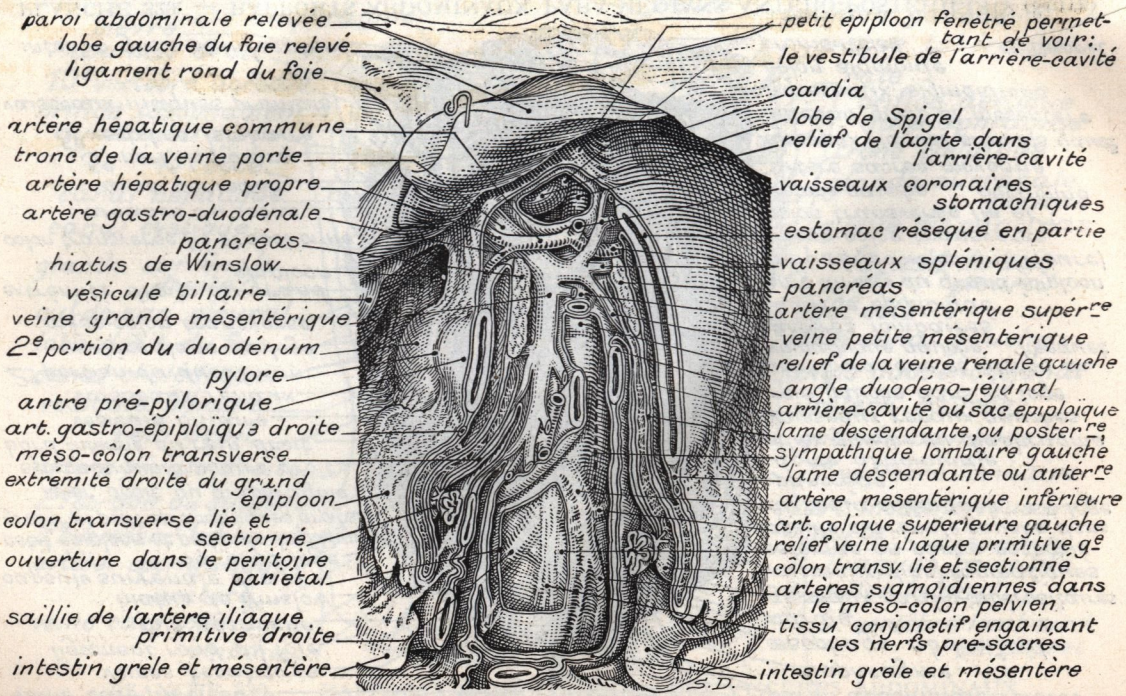

PLANCHE 328. — RAPPORTS ABDOMINAUX PARA-MÉDIANS ANTÉRO-POSTÉRIEURS
(d'après PAITRE, GIRAUD, DUPRET, modifié)

G. DOIN et Cie, Éditeurs, Paris.

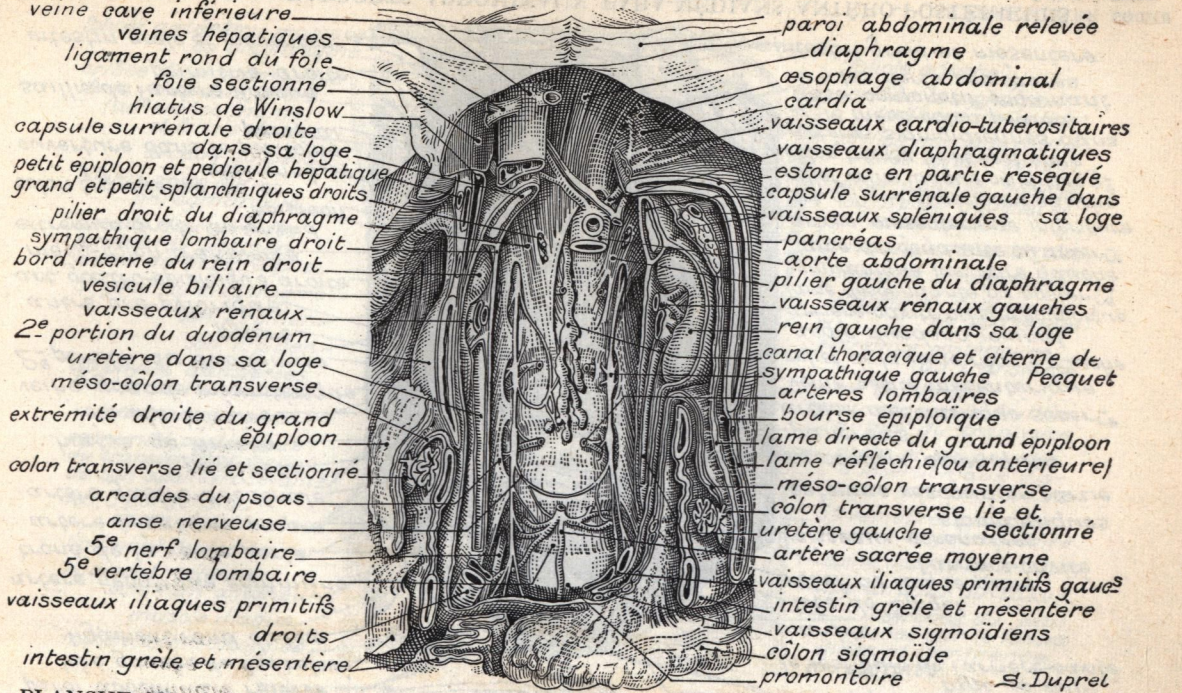

PLANCHE 329. — RAPPORTS ABDOMINAUX PARA-MÉDIANS ANTÉRO-POSTÉRIEURS (SUITE)
(d'après PAITRE, GIRAUD et DUPRET, modifié)

G. DOIN et Cie, Éditeurs, Paris.

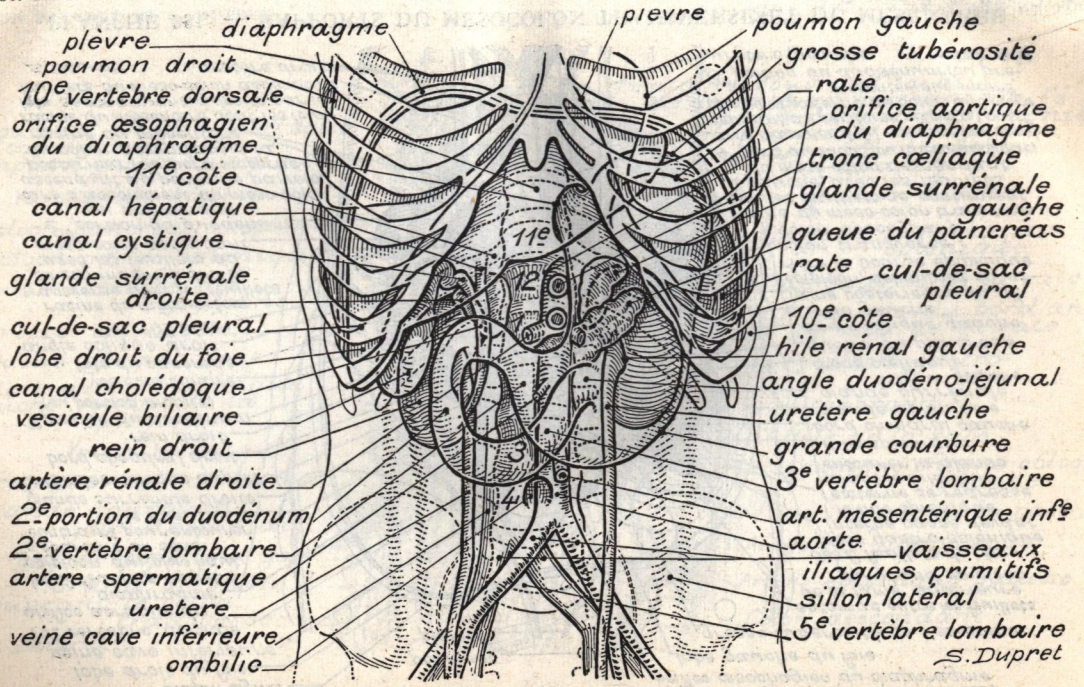

PLANCHE 330. — RAPPORTS RADIOLOGIQUES DES VISCÈRES ABDOMINAUX AVEC LE SQUELETTE ET LA SURFACE CUTANÉE

G. Doin et Cie, Éditeurs, Paris.

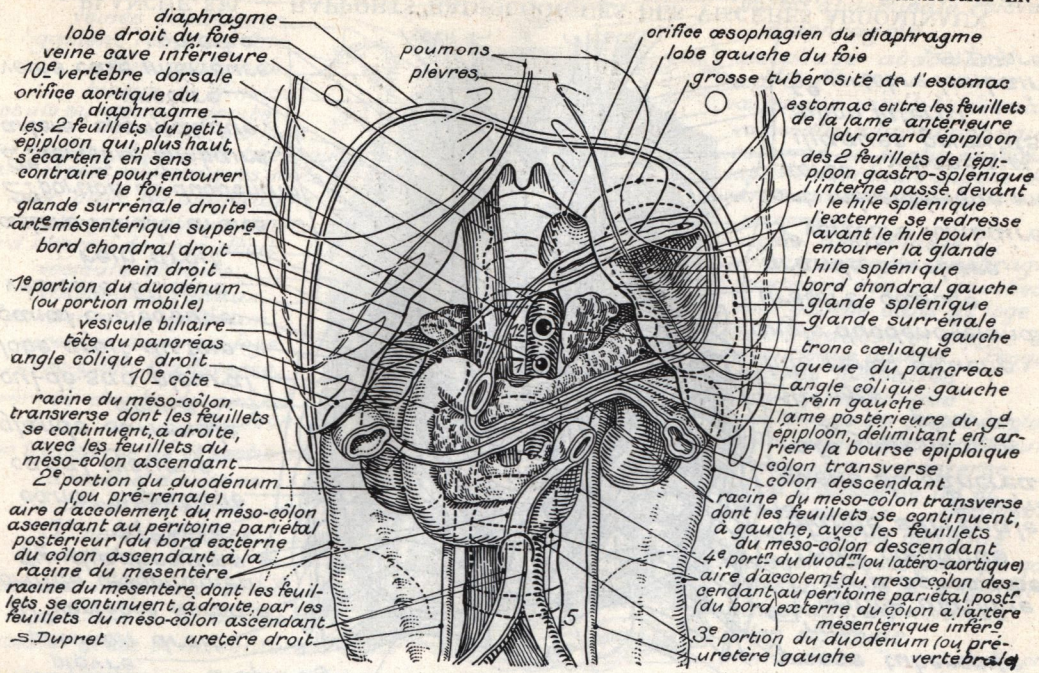

PLANCHE 331. — RAPPORTS DU MÉSOCOLON TRANSVERSE ET DU MÉSENTÈRE

G. Doin et Cie, Éditeurs, Paris.

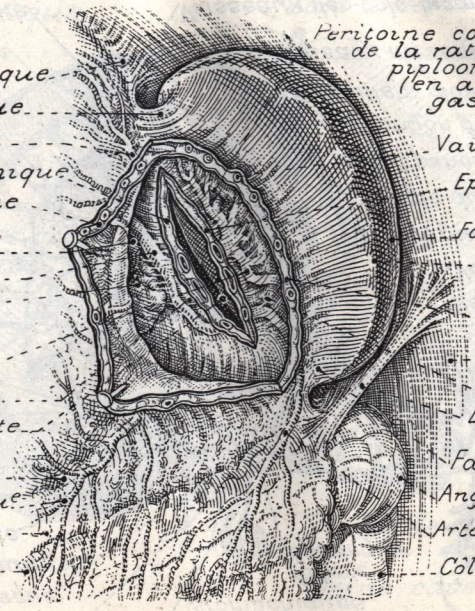

PLANCHE 332. — RATE

G. Doin et Cie, Éditeurs, Paris.

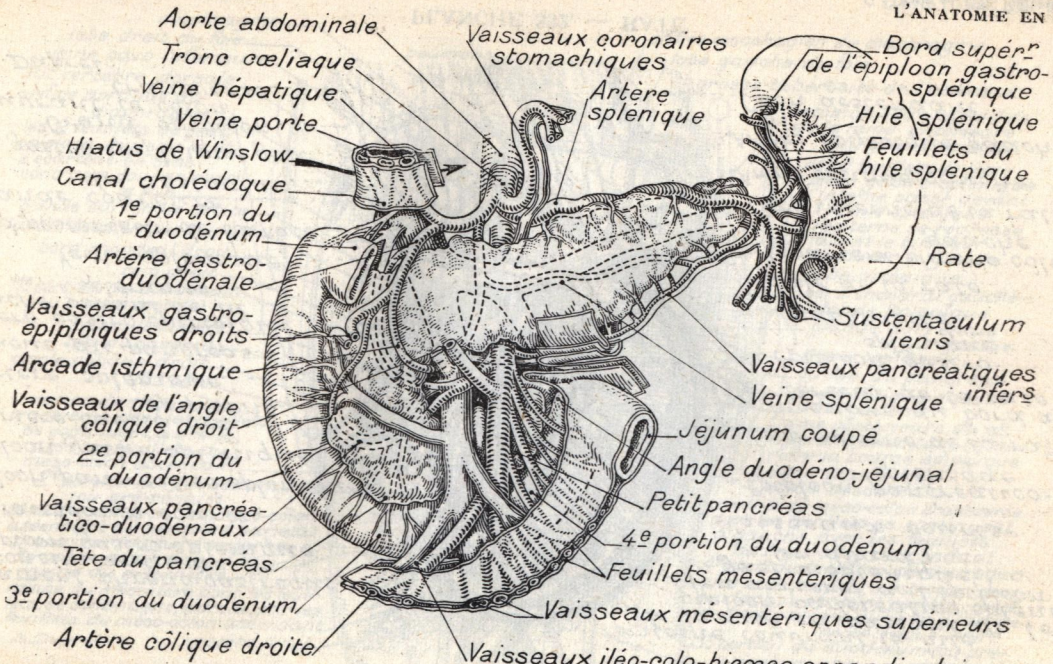

PLANCHE 333. — L'ARTÈRE SPLÉNIQUE AU HILE DE LA RATE ET SA DISTRIBUTION

G. Doin et Cie, Éditeurs, Paris.

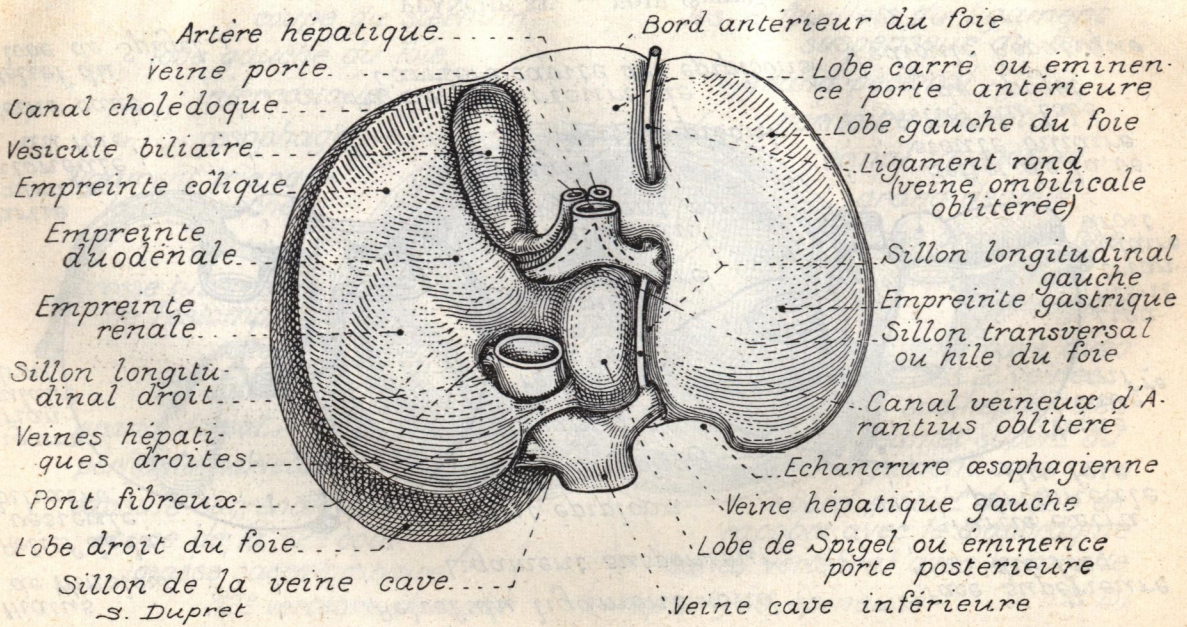

PLANCHE 334. — FOIE (FACE INFÉRIEURE)

G. DOIN et Cie, Éditeurs, Paris.

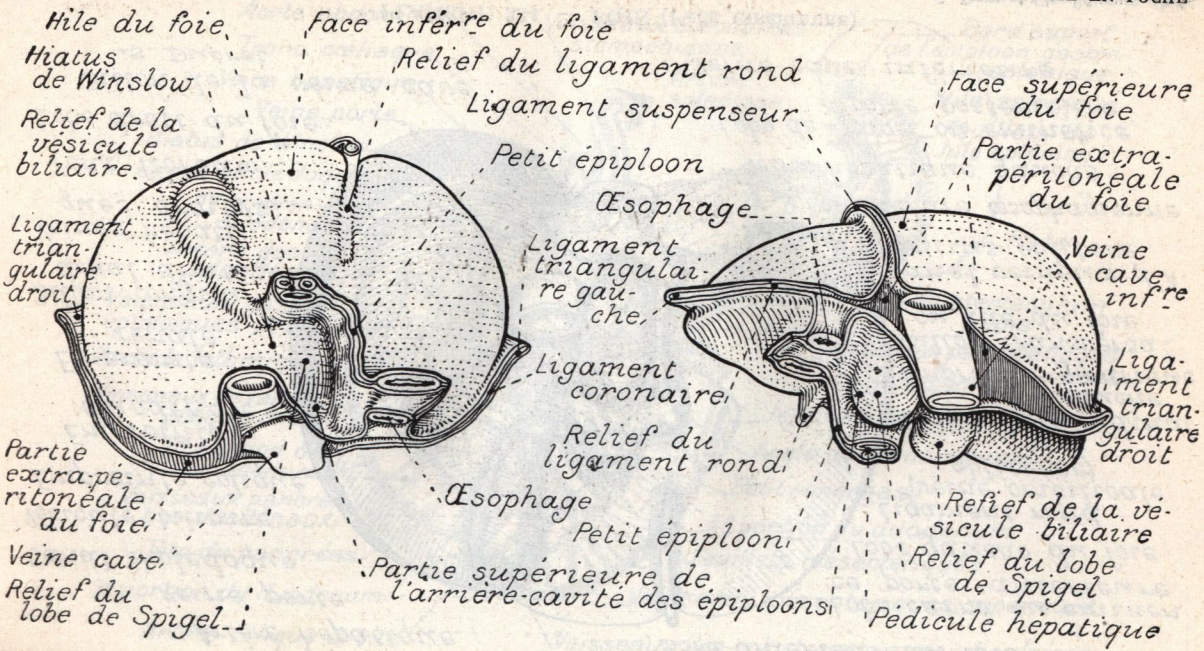

PLANCHE 335. — FOIE (SUITE)

G. DOIN et Cie, Éditeurs, Paris.

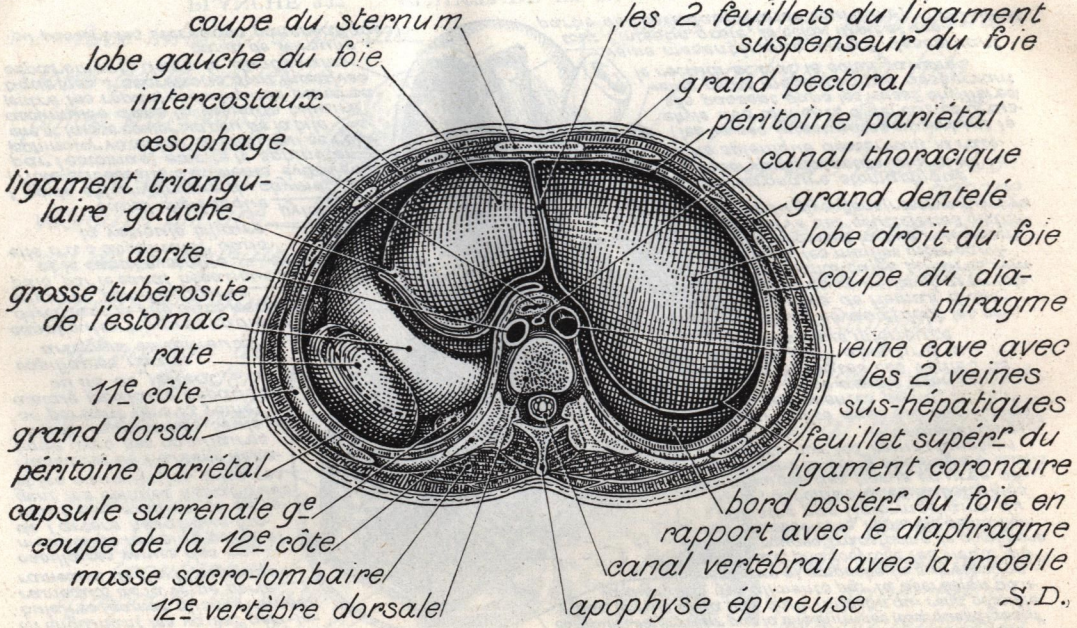

PLANCHE 336. — LE FOIE, VU PAR SA FACE SUPÉRIEURE ET EN PLACE SUR UNE COUPE DU TRONC PAR LA 12e VERTÈBRE DORSALE

G. Doin et Cie, Éditeurs, Paris

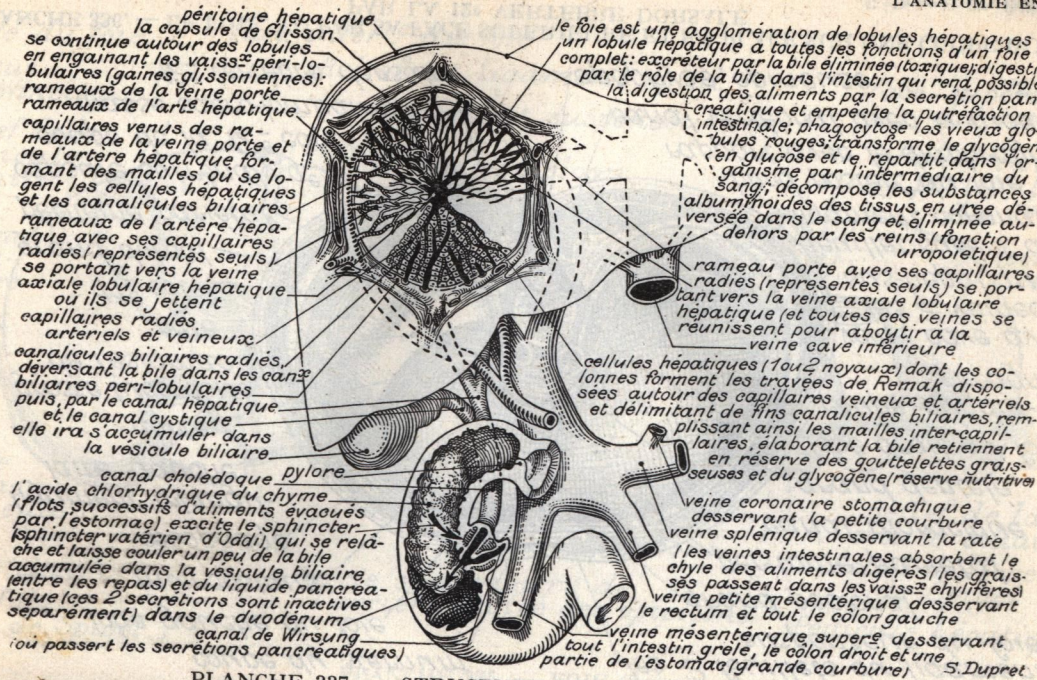

S. Dupret

PLANCHE 337. — STRUCTURE ET FONCTIONS DU FOIE
(Schéma explicatif)

G. Doin et Cie, Éditeurs, Paris.

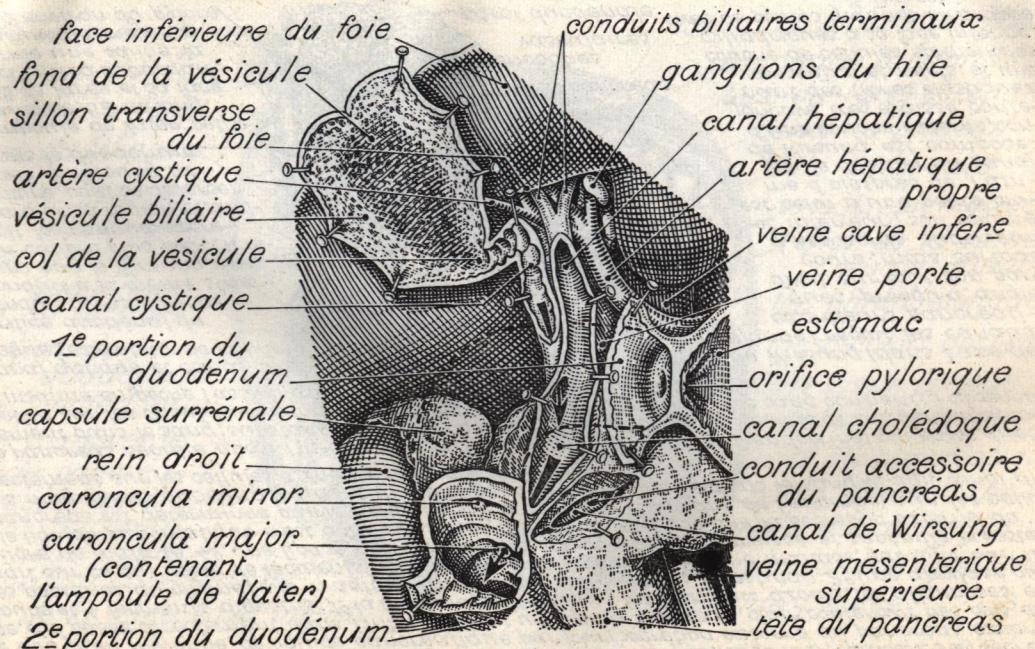

PLANCHE 338. — CONFIGURATION INTÉRIEURE DES VOIES BILIAIRES

G. Doin et Cie, Éditeurs, Paris.

le pancréas (pesant environ 70 gr., dimensions moyennes: long^r 18^c., larg^r 45^mm., épaiss^r 25^mm.) sécrète 500 gr., en moyenne, de liquide pancréatique par jour (sécrétion externe du pancréas exocrine, elle passe directement dans l'intestin) c'est un liquide visqueux, clair, contenant des sels de soude et 4 ferments digestifs: 1° la trypsine, qui attaque les aliments azotés, les albumoses et les peptones du chyme (elle n'agit que mélangée au contenu intestinal); 2° une amylase, qui agit sur ce qui reste de féculents non digérés par l'estomac; 3°, une maltase, qui agit sur le sucre de maltose; 4°, une lipase, qui émulsionne presque toute la graisse et saponifie le reste (le liquide pancréatique n'est actif que lorsqu'il est mélangé à la bile) la sécrétion externe du pancréas est déterminée par le contact acide des aliments (venant de l'estomac) sur les cellules muqueuses duodénales, dont une sécrétion spéciale passe dans le sang et agit ainsi directement sur les cellules acineuses pancréatiques

le pancréas secrète aussi l'insuline (sécrétion interne du pancréas endocrine) qui passe directement dans le sang; substance élaborée par les cellules formant les îlots de Langerhans; son action sur les tissus leur permet d'assimiler le sucre de glucose que le sang contient; l'absence d'insuline empêche l'assimilation du sucre et détermine le diabète

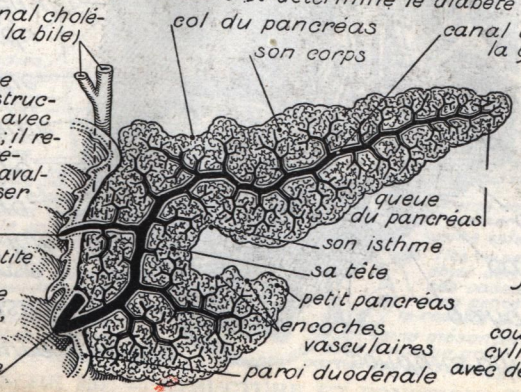

S. Dupret

PLANCHE 339. — LE PANCRÉAS, STRUCTURE GÉNÉRALE ET SON ROLE DIGESTIF

G. Doin et Cie, Éditeurs, Paris.

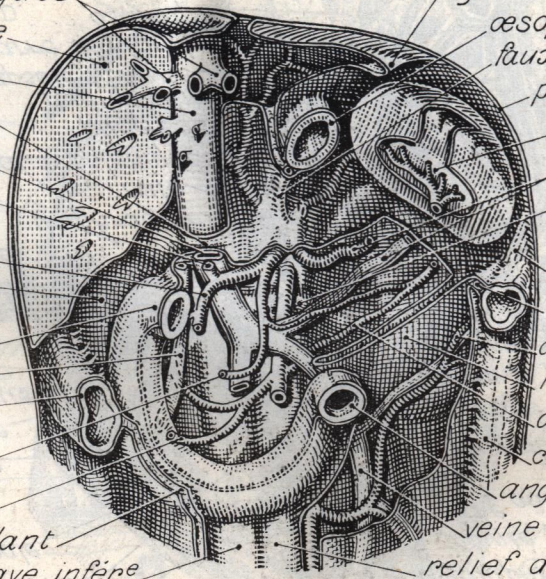

PLANCHE 340. — PLAN SOUS-PANCRÉATIQUE

G. Doin et Cie, Éditeurs, Paris.

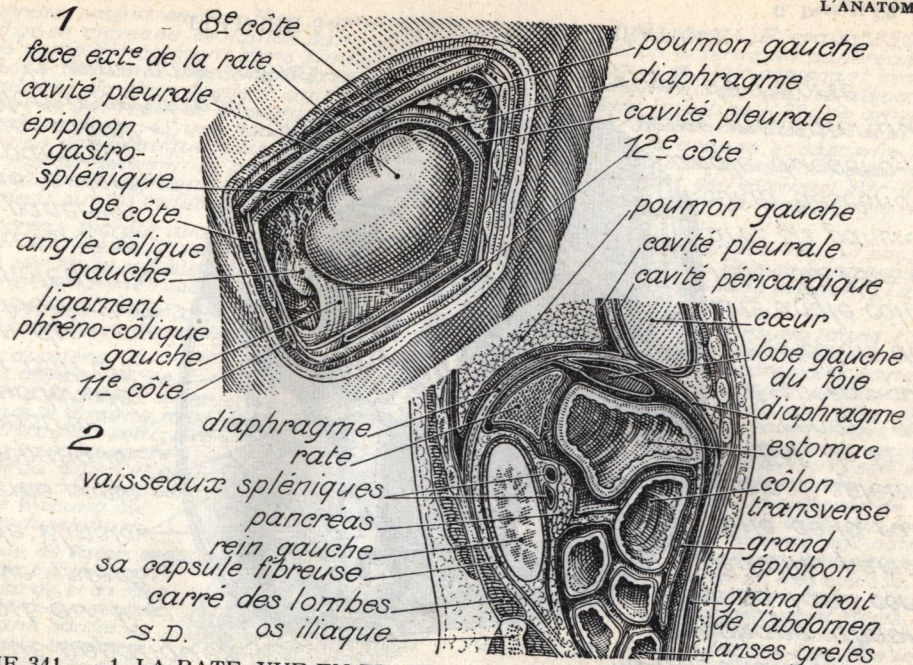

PLANCHE 341. — 1, LA RATE, VUE EN PLACE. 2, LA RATE, VUE SUR UNE COUPE SAGITTALE LATÉRALE GAUCHE (Segment externe de la coupe)

G. Doin et Cie, Éditeurs, Paris.

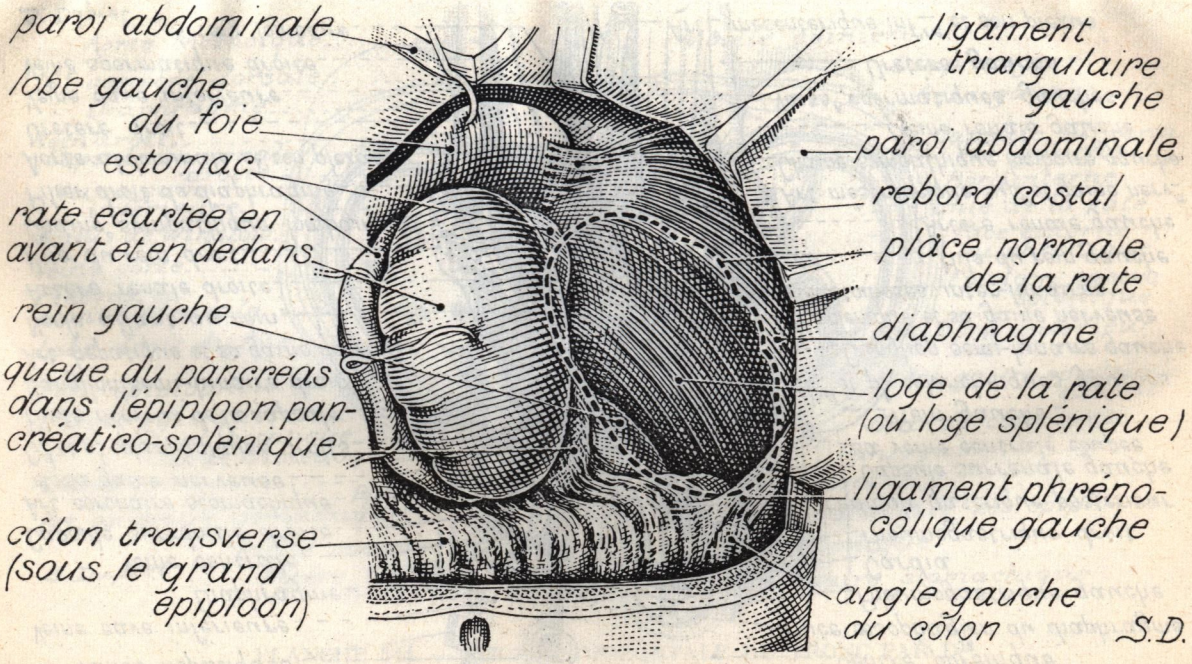

PLANCHE 342. — LA LOGE SPLÉNIQUE

G Doin et Cie Éditeurs, Paris.

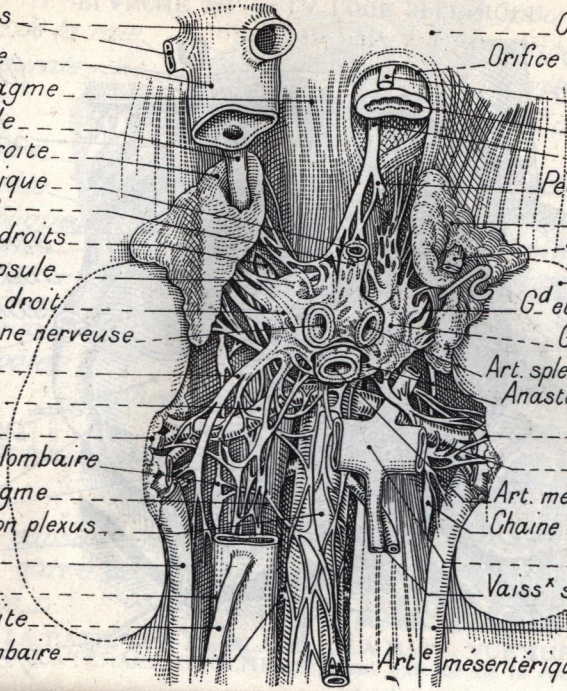

S. Dupret

PLANCHE 343. — GANGLIONS SEMI-LUNAIRES

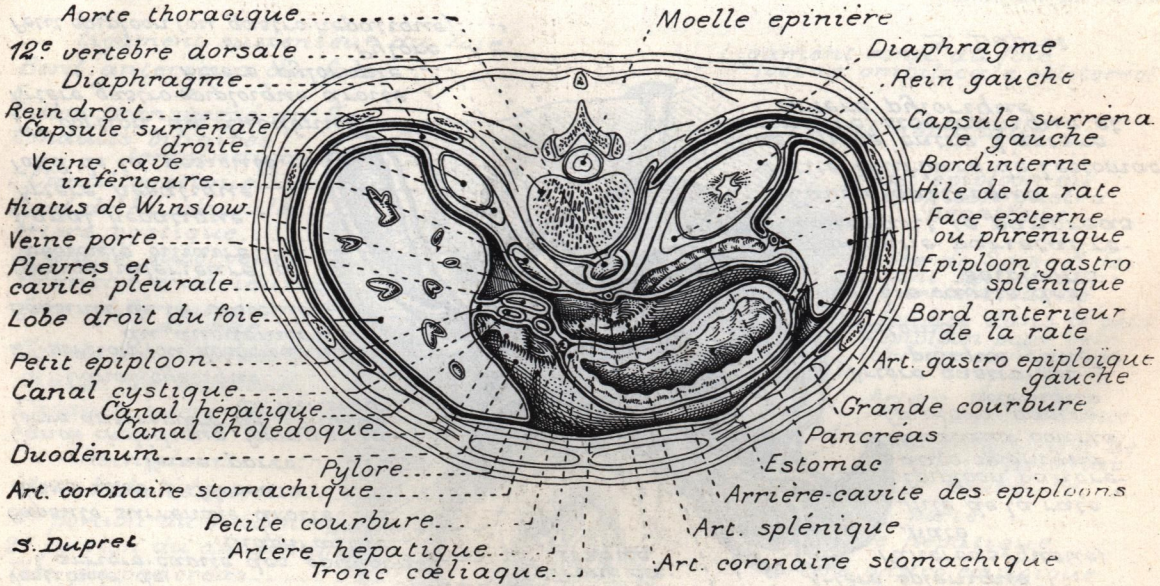

PLANCHE 344. — COUPE HORIZONTALE DU TRONC PAR D^{12}

G. Doin et Cie Éditeurs, Paris.

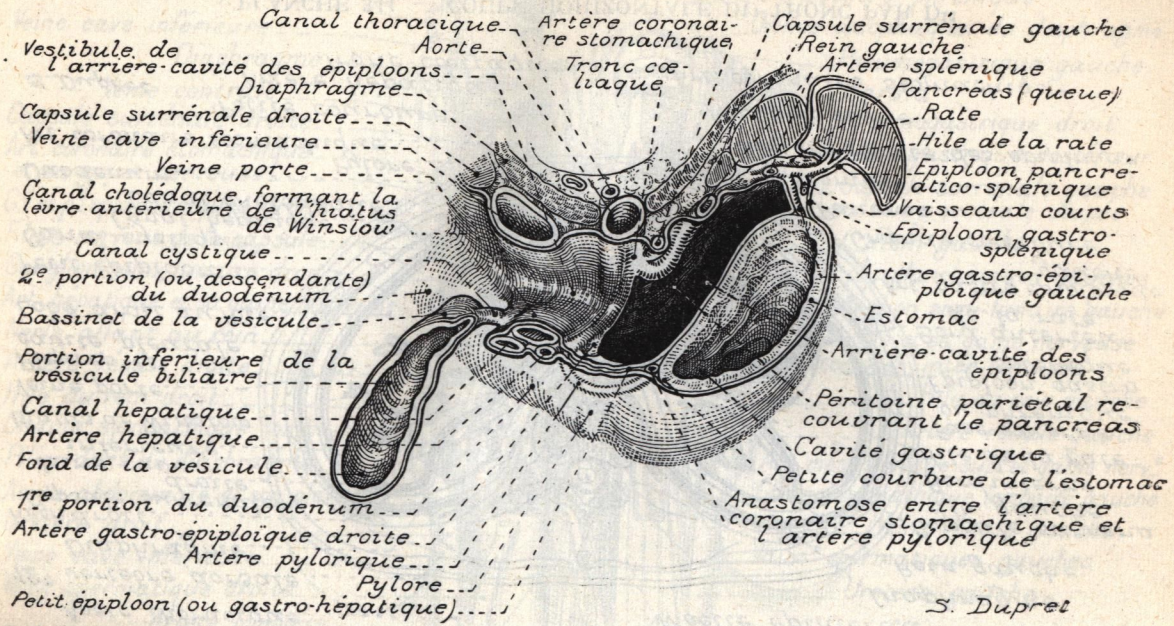

PLANCHE 345. — VESTIBULE DE L'ARRIÈRE-CAVITÉ DES ÉPIPLOONS

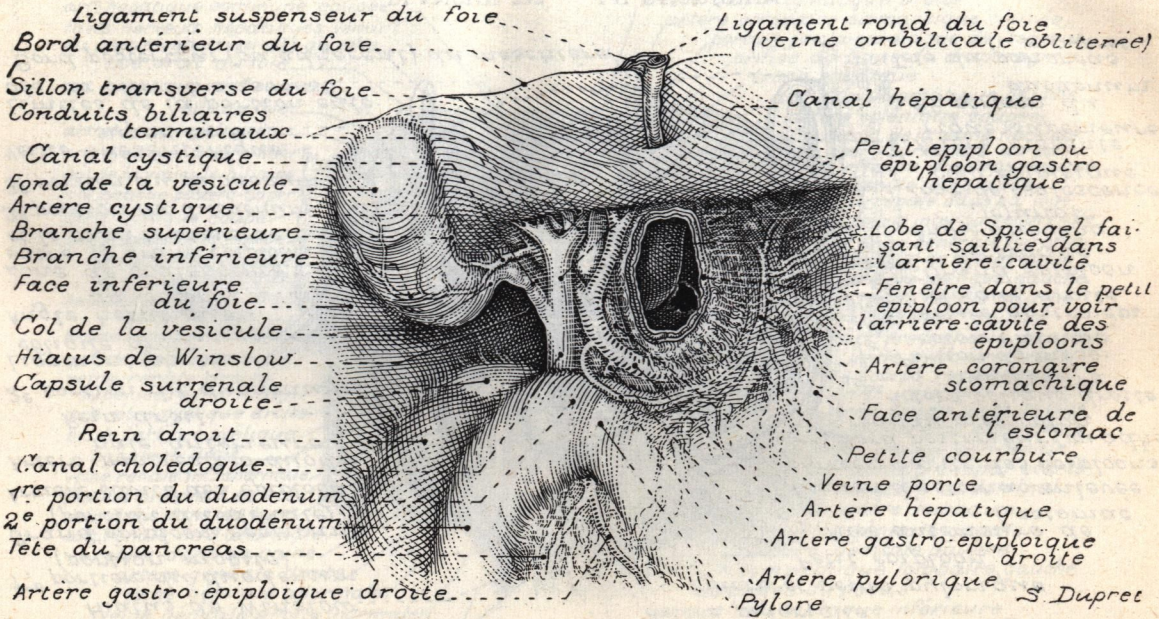

PLANCHE 346. — LE PETIT ÉPIPLOON

G. Doin et Cie, Éditeurs, Paris.

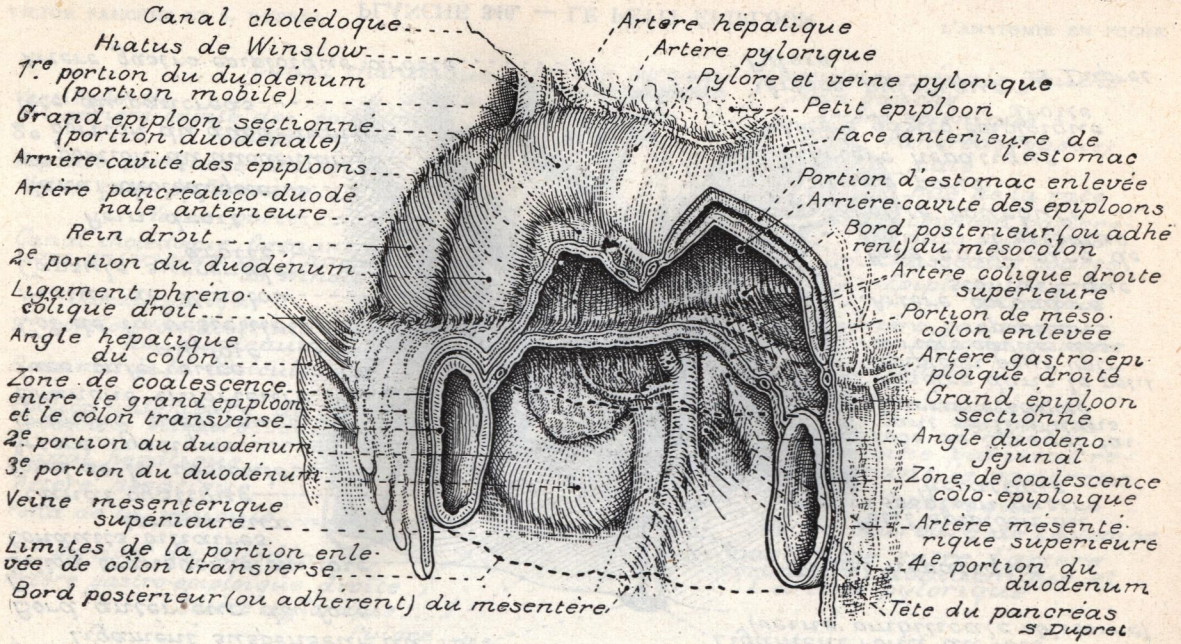

PLANCHE 347. — LE DUODÉNUM

G. Doin et Cie, Editeurs, Paris.

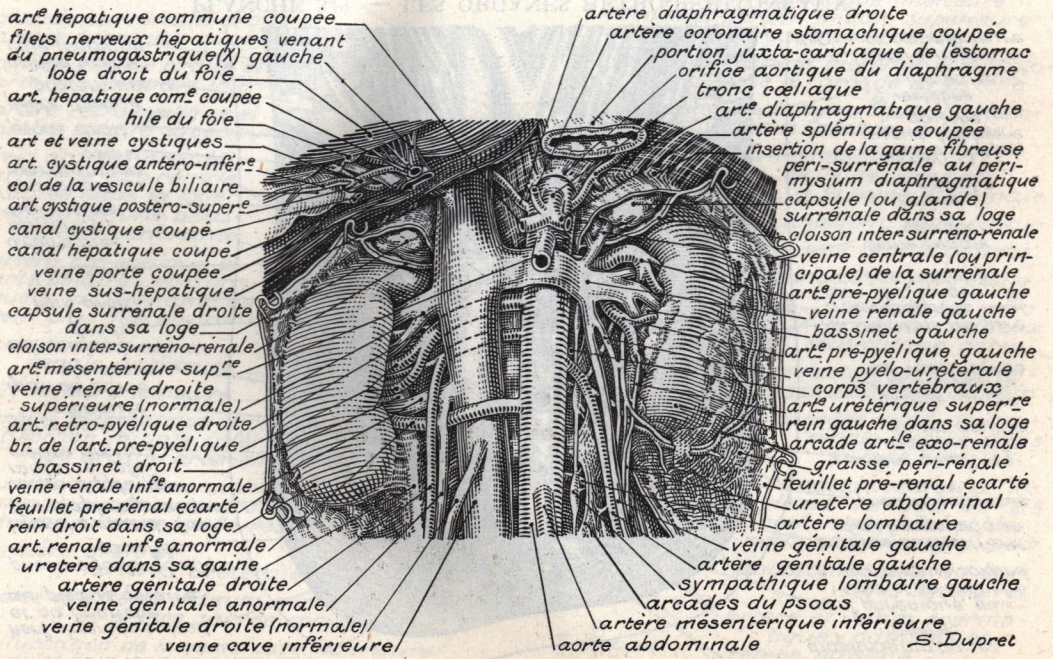

PLANCHE 348. — REINS ET CAPSULES SURRÉNALES DANS LEUR LOGE
(d'après PAITRE, GIRAUD, DUPRET, modifié)

G. DOIN et Cᵉ, Éditeurs, Paris.

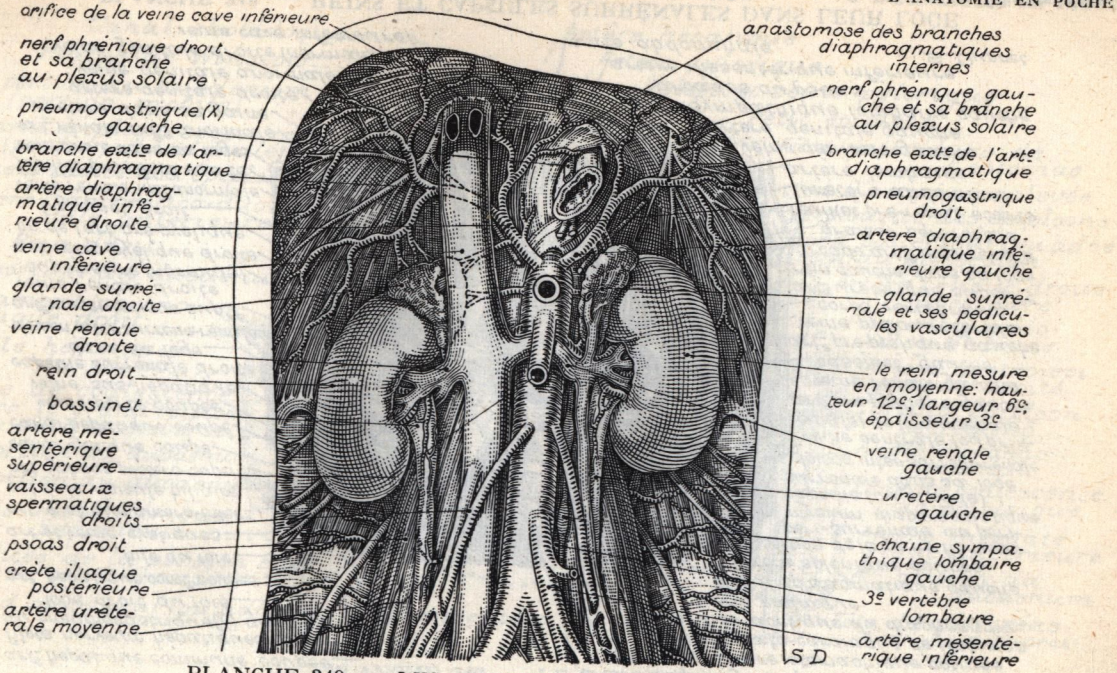

PLANCHE 349. — LES ORGANES RÉTRO-PÉRITONÉAUX

G. Doin et Cie, Éditeurs, Paris.

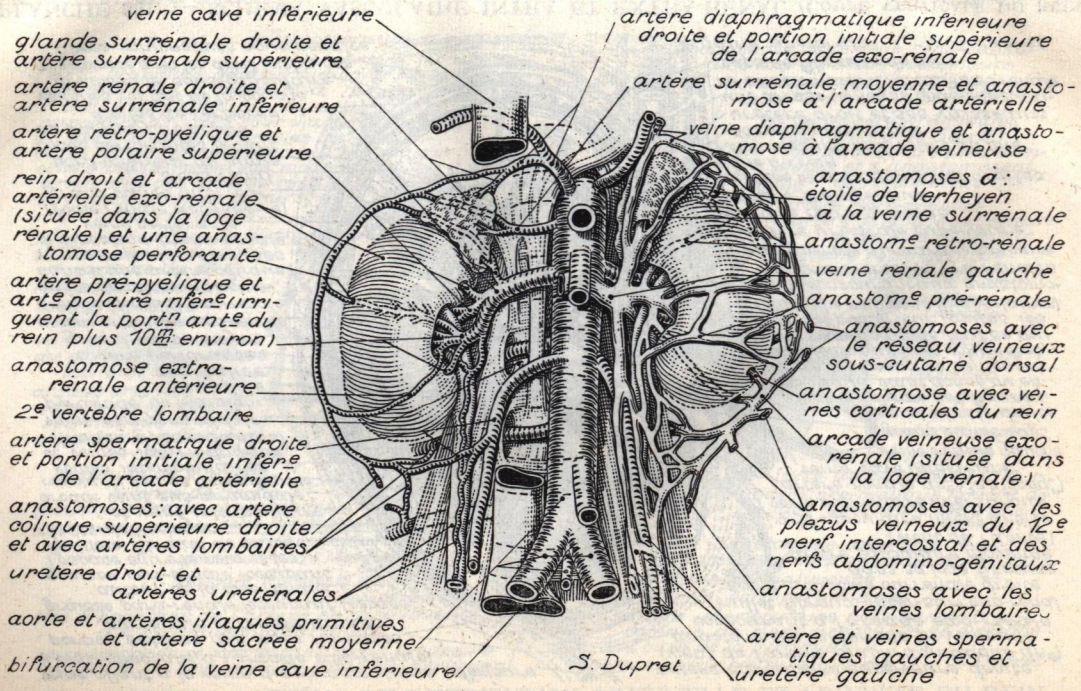

PLANCHE 350. — CONNEXIONS VASCULAIRES EXO-RÉNALES

G. Doin et Cie Éditeurs, Paris.

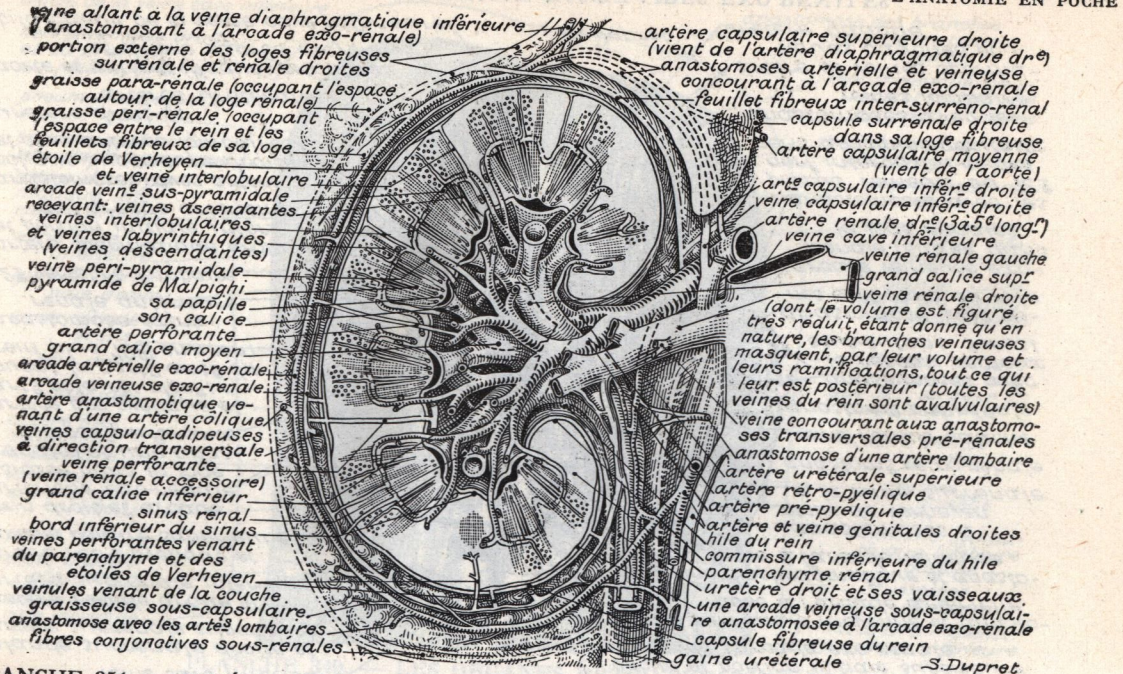

PLANCHE 351. — SCHÉMA VASCULAIRE INTRA ET EXTRA-RÉNAL (COUPE VERTICALE DU REIN)

G. DOIN ET Cie, Éditeurs, Paris.

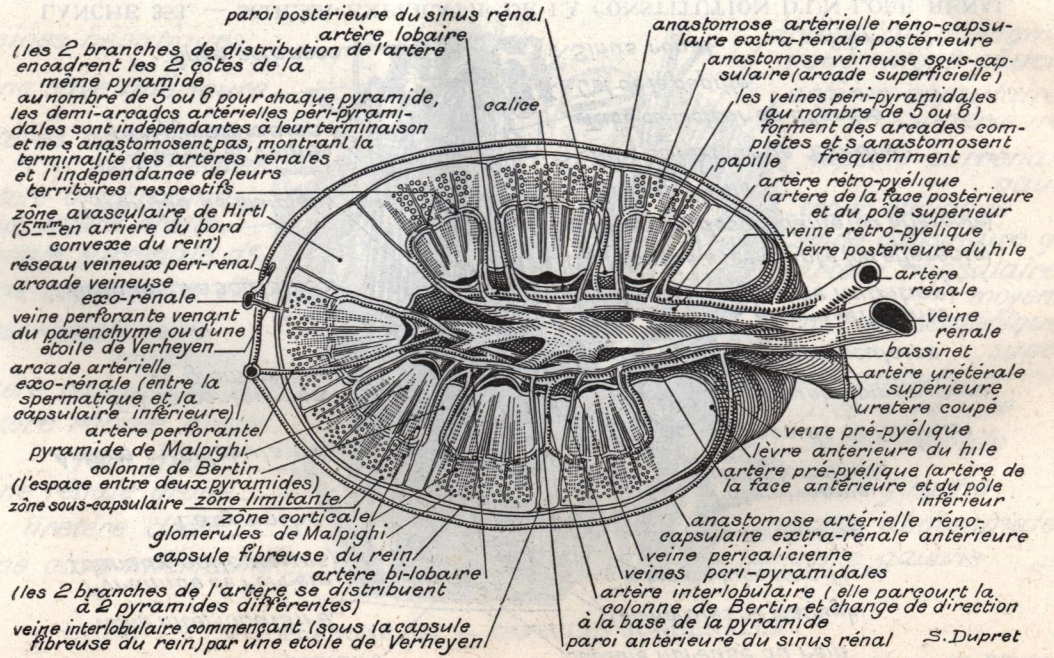

PLANCHE 352. — SCHÉMA DE DISTRIBUTION ARTÉRIELLE ET VEINEUSE DU REIN
(COUPE HORIZONTALE)

G. DOIN et Cie, Éditeurs, Paris.

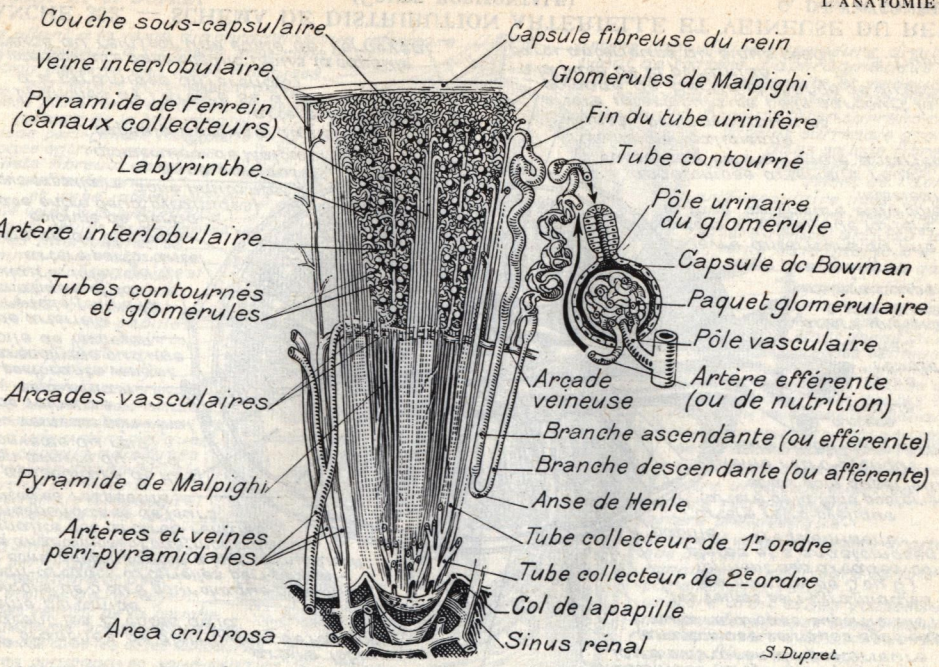

LANCHE 353. — SCHÉMA EXPLICATIF DE LA CONSTITUTION D'UN LOBE RÉNAL

G. Doin et Cie, Éditeurs, Paris.

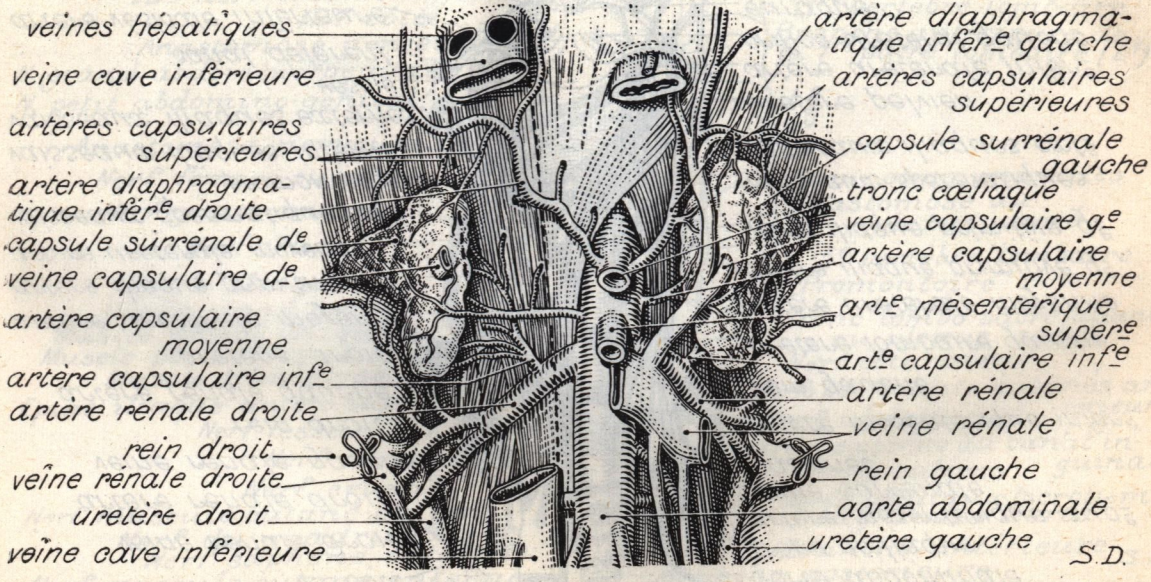

PLANCHE 354. — CAPSULES SURRÉNALES

G. Doin et Cie, Éditeurs, Paris.

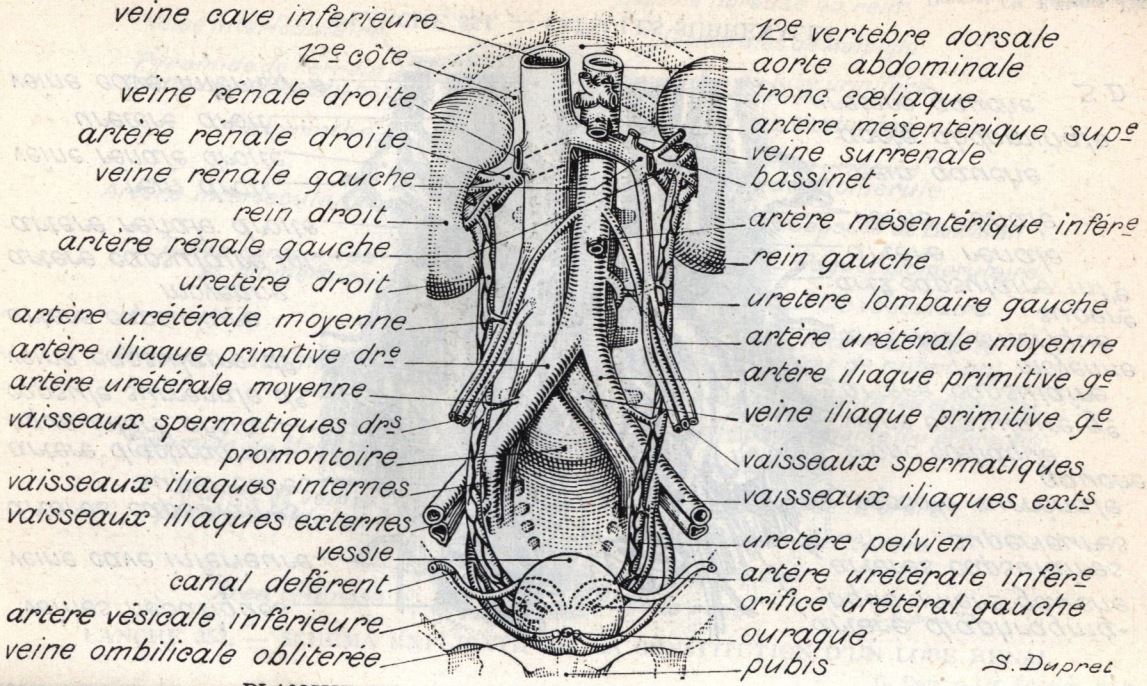

PLANCHE 355. — LES URETÈRES, VUE ANTÉRIEURE

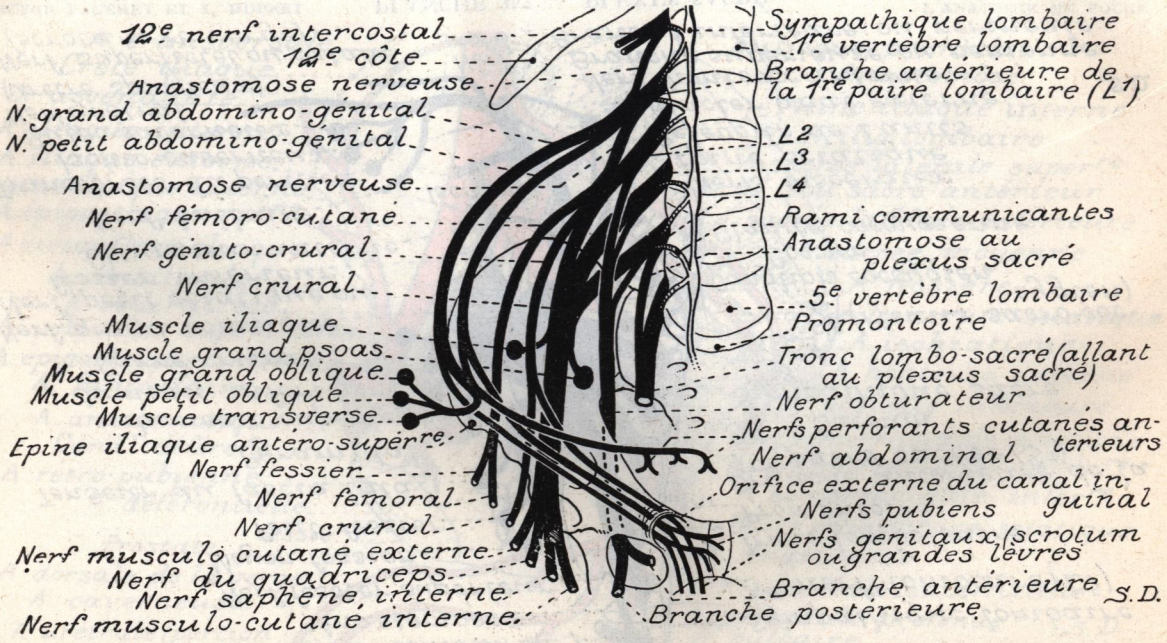

PLANCHE 356. — PLEXUS LOMBAIRE

G. Doin et Cie, Éditeurs, Paris.

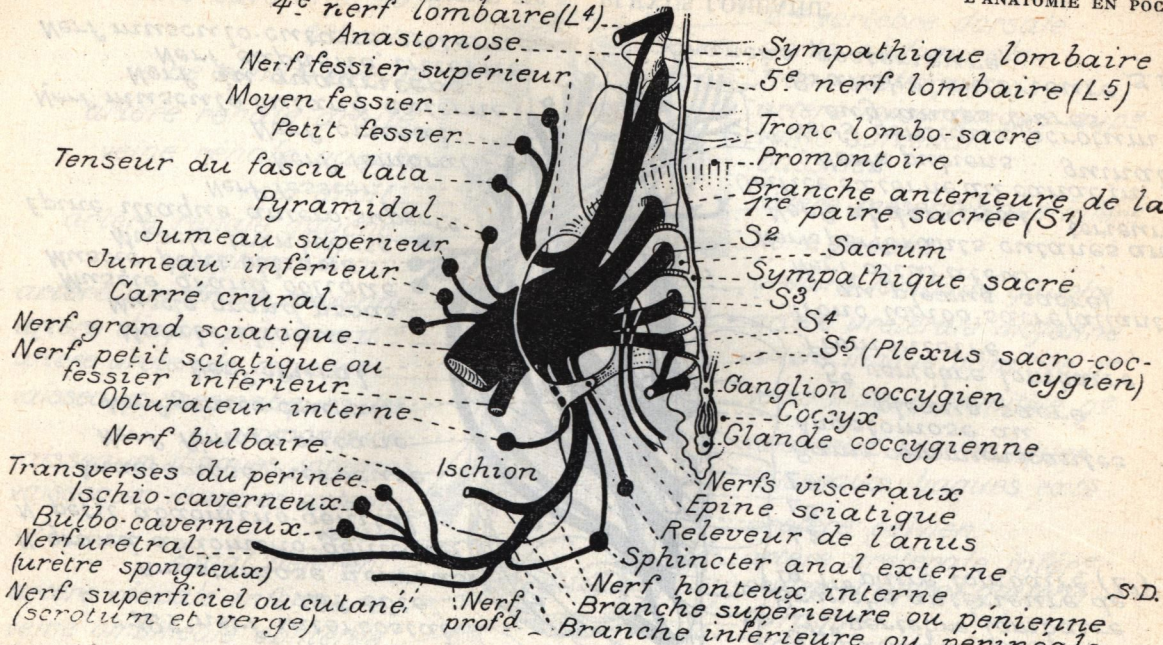

PLANCHE 357. — PLEXUS SACRÉ

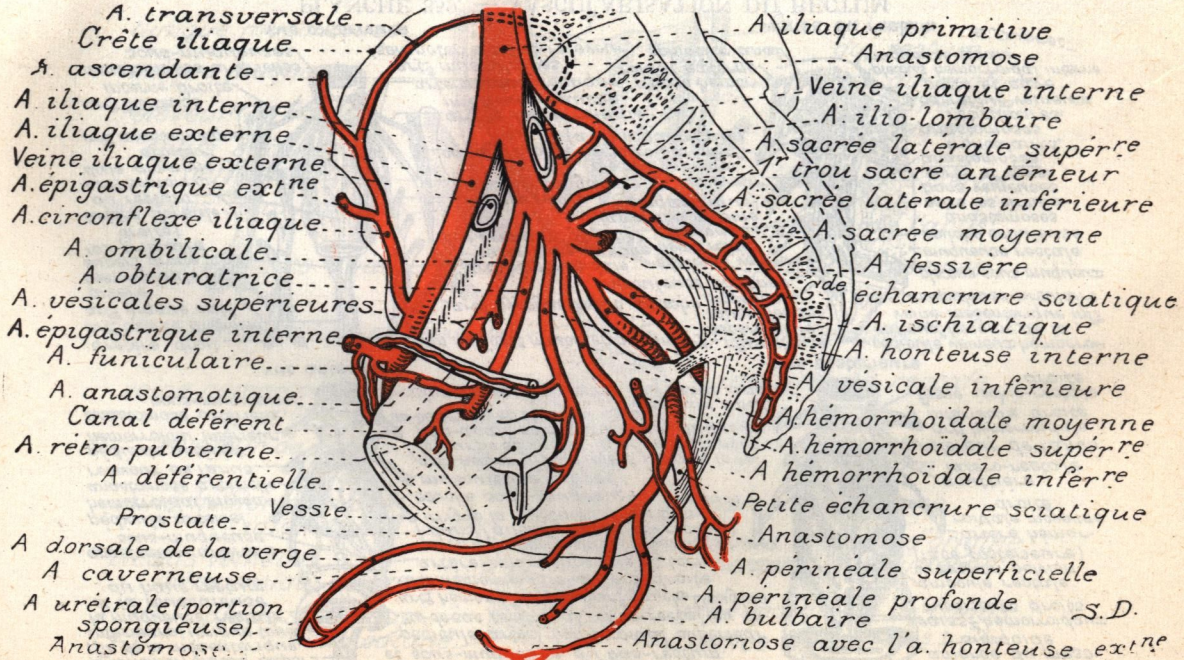

PLANCHE 358. — ARTÈRES DU BASSIN (HOMME)

G. DOIN et Cie Éditeurs, Paris.

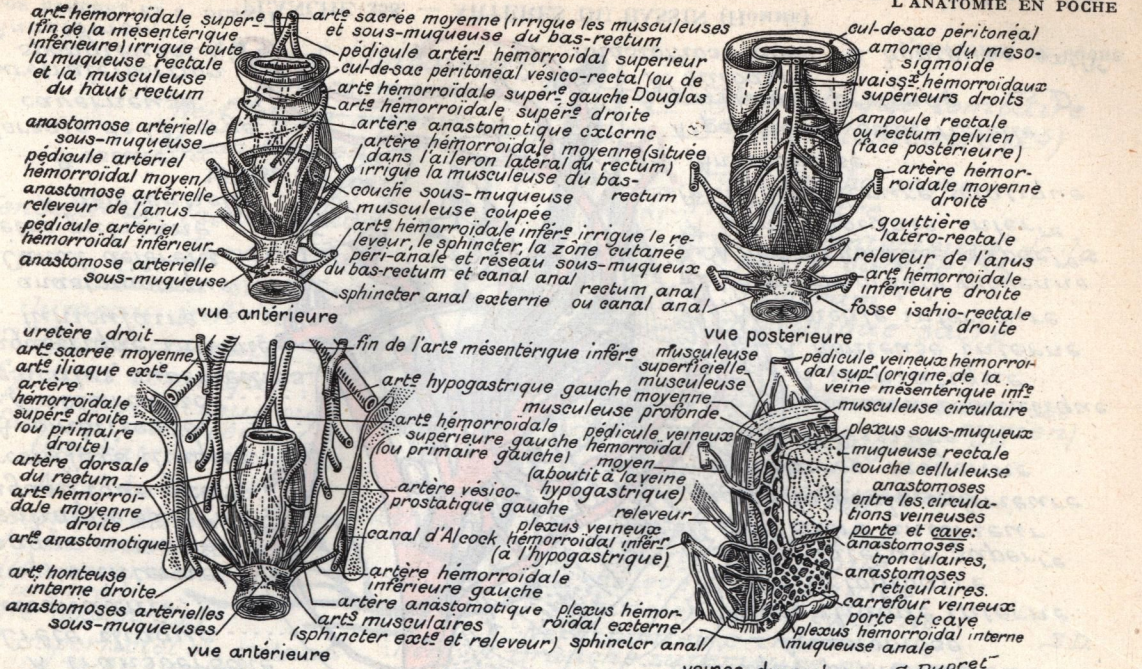

PLANCHE 359. — VASCULARISATION DU RECTUM

(d'après PAITRE, GIRAUD, DUPRET, modifié)

G. DOIN et Cie, Éditeurs, Paris.

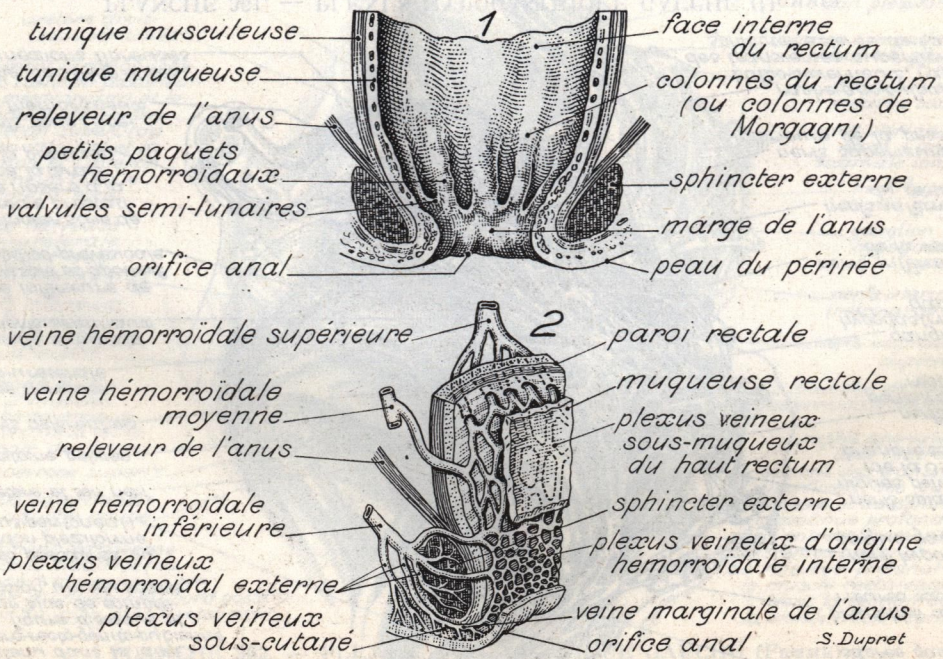

PLANCHE 360. — 1, PORTION ANALE DU RECTUM. 2, VEINES DE LA PORTION ANALE

G. Doin et Cie, Éditeurs, Paris.

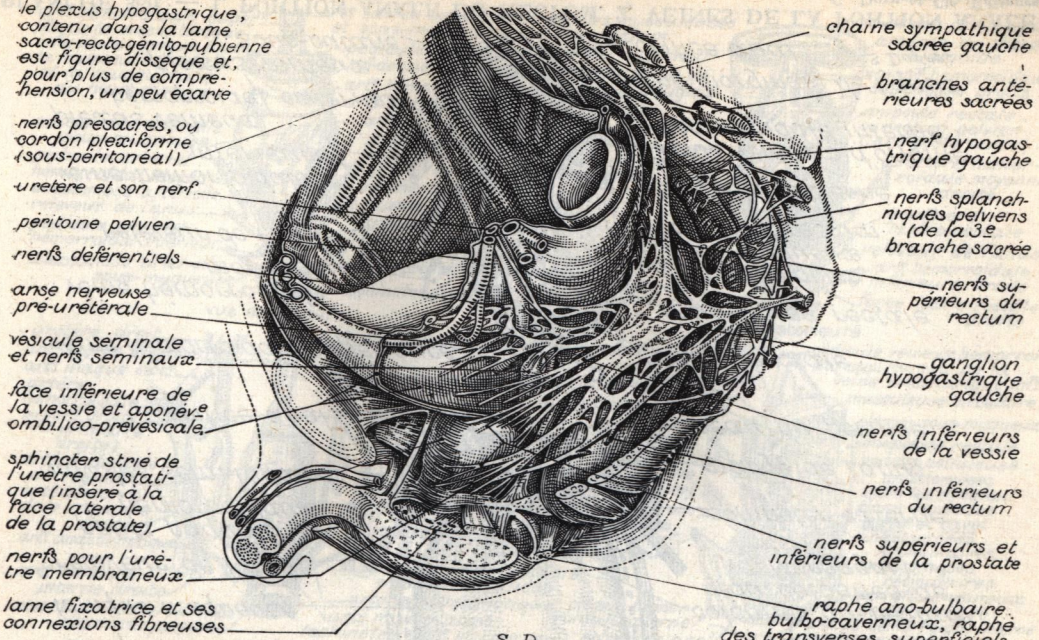

PLANCHE 361. — PLEXUS HYPOGASTRIQUE GAUCHE (HOMME)

G. DOIN et Cie, Éditeurs, Paris.

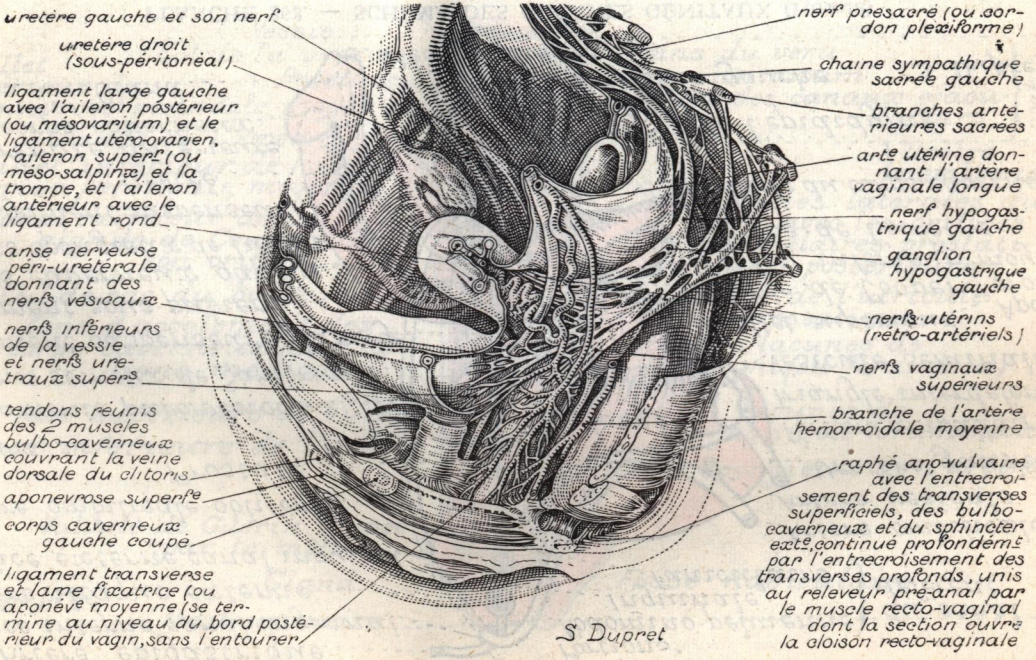

PLANCHE 362. — PLEXUS HYPOGASTRIQUE GAUCHE (FEMME)

G. DOIN et Cie, Éditeurs, Paris.

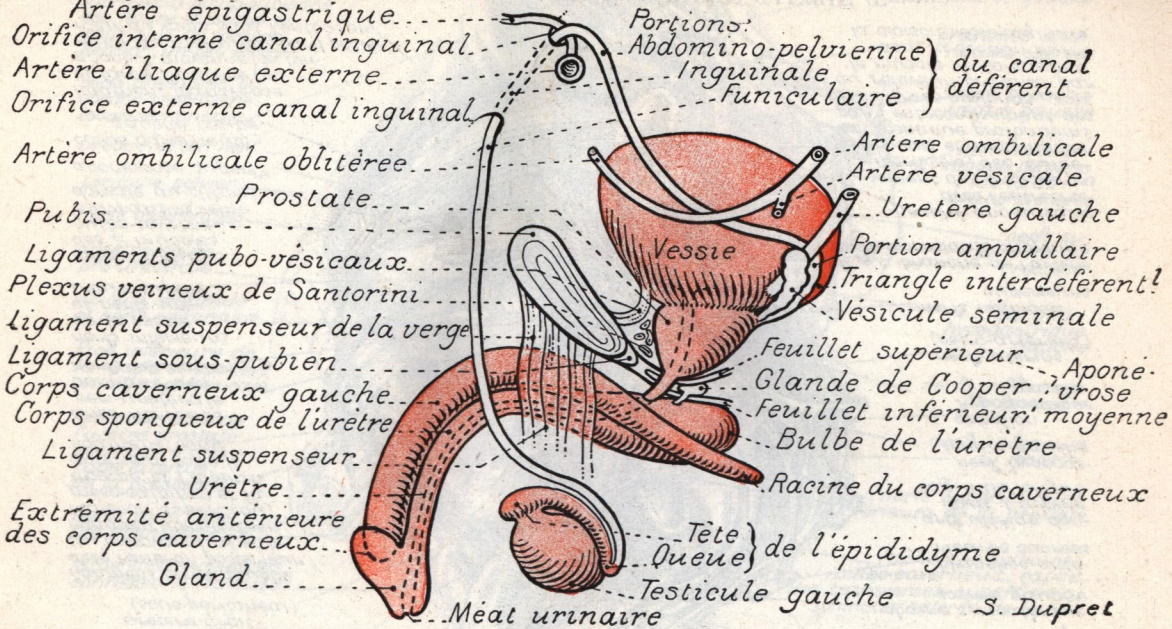

PLANCHE 363. — SCHÉMA DES ORGANES GÉNITAUX (HOMME)

G. DOIN et Cie, Éditeurs, Paris.

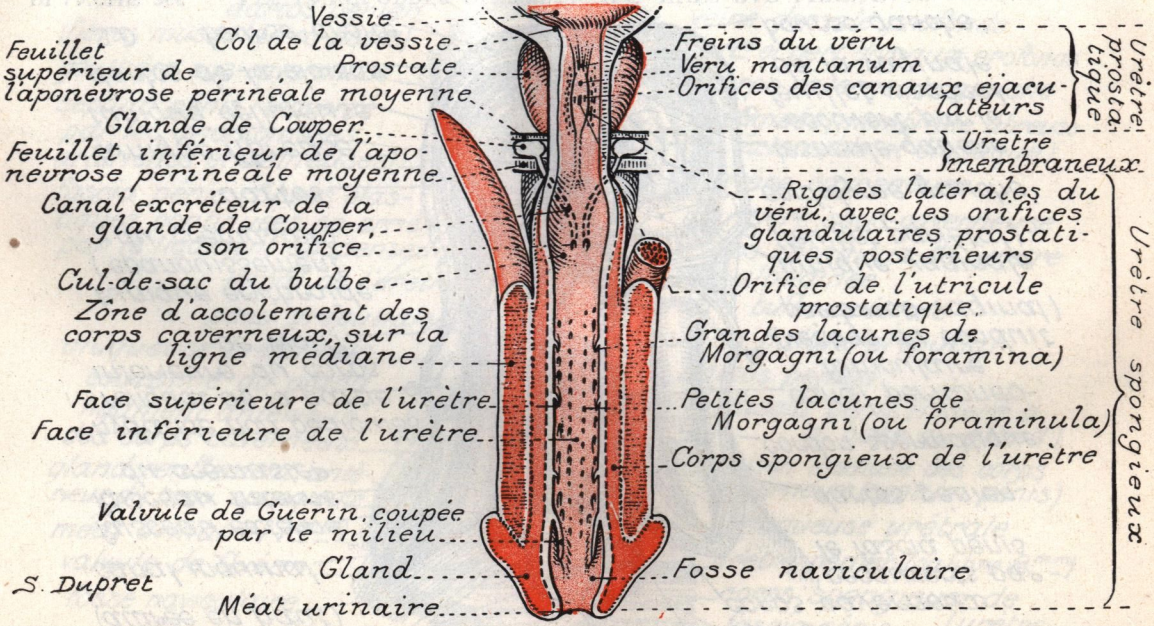

PLANCHE 364. — URÈTRE OUVERT (HOMME)

G. DOIN et Cie, Éditeurs, Paris.

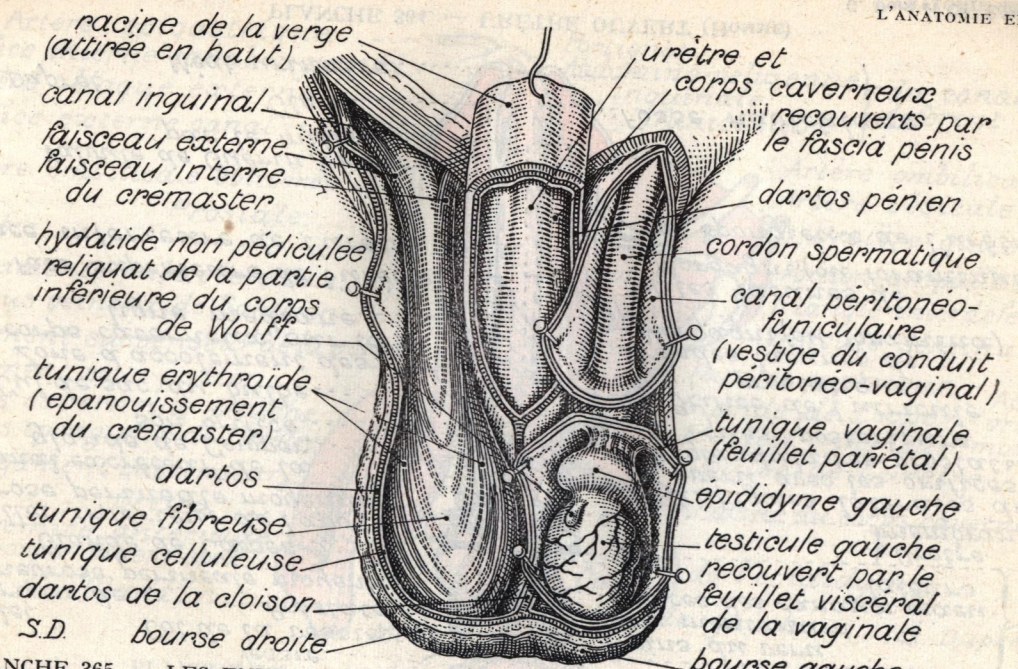

PLANCHE 365. — LES ENVELOPPES DU TESTICULE, VUES PAR LEUR FACE ANTÉRIEURE

G. Doin et Cie, Éditeurs, Paris.

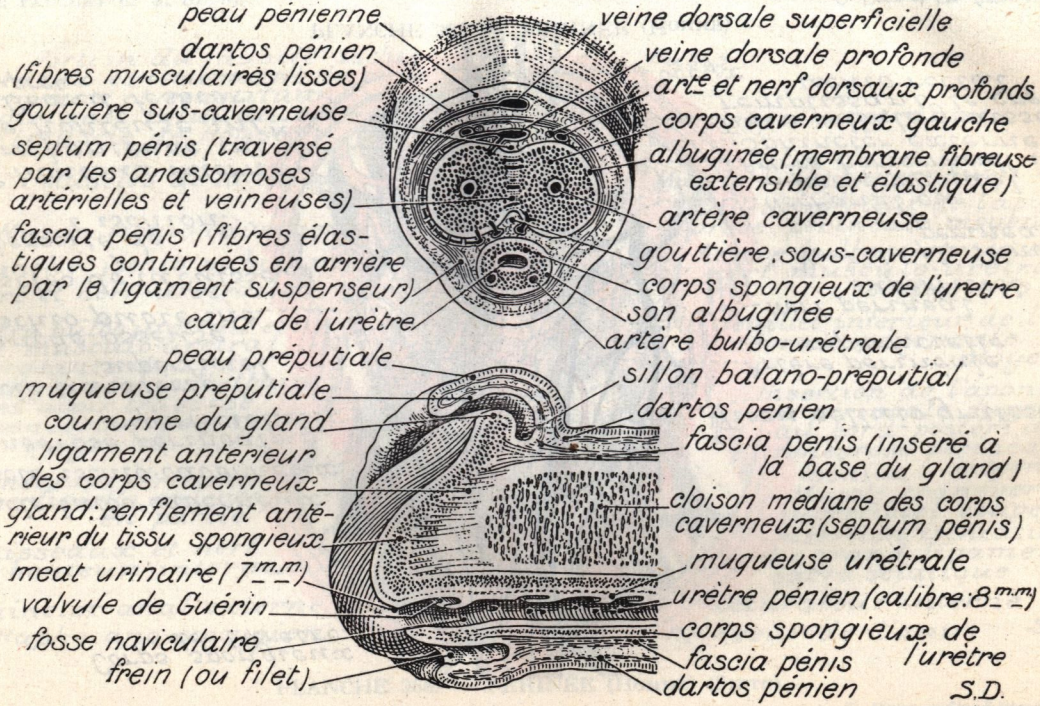

PLANCHE 366. — RÉGION PÉNIENNE : COUPE FRONTALE A LA PARTIE MOYENNE : COUPE MÉDIANE ANTÉRIEURE

G. Doin et Cie, Éditeurs, Paris.

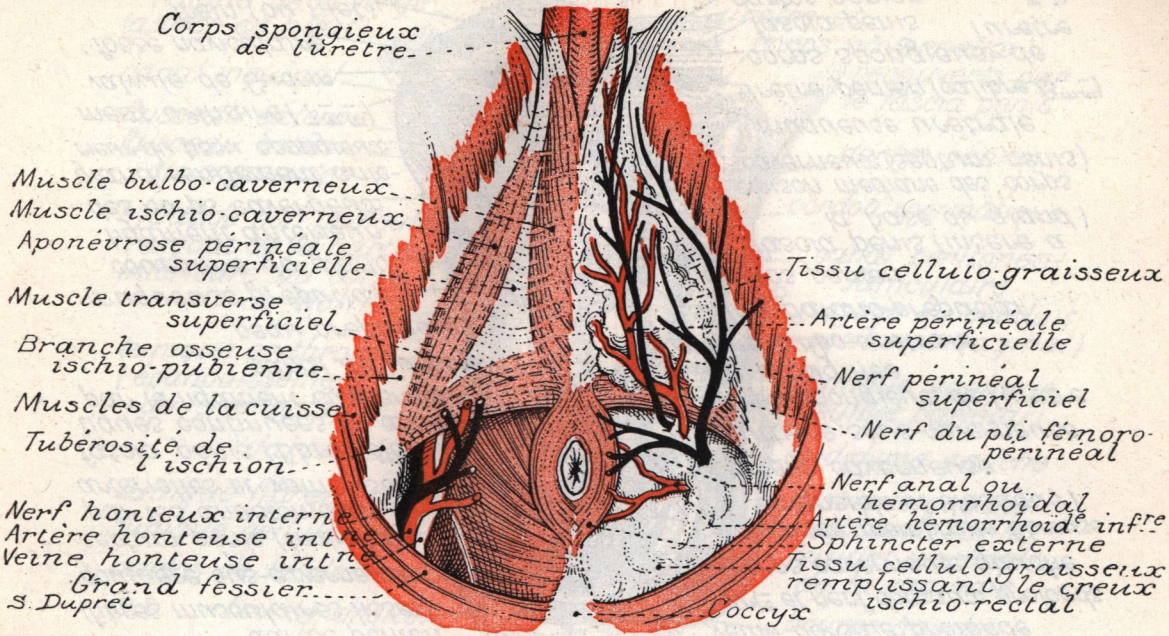

PLANCHE 367. — PÉRINÉE (HOMME)

G. DOIN et Cie, Éditeurs, Paris.

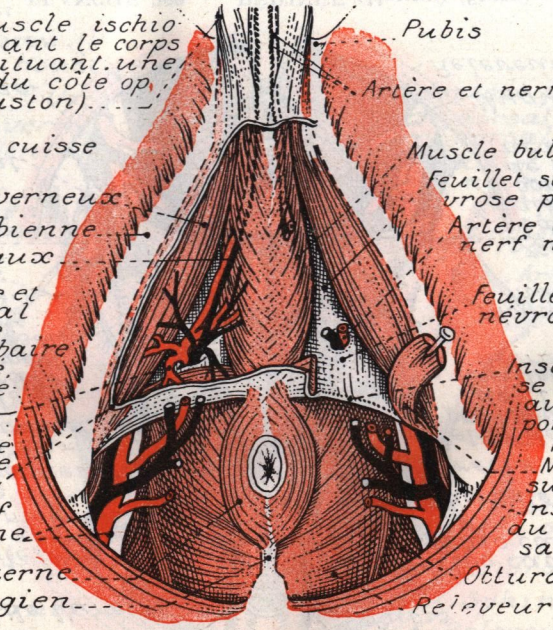

PLANCHE 368. — PÉRINÉE (HOMME) (SUITE)

G. DOIN et Cie, Éditeurs, Paris.

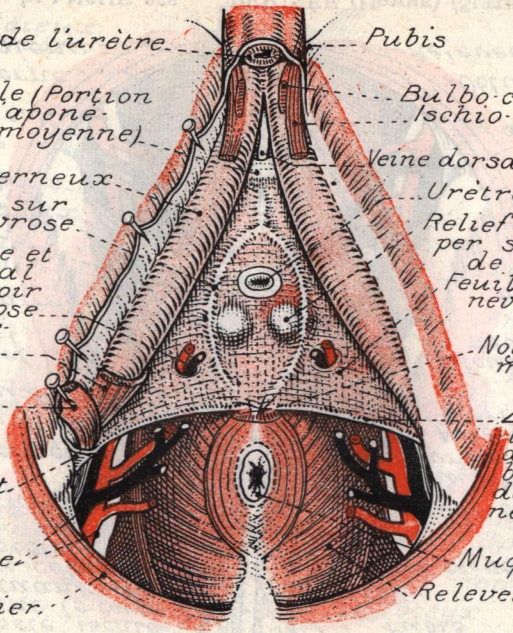

PLANCHE 369. — PÉRINÉE (HOMME) (SUITE)

G. DOIN et Cie, Éditeurs, Paris.

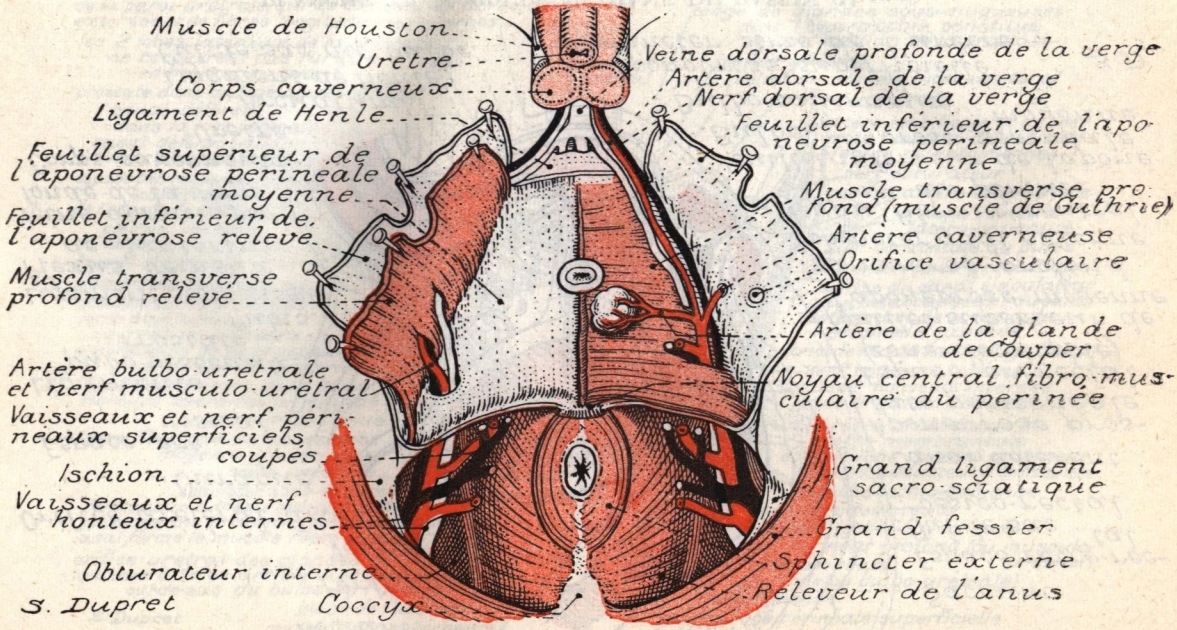

PLANCHE 370. — PÉRINÉE (HOMME) (SUITE)

G. DOIN ET Cie, Éditeurs Paris.

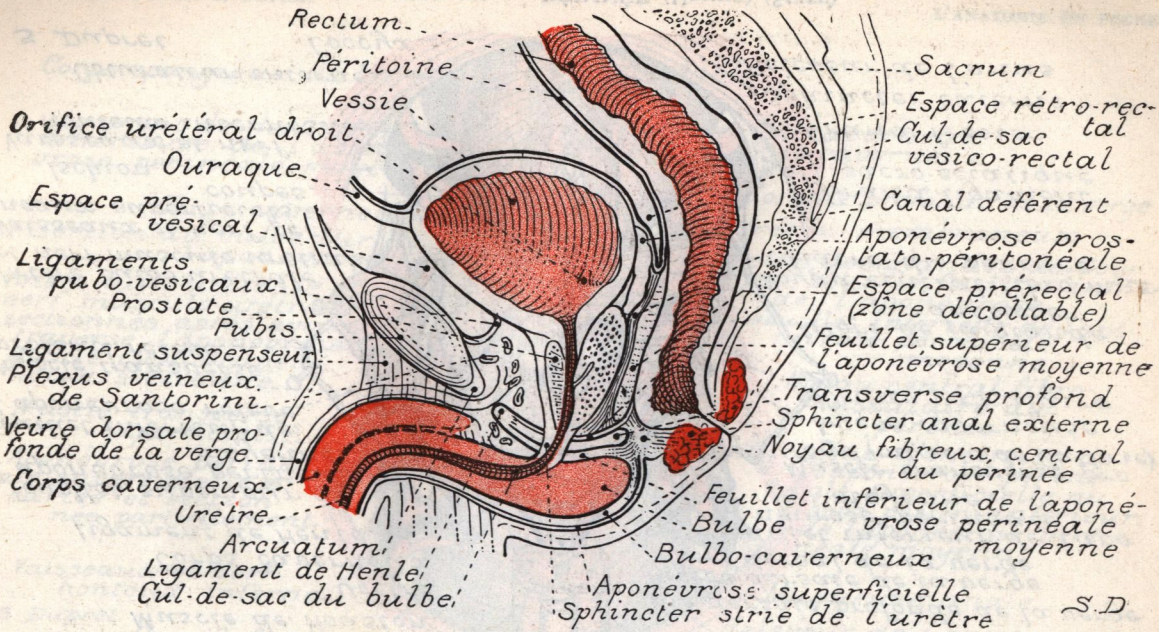

PLANCHE 371. — COUPE MÉDIANE DU BASSIN (HOMME)

G. DOIN et Cie, Éditeurs, Paris.

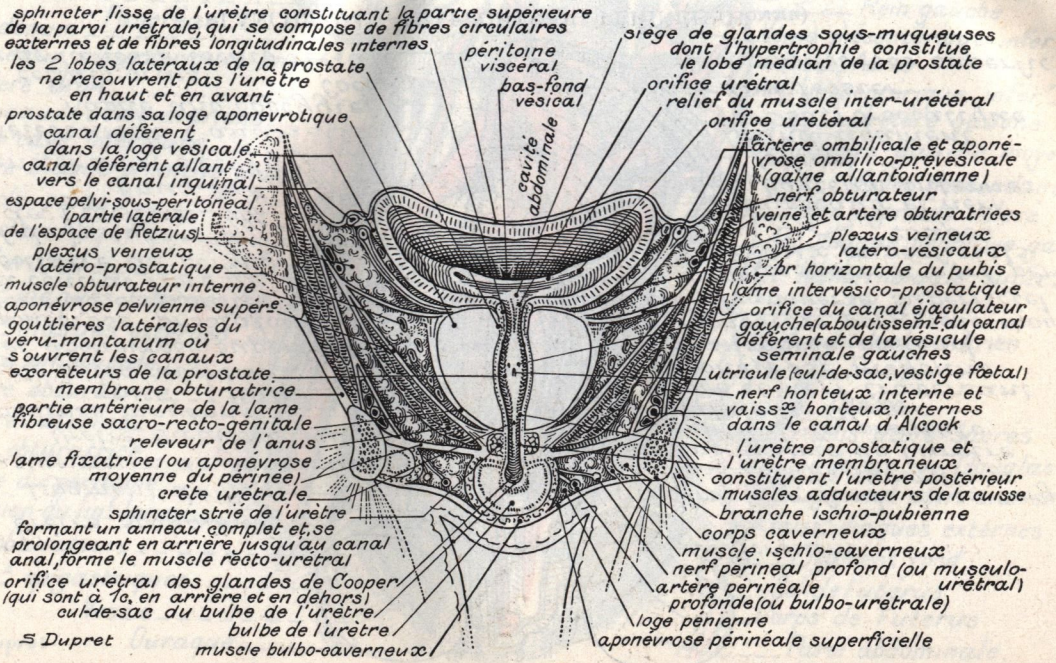

PLANCHE 372. — COUPE FRONTALE DU BASSIN PAR LA PROSTATE ET L'URÈTRE MEMBRANEUX

G. Doin et Cie, Éditeurs, Paris.

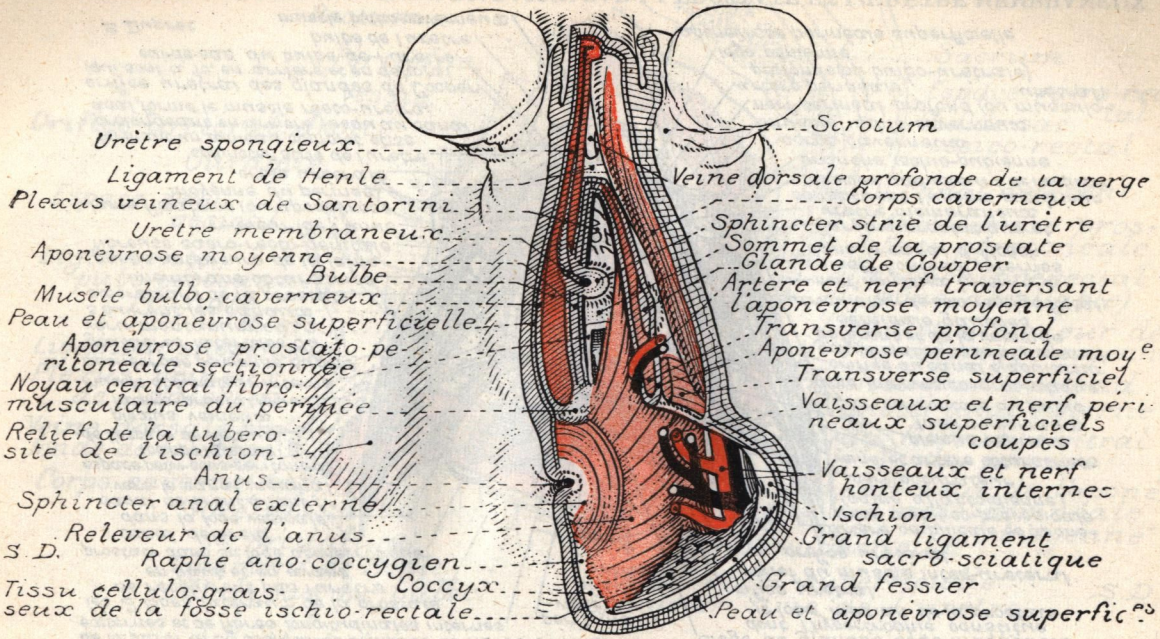

PLANCHE 373. — RAPPORTS DU PÉRINÉE (HOMME)

G. DOIN et Cie, Éditeurs, Paris.

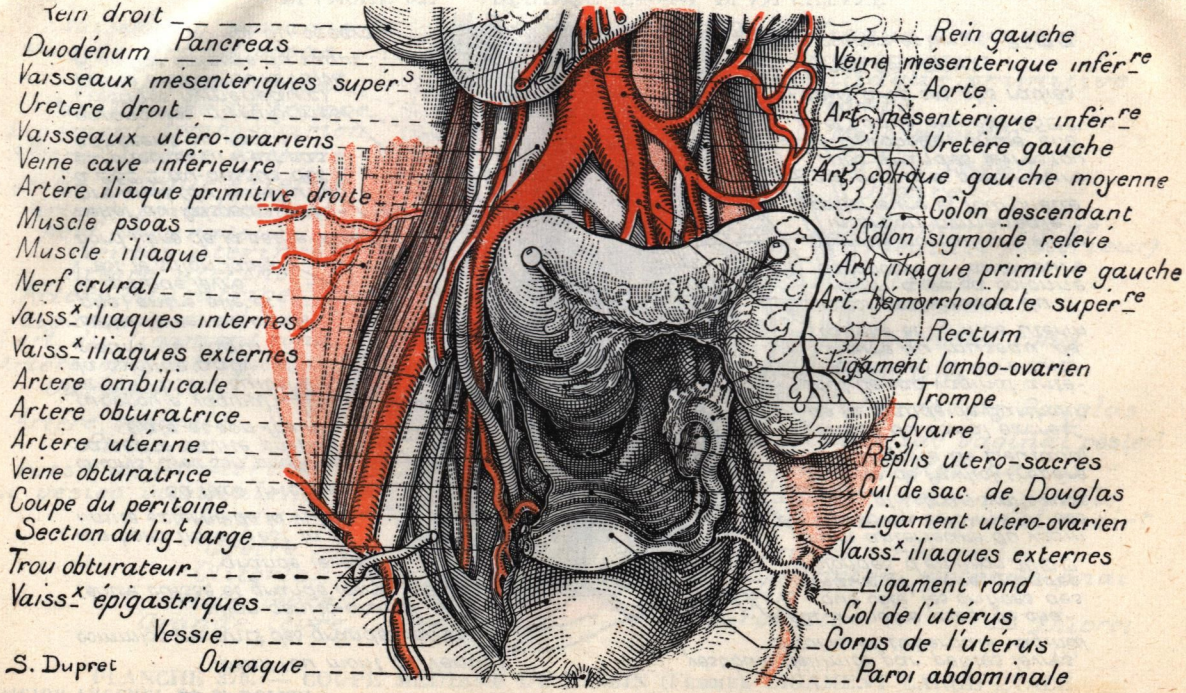

PLANCHE 374. — EXCAVATION PELVIENNE (FEMME), VUE D'EN HAUT

G. DOIN et Cie, Éditeurs, Paris.

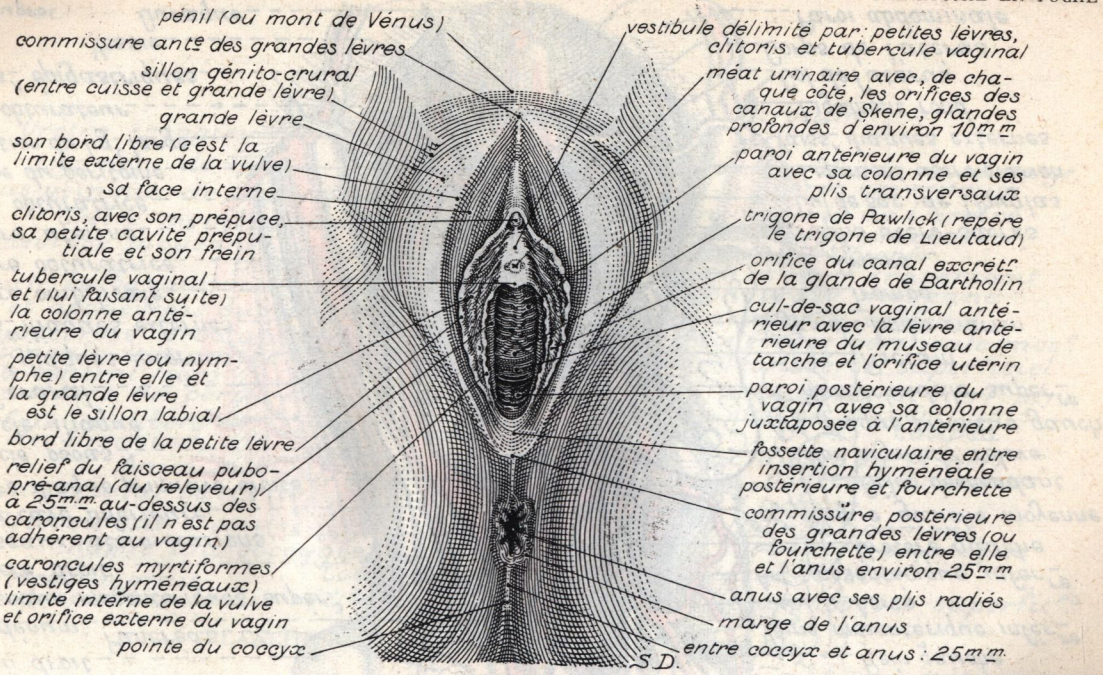

PLANCHE 375. — PÉRINÉE (FEMME), PLAN CUTANÉ

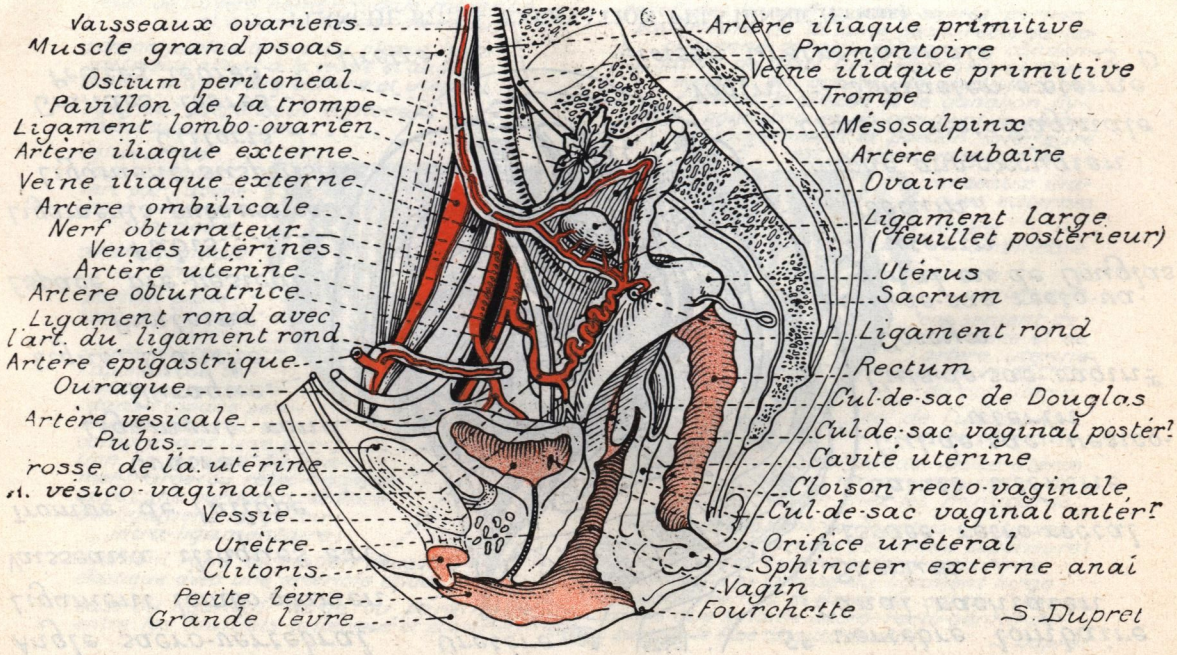

PLANCHE 376. — COUPE MÉDIANE DU BASSIN (FEMME), LIGAMENT LARGE ÉTALÉ

G. DOIN et Cie, Éditeurs, Paris.

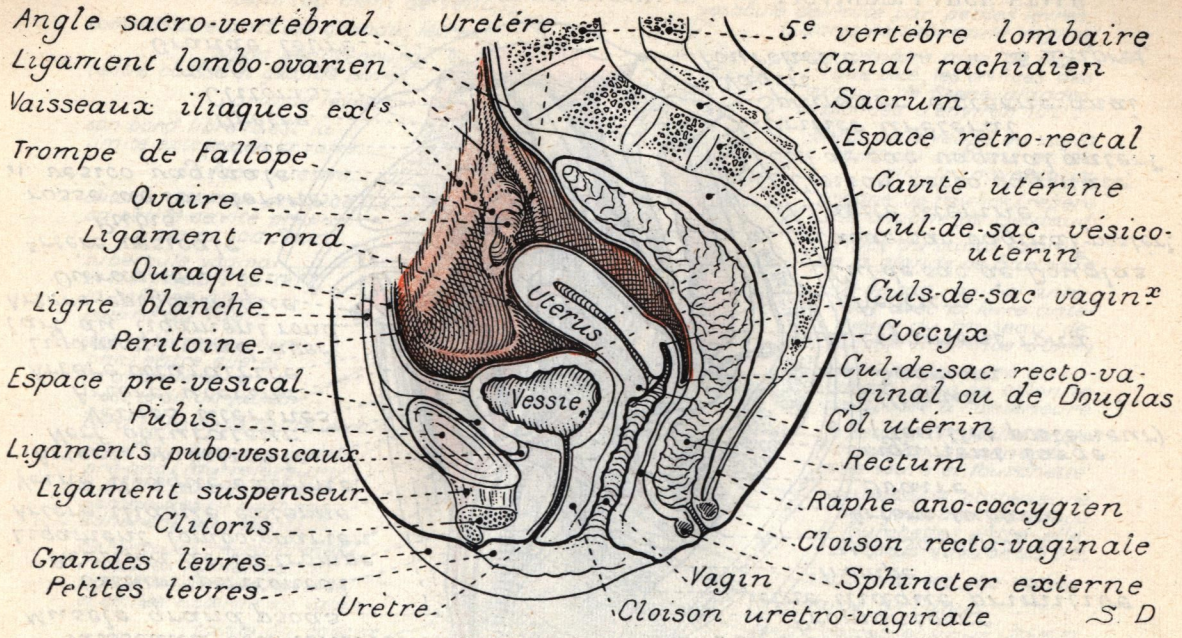

PLANCHE 377. — EXCAVATION PELVIENNE (FEMME)

G. DOIN et Cie, Éditeurs, Paris.

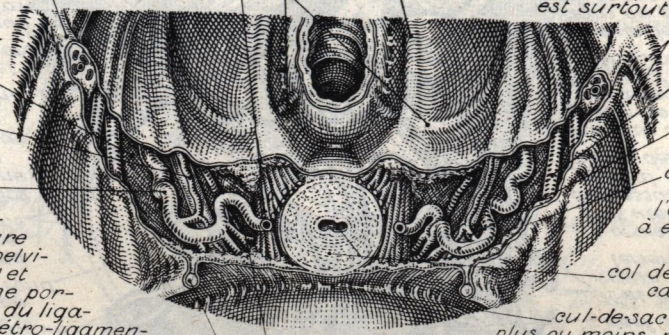

PLANCHE 377 *bis*. — BASE DES LIGAMENTS LARGES (OU PARAMÈTRE)

G. Doin et Cie, Éditeurs, Paris.

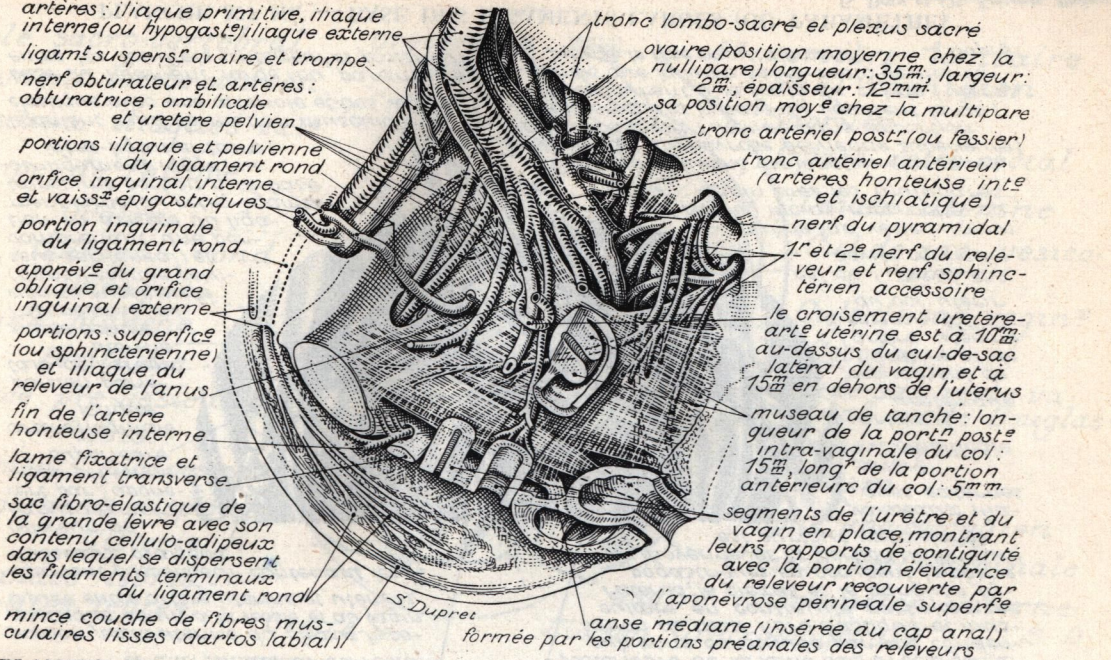

PLANCHE 378. — RAPPORTS UTÉRO-VAGINAUX AVEC LA PAROI PELVIENNE DROITE

G. Doin et Cie, Éditeurs, Paris.

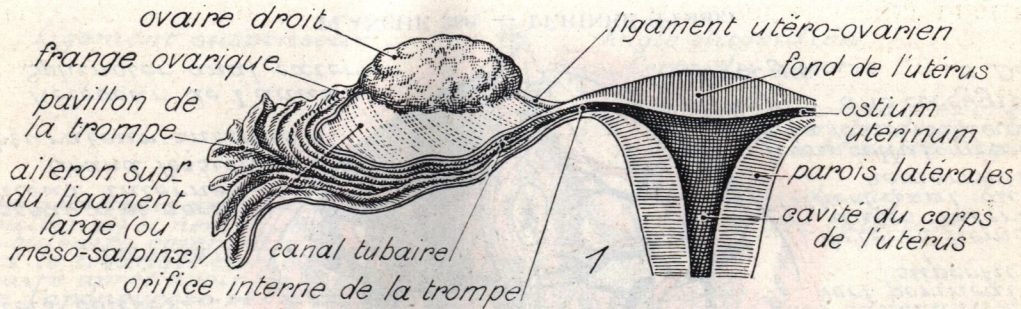

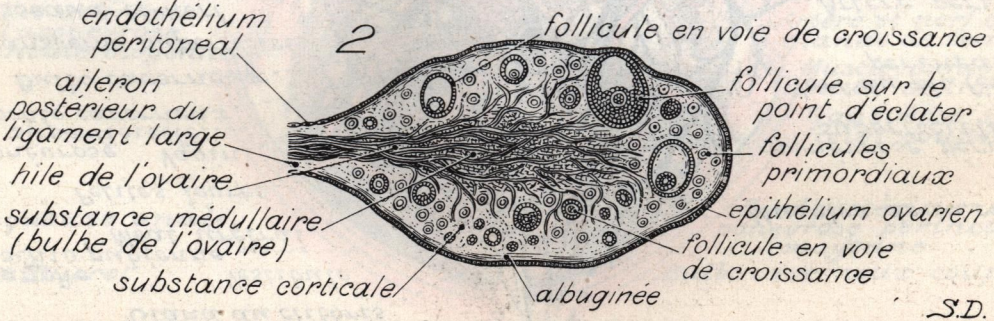

S.D.

PLANCHE 379. — 1, TROMPE UTÉRINE DROITE, CONFORMATION INTÉRIEURE.
2, COUPE SAGITTALE D'UN OVAIRE PAR SA PARTIE MOYENNE

G. DOIN et Cie Éditeurs, Paris.

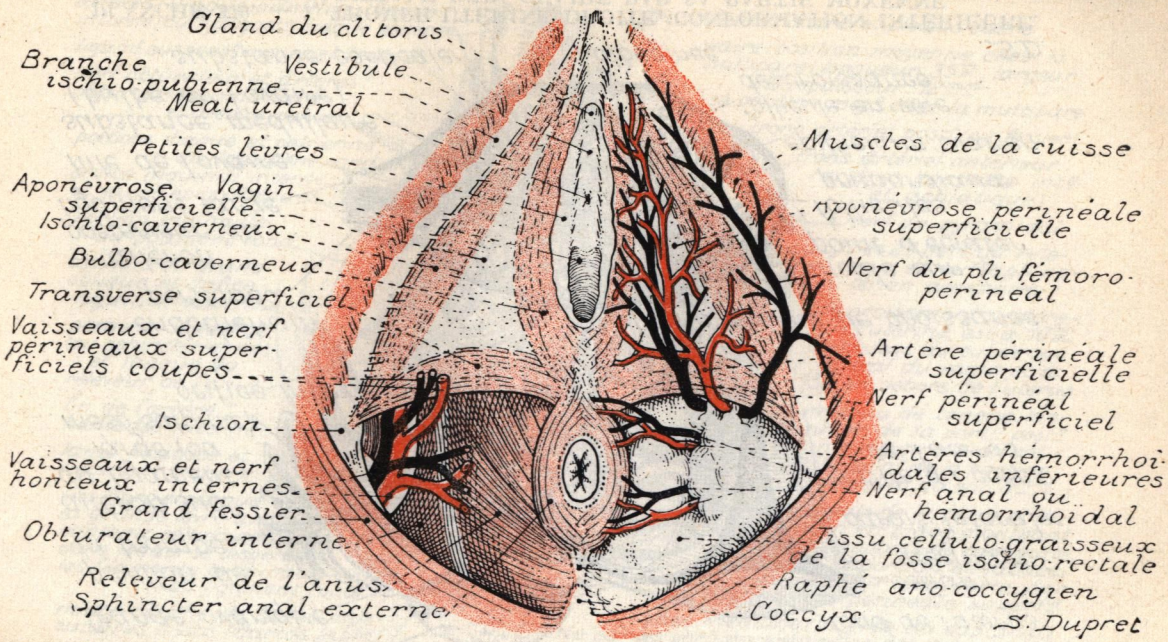

PLANCHE 380. — PÉRINÉE (FEMME)

G. DOIN et Cie Éditeurs, Paris.

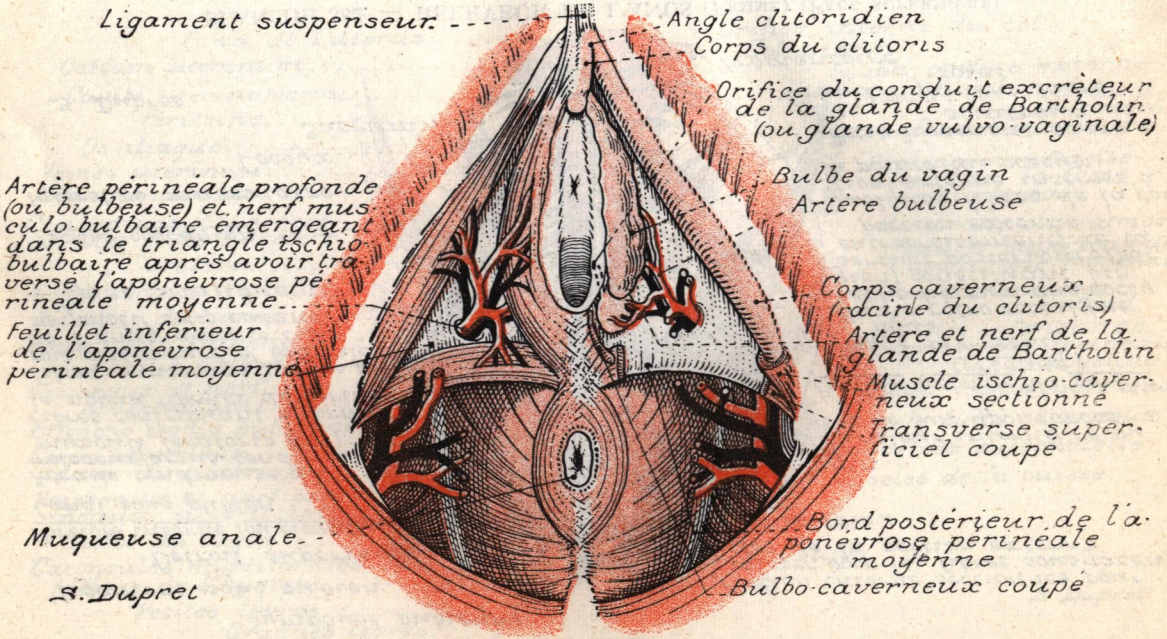

PLANCHE 381. — PÉRINÉE (FEMME) (SUITE)

G. DOIN et Cie, Éditeurs, Paris

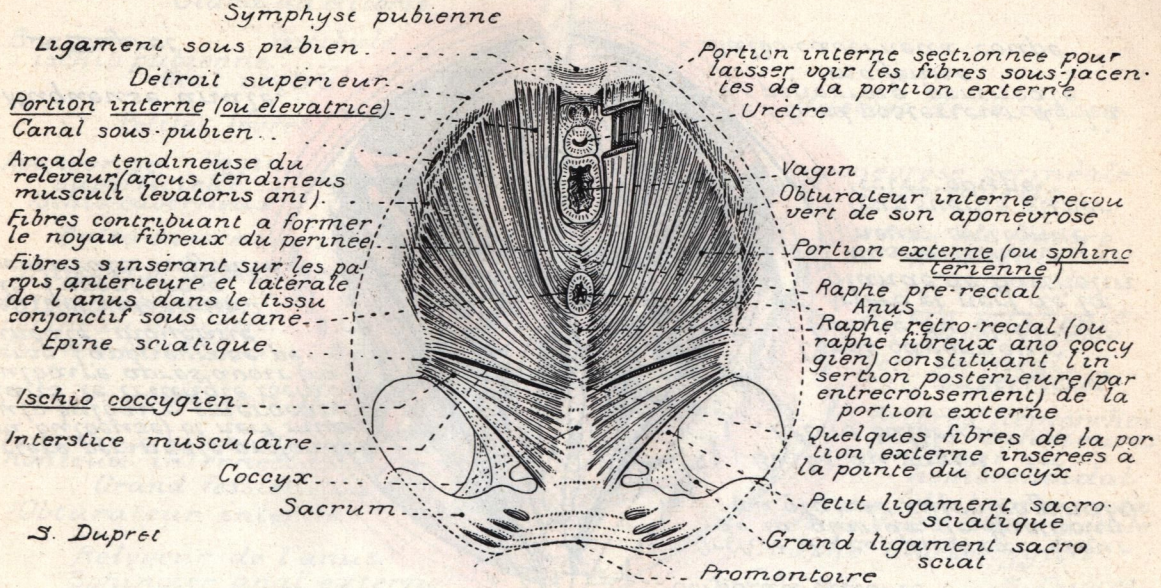

PLANCHE 382. — RELEVEUR DE L'ANUS (FEMME) (FACE SUPÉRIEURE)

G. DOIN et Cie, Éditeurs, Paris.

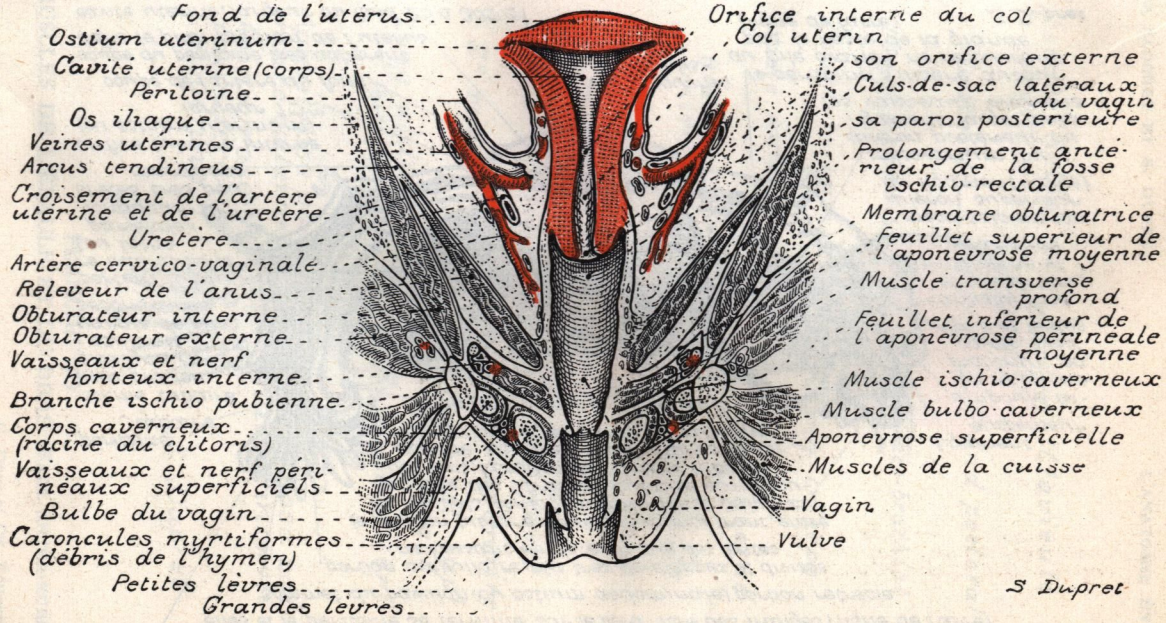

PLANCHE 383. — COUPE FRONTALE PAR L'UTÉRUS ET LE VAGIN

G. Doin et Cie, Éditeurs, Paris.

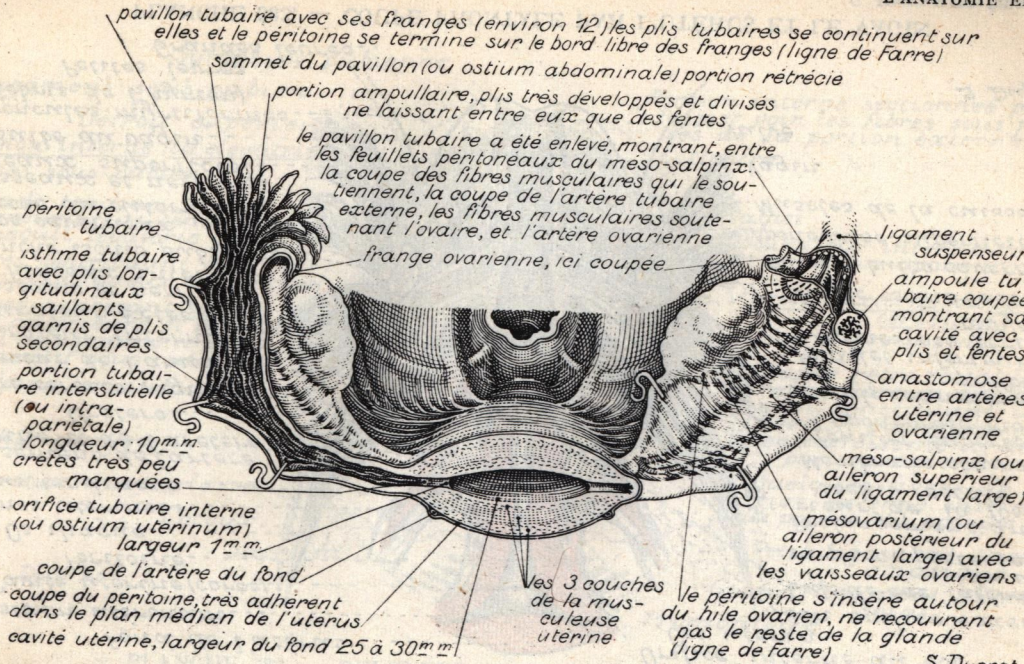

PLANCHE 384. — UTÉRUS ET ANNEXES

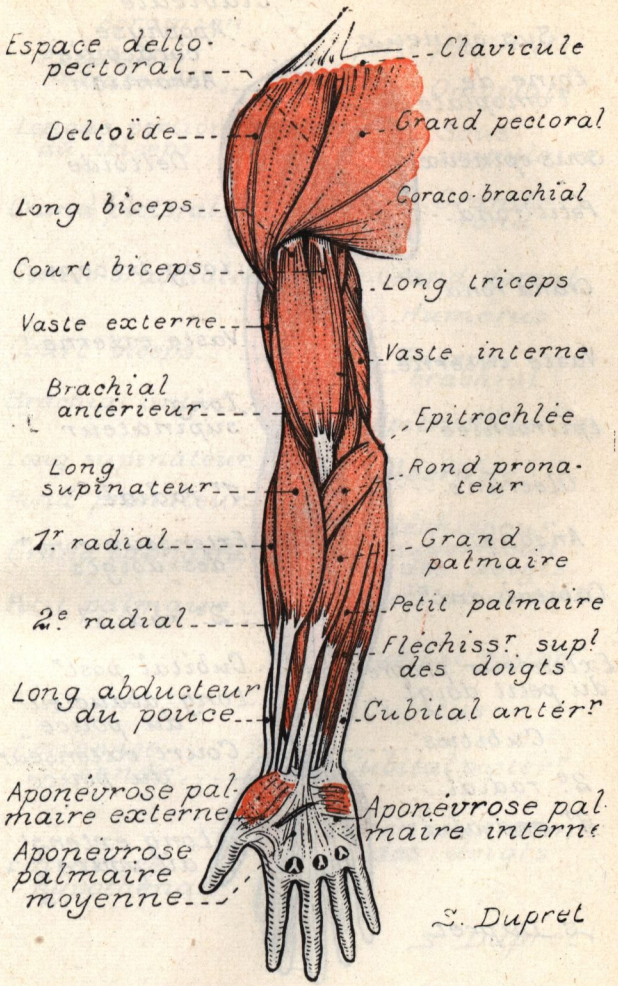

PLANCHE 385

MUSCLES DE L'ÉPAULE ET DU BRAS (FACE ANTÉRIEURE)

G. DOIN et Cie, Éditeurs, Paris.

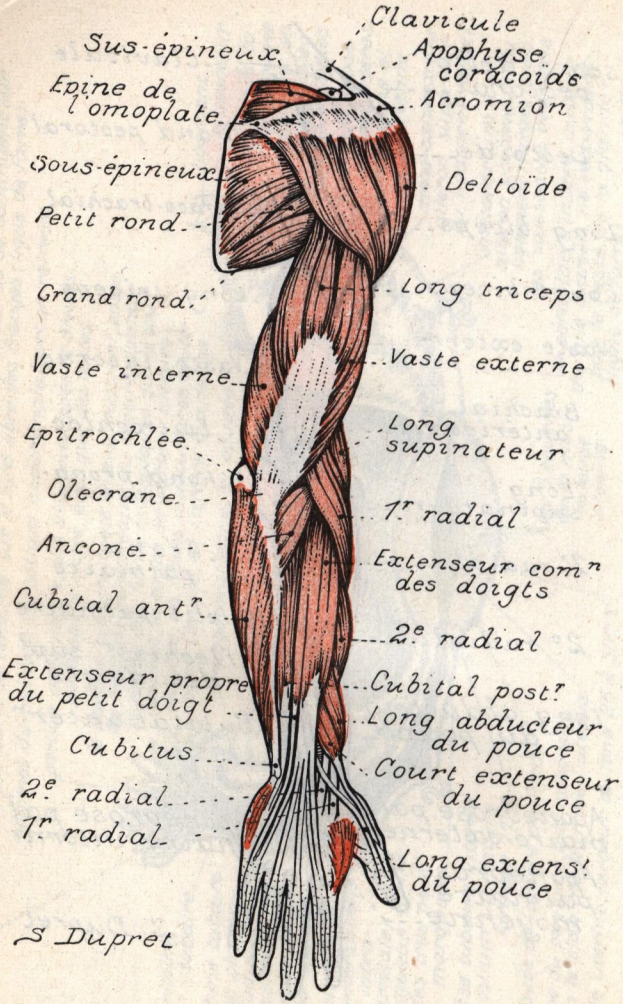

PLANCHE 386

MUSCLES DE L'ÉPAULE ET DU BRAS (FACE POSTÉRIEURE)

G. DOIN et Cie, Éditeurs, Paris.

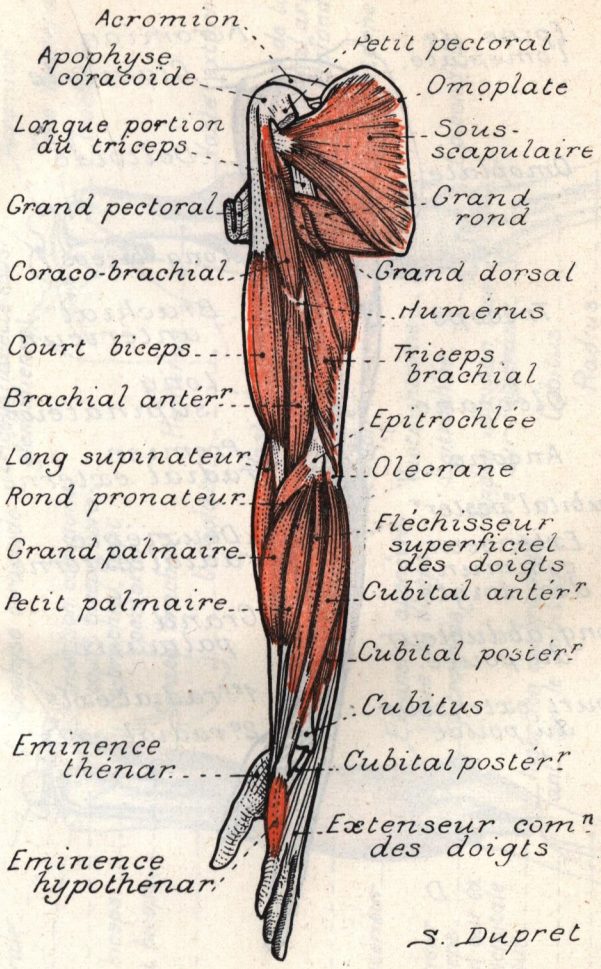

PLANCHE 387. — MUSCLES DU BRAS (FACE INTERNE)

G. DOIN et Cie, Éditeurs, Paris.

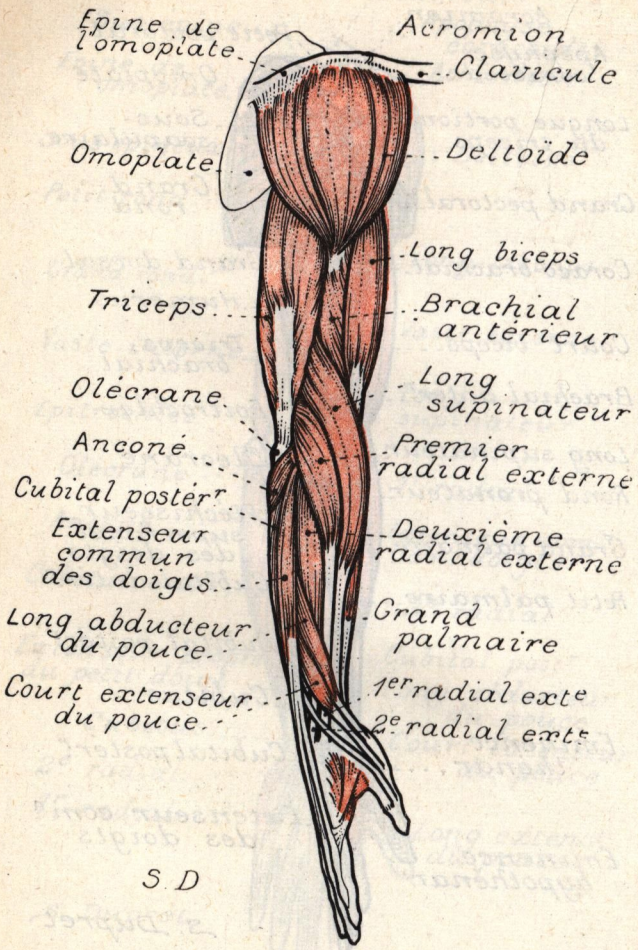

PLANCHE 388. — MUSCLES DU BRAS (FACE EXTERNE)

G. DOIN et Cie, Éditeurs, Paris.

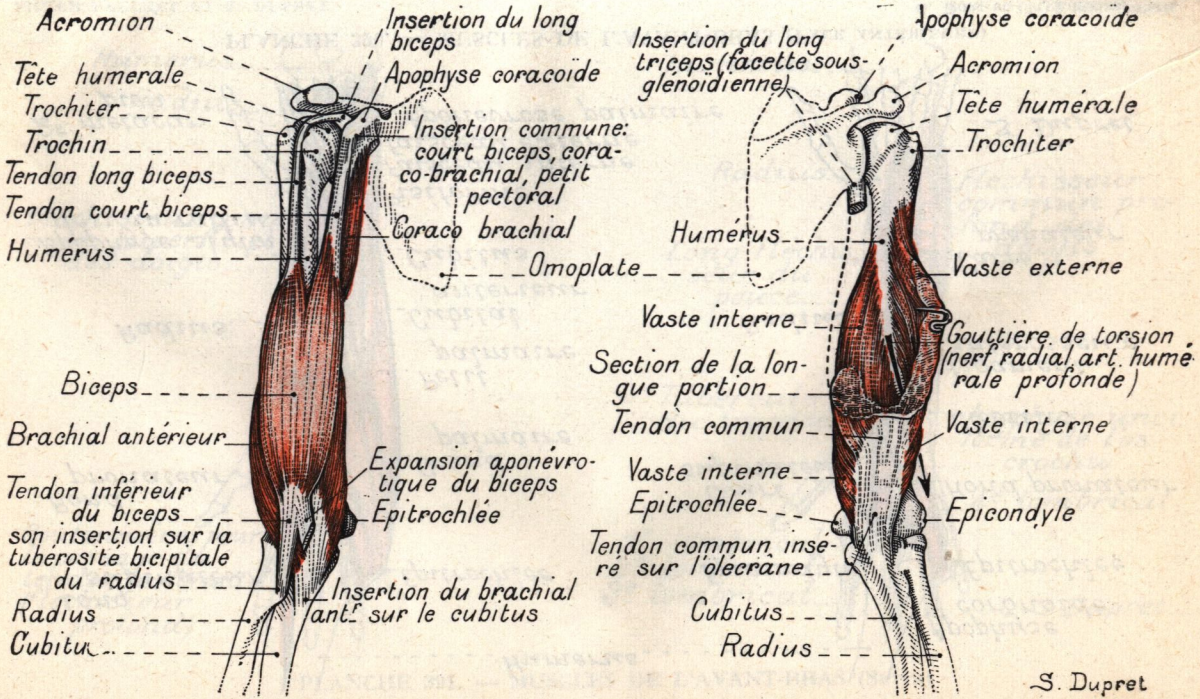

PLANCHE 389. — MUSCLES DU BRAS (FACES ANTÉRIEURE ET POSTÉRIEURE)

G. DOIN et Cie, Éditeurs, Paris.

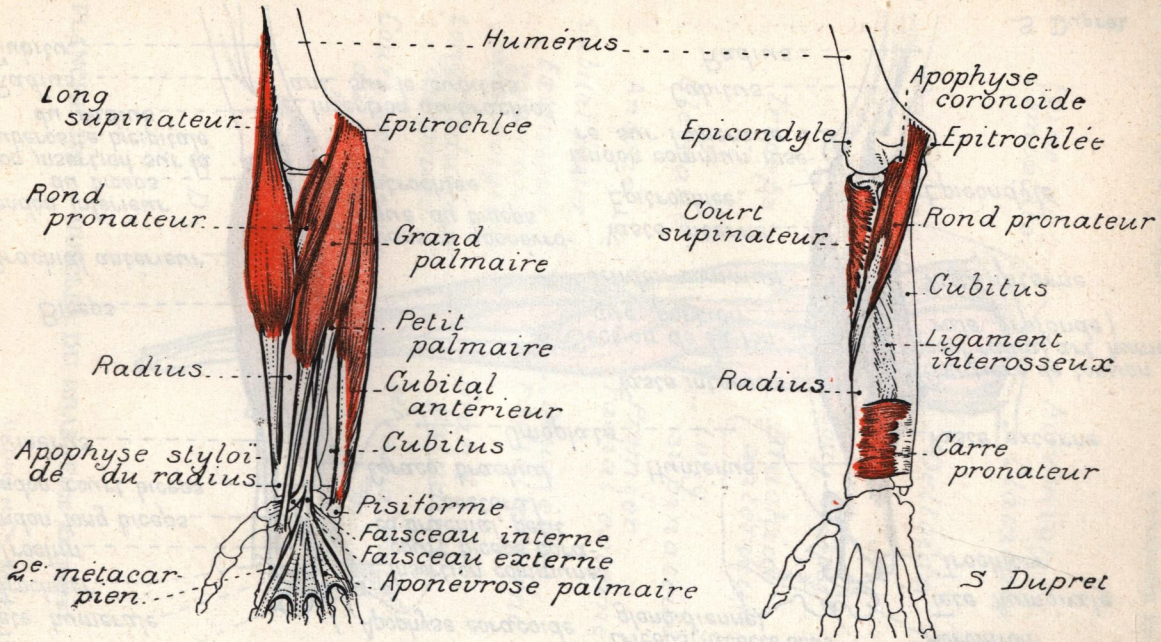

PLANCHE 390. — MUSCLES DE L'AVANT-BRAS (FACE ANTÉRIEURE)

G. DOIN et Cie, Éditeurs, Paris.

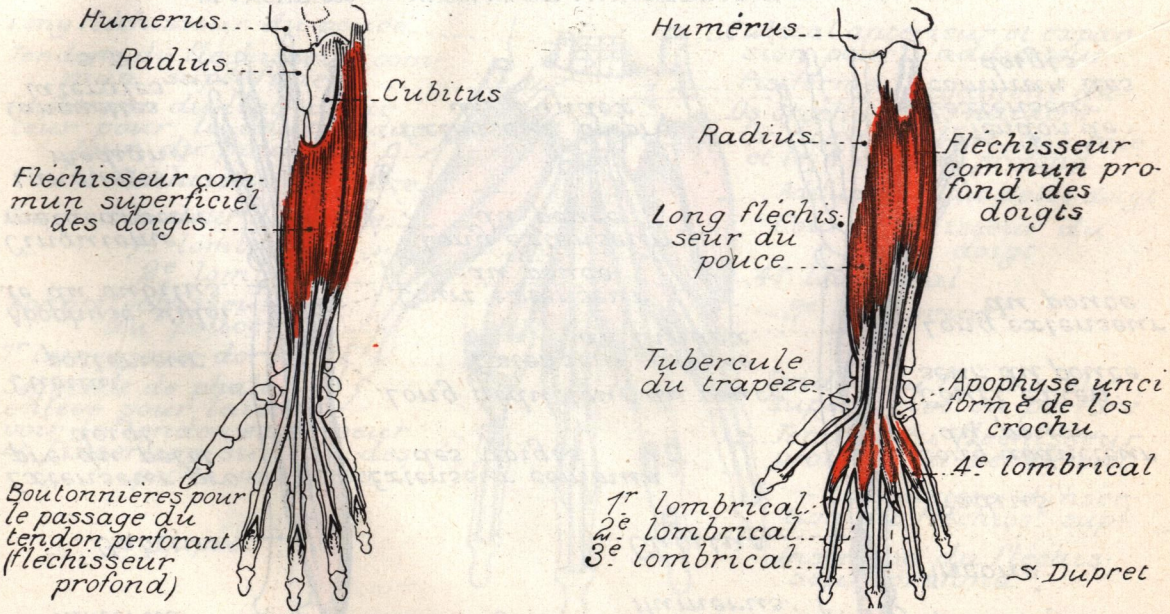

PLANCHE 391. — MUSCLES DE L'AVANT-BRAS (SUITE)

G. DOIN et Cie, Éditeurs, Paris

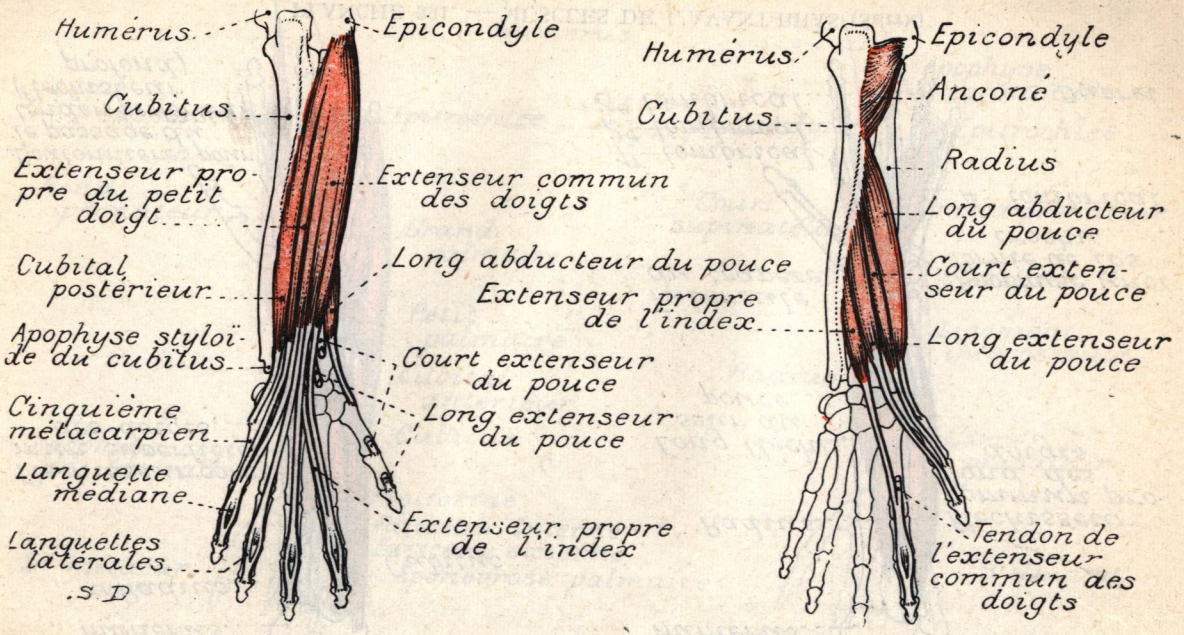

PLANCHE 392. — MUSCLES DE L'AVANT-BRAS (FACE POSTÉRIEURE)

G. DOIN et Cie, Éditeurs, Paris.

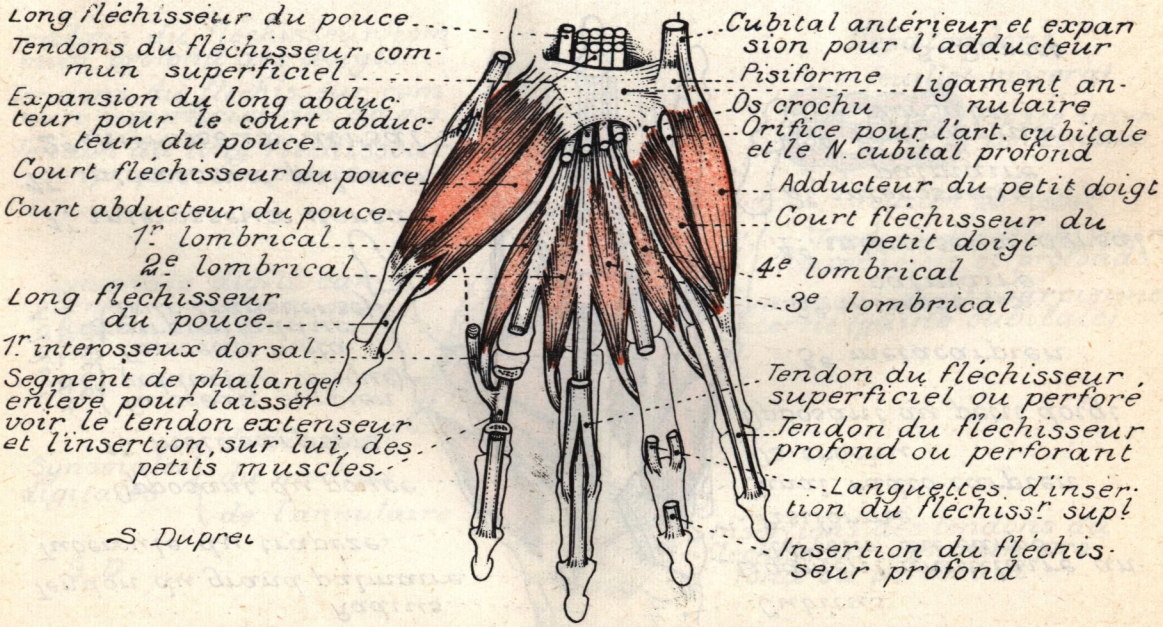

PLANCHE 393. — MUSCLES DE LA MAIN (FACE ANTÉRIEURE)

G. DOIN et Cie, Éditeurs, Paris.

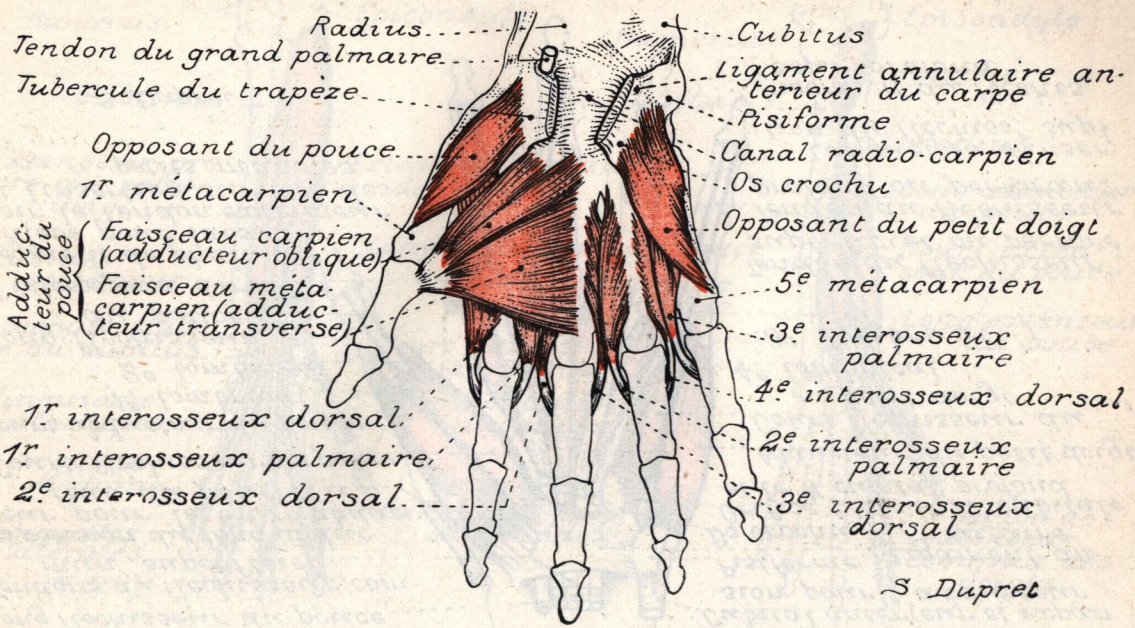

PLANCHE 394. — MUSCLES DE LA MAIN (SUITE)

G. DOIN et Cie, Éditeurs Paris.

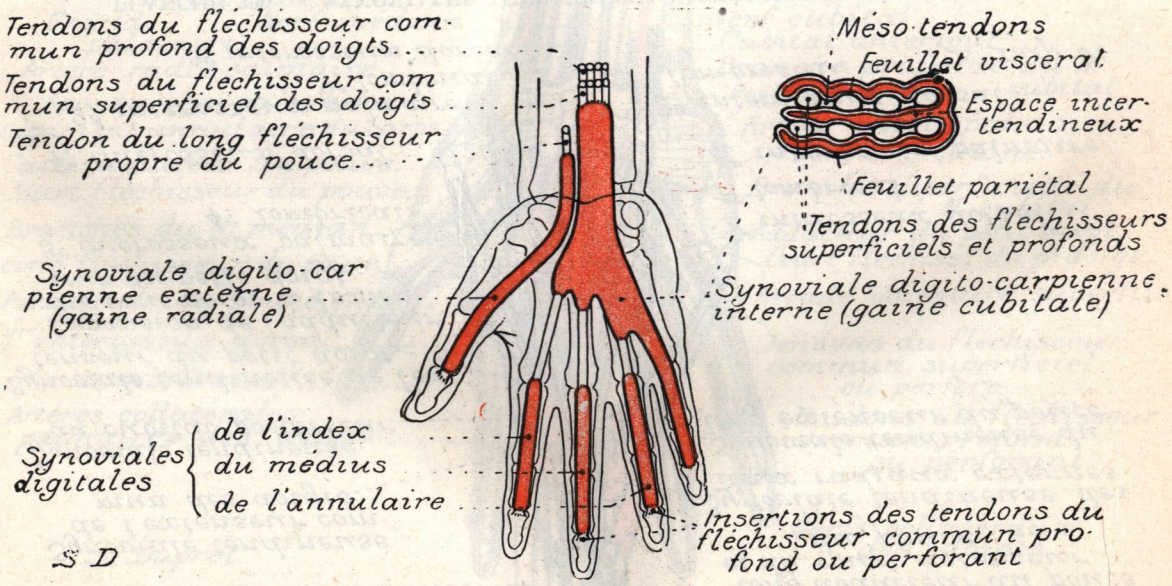

PLANCHE 395. — SYNOVIALES TENDINEUSES ANTÉRIEURES DE LA MAIN

G. Doin et Cie, Éditeurs, Paris.

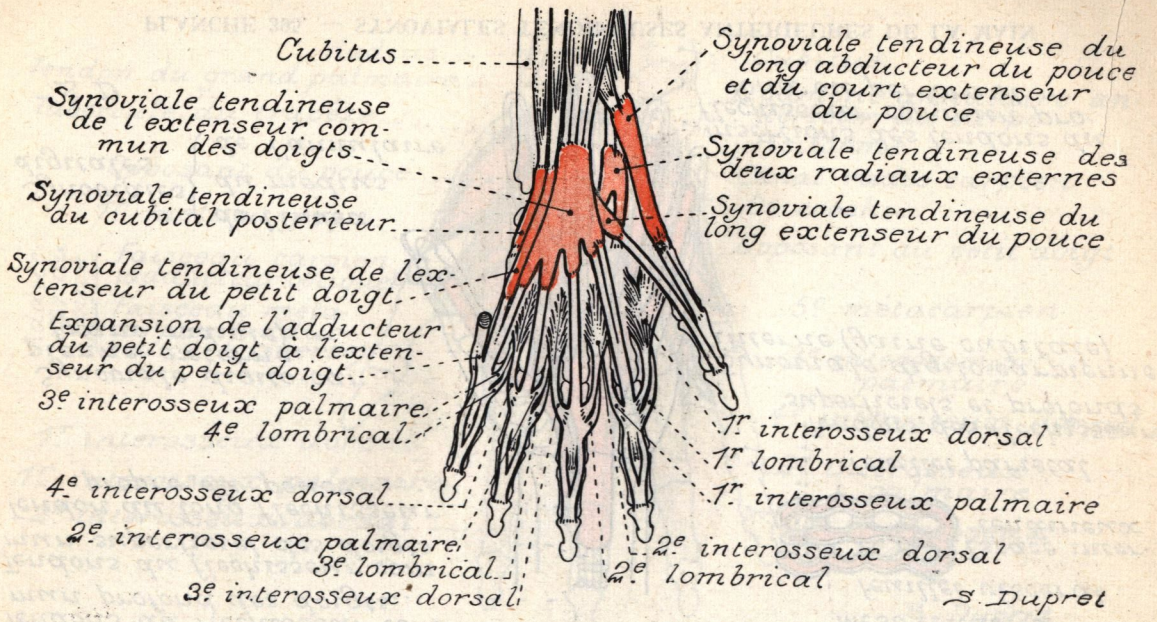

PLANCHE 396. — SYNOVIALES TENDINEUSES POSTÉRIEURES DE LA MAIN

G. Doin et Cie, Éditeurs, Paris.

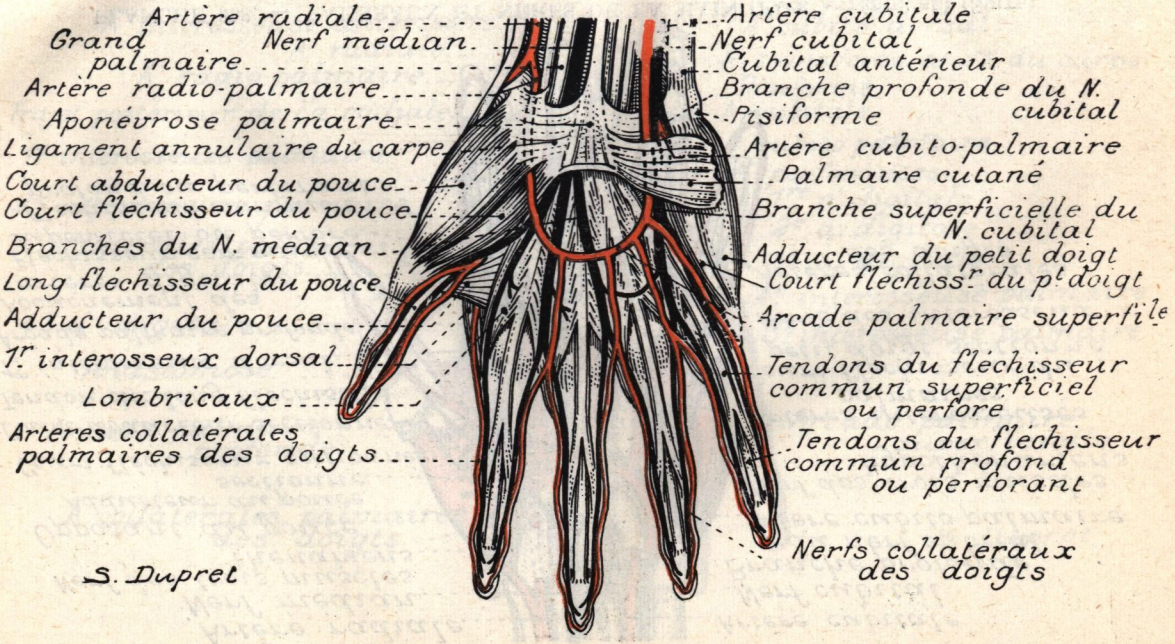

PLANCHE 397. — VAISSEAUX ET NERFS DE LA MAIN (FACE ANTÉRIEURE)

G. DOIN et Cie, Éditeurs, Paris.

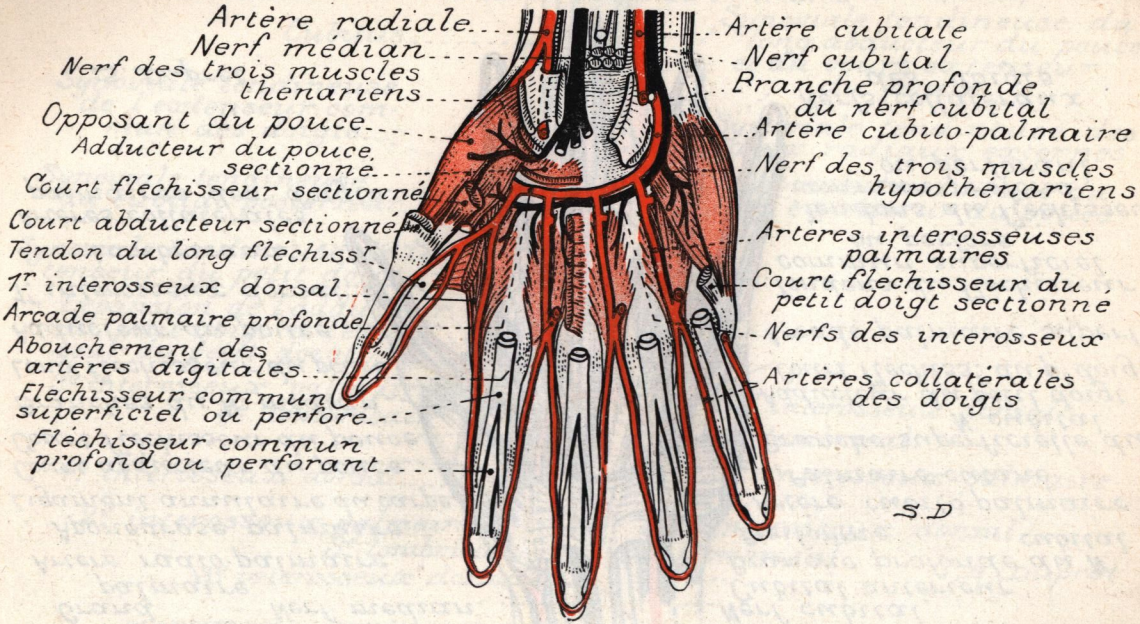

PLANCHE 398. — VAISSEAUX ET NERFS DE LA MAIN (FACE ANTÉRIEURE) (SUITE)

G. DOIN et Cie Éditeurs, Paris

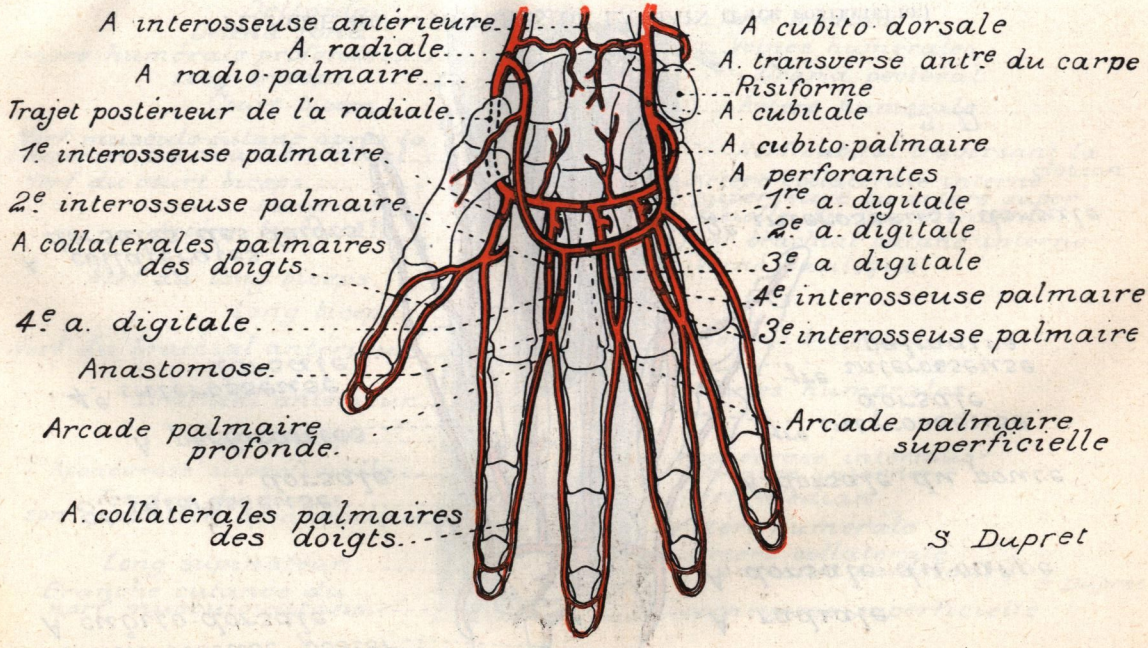

PLANCHE 399. — ARTÈRES DE LA MAIN (FACE ANTÉRIEURE)

G. DOIN et Cie, Éditeurs, Paris.

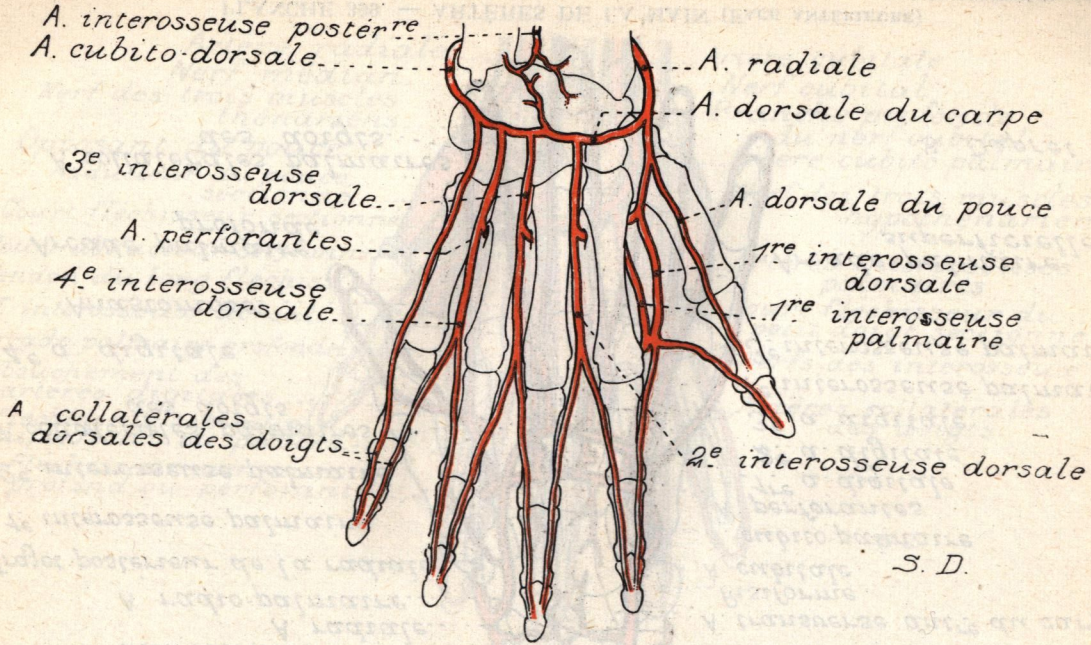

PLANCHE 400. — ARTÈRES DE LA MAIN (FACE POSTÉRIEURE)

G. DOIN et Cie, Éditeurs, Paris.

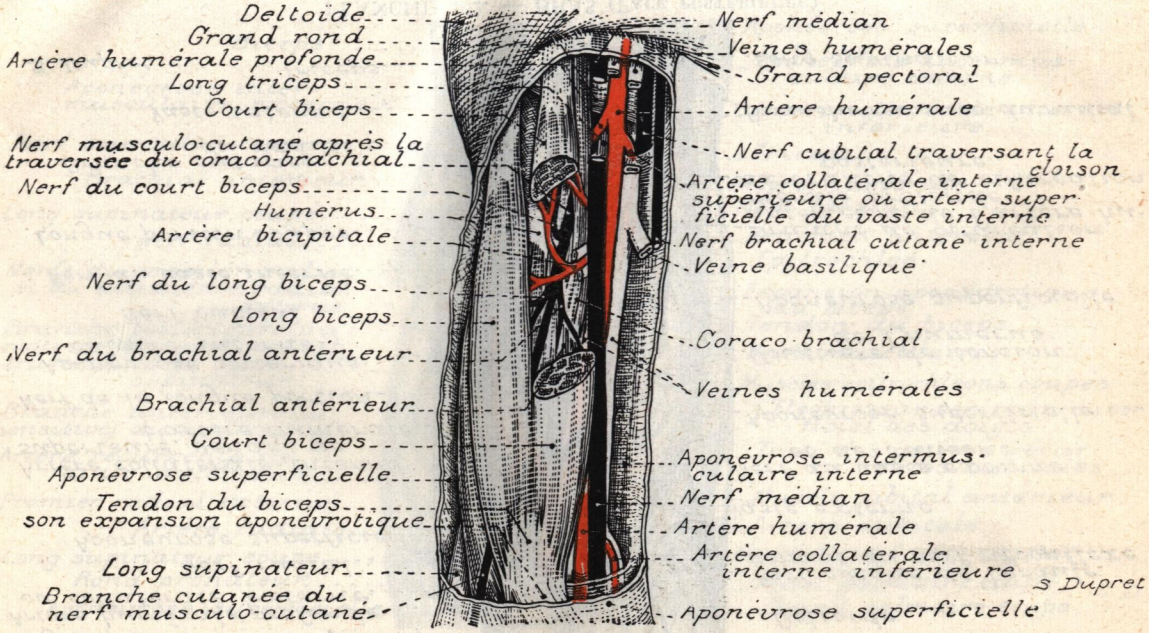

PLANCHE 401. — BRAS (FACE ANTÉRIEURE)

G. DOIN et Cie, Éditeurs, Paris.

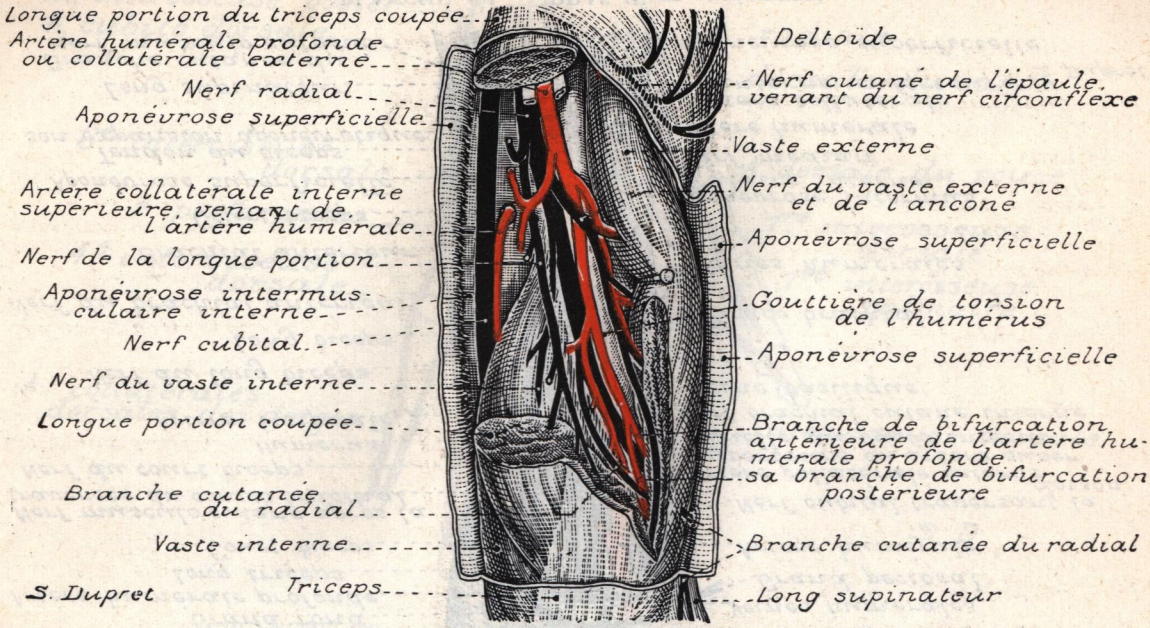

PLANCHE 402. — BRAS (FACE POSTÉRIEURE)

G. DOIN et Cie Éditeurs, Paris.

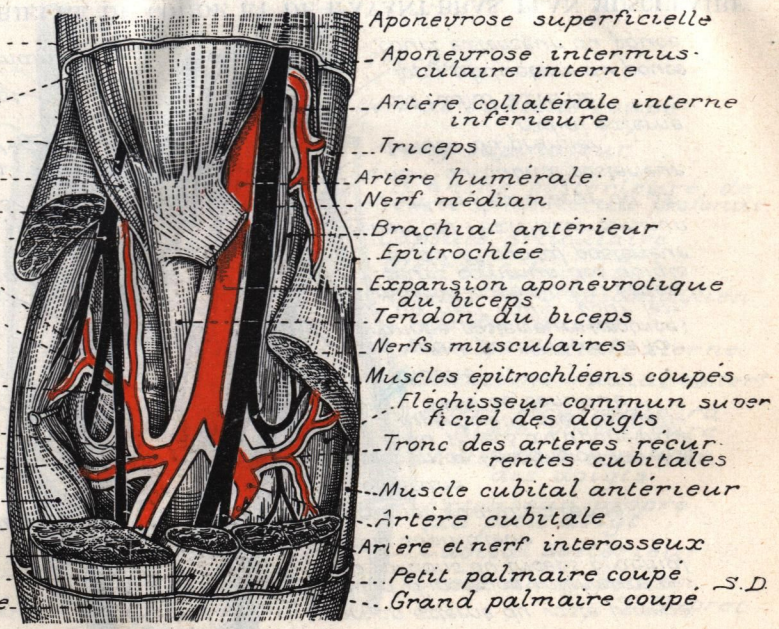

PLANCHE 403. — COUDE (FACE ANTÉRIEURE)

G. DOIN et Cie, Éditeurs, Paris.

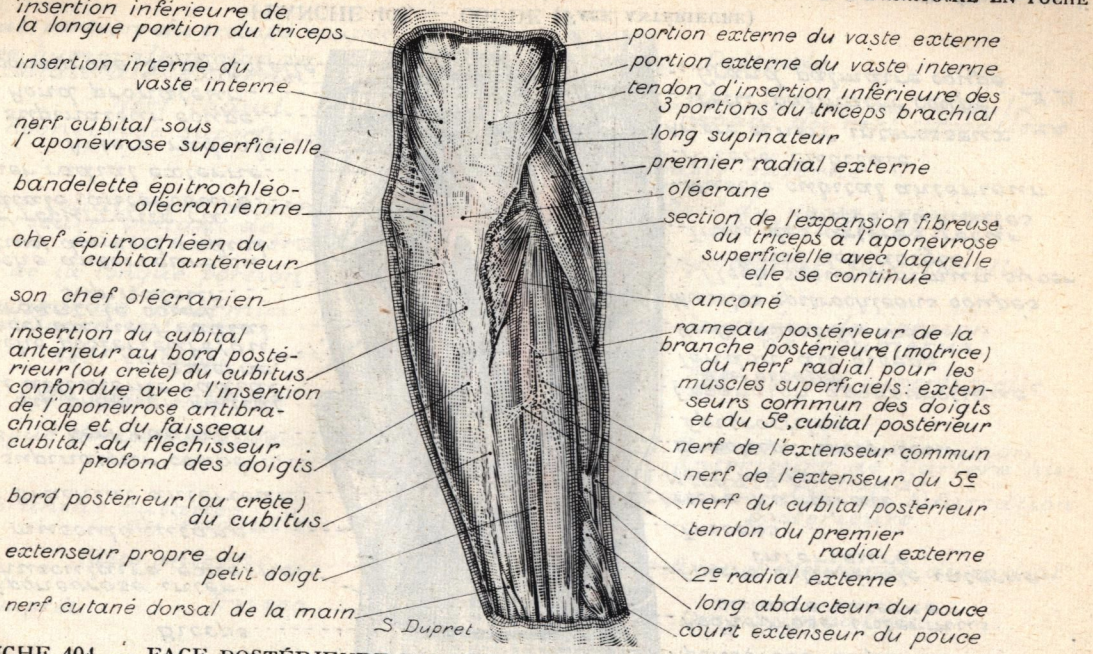

PLANCHE 404. — FACE POSTÉRIEURE DU COUDE ET DE L'AVANT-BRAS, PLAN MUSCULAIRE SUPERFICIEL

G. Doin et Cie, Éditeurs, Paris.

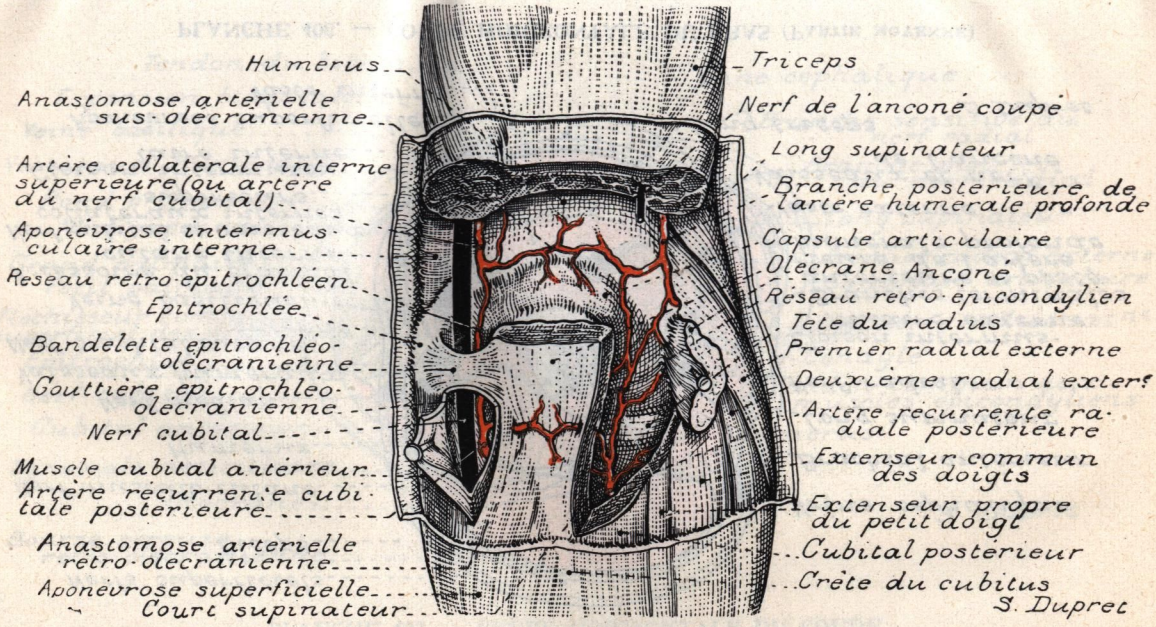

PLANCHE 405. — COUDE (FACE POSTÉRIEURE)

G. DOIN et Cie, Éditeurs, Paris.

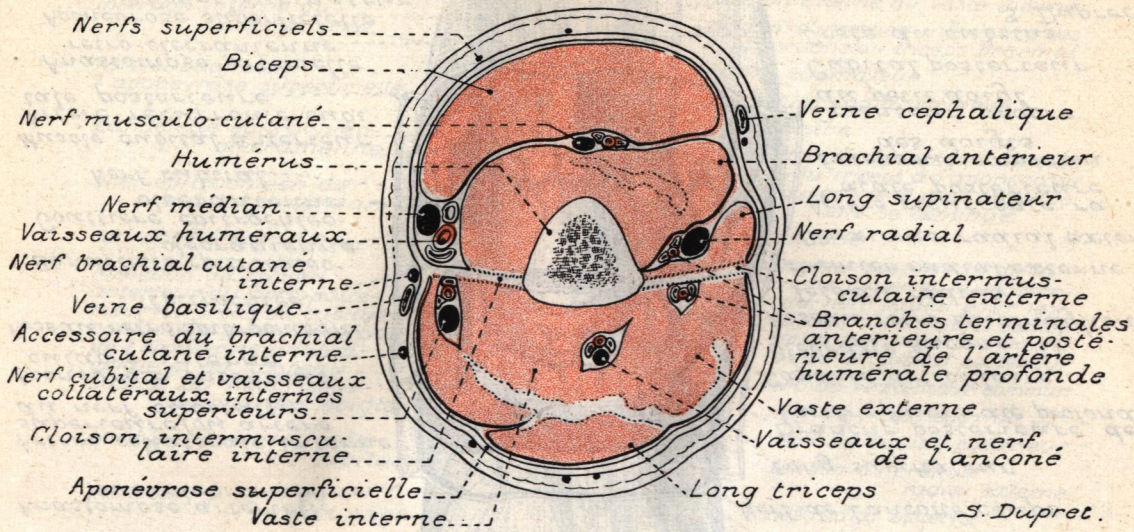

PLANCHE 406. — COUPE HORIZONTALE DU BRAS (PARTIE MOYENNE)

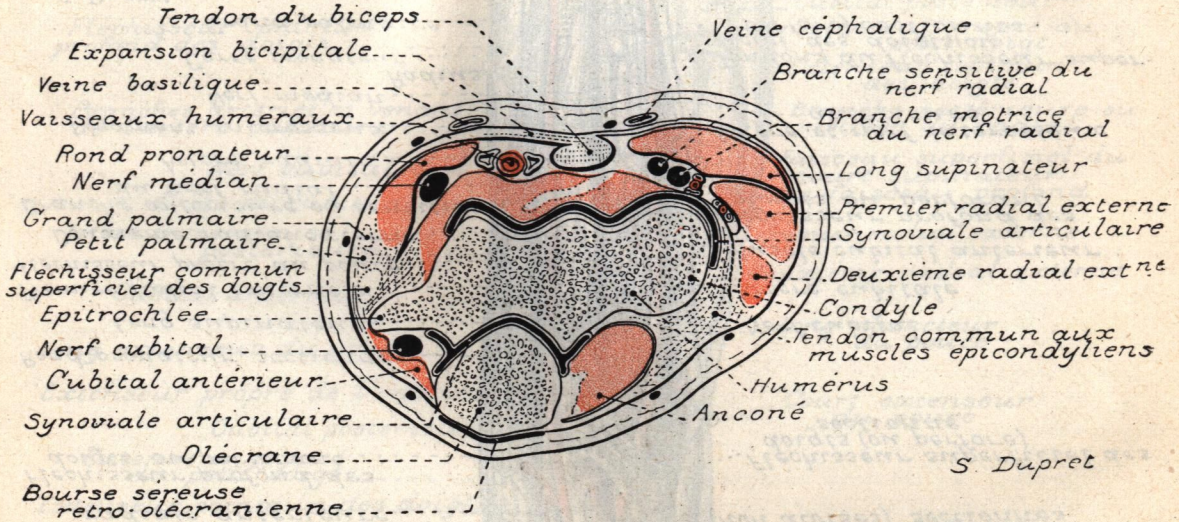

PLANCHE 407. — COUPE HORIZONTALE DU COUDE

G. Doin et Cie, Éditeurs, Paris.

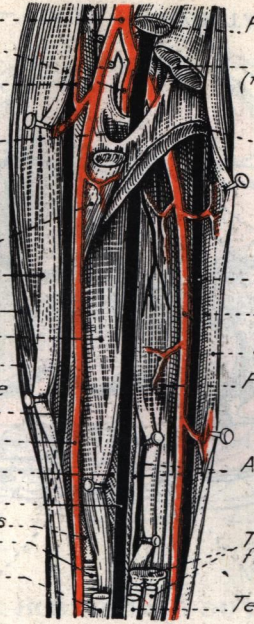

PLANCHE 408. — AVANT-BRAS (FACE ANTÉRIEURE)

G. DOIN et Cie, Éditeurs, Paris.

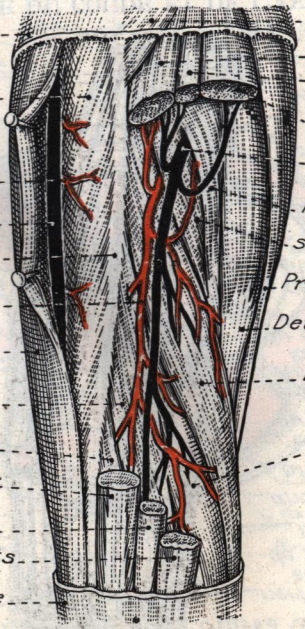

PLANCHE 409. — AVANT-BRAS (FACE POSTÉRIEURE)

G. DOIN et Cie, Éditeurs, Paris.

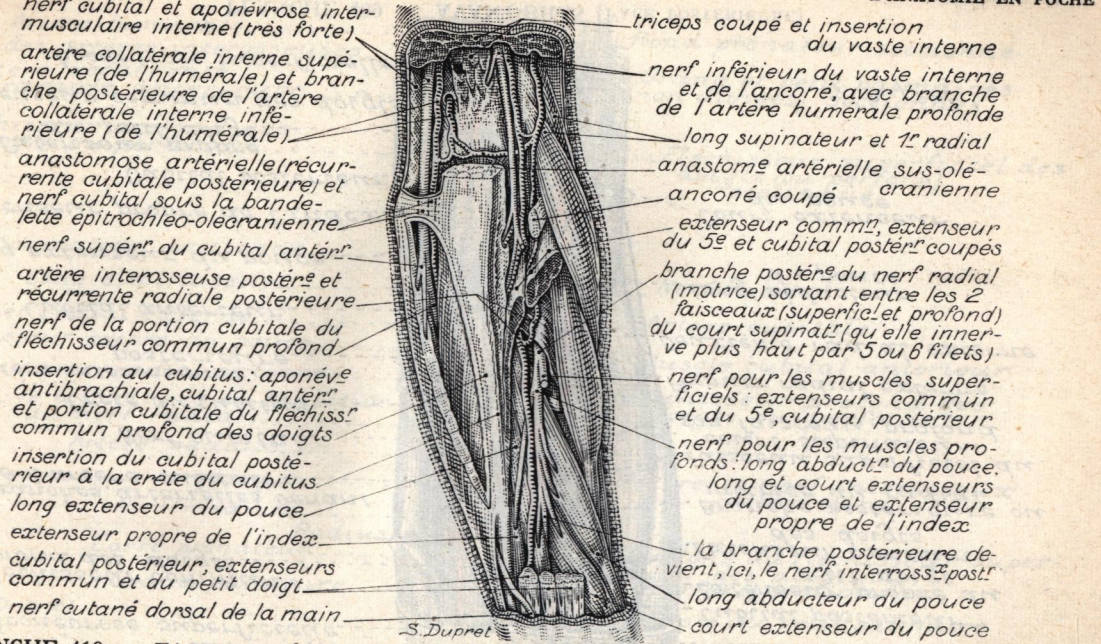

PLANCHE 410. — FACE POSTÉRIEURE DU COUDE ET DE L'AVANT-BRAS, PLAN MUSCULAIRE PROFOND ET RAPPORTS VASCULO-NERVEUX.

G. Doin et Cie, Éditeurs, Paris.

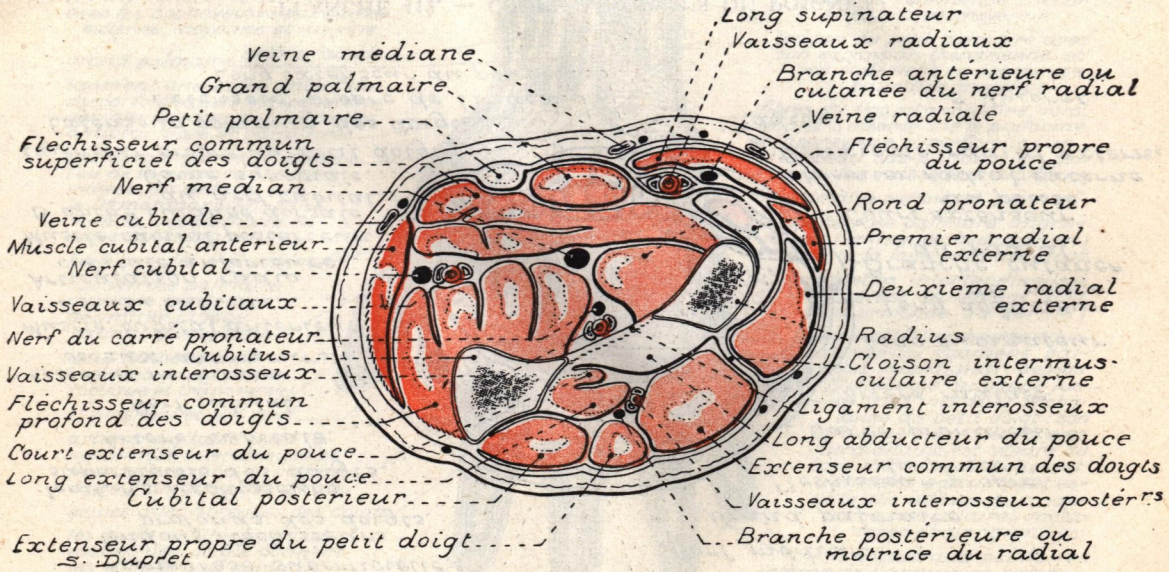

PLANCHE 411. — COUPE DE L'AVANT-BRAS (PARTIE MOYENNE)

G. DOIN et Cie, Éditeurs, Paris.

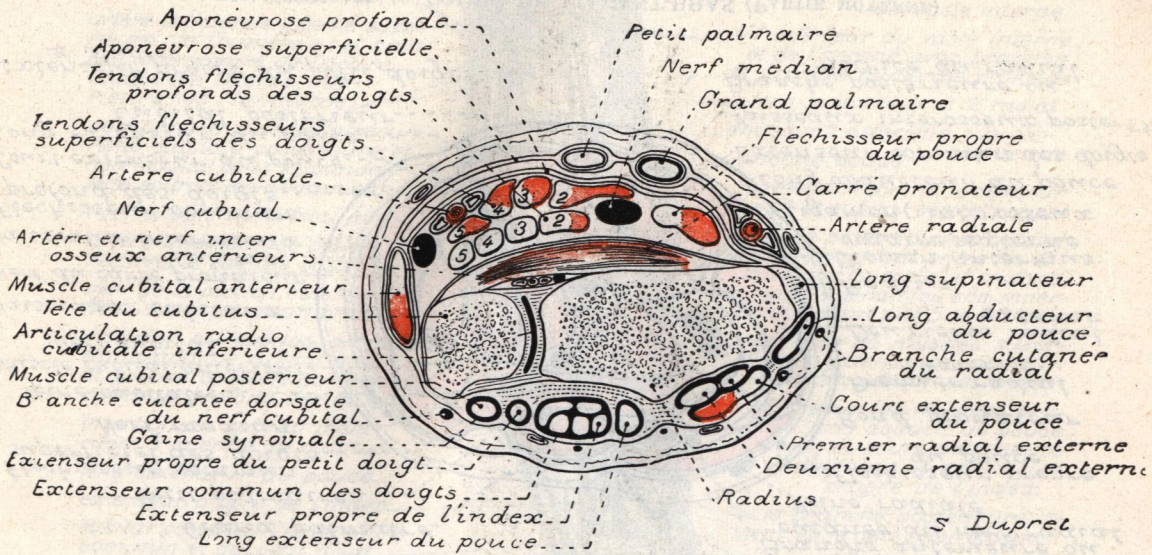

PLANCHE 412. — COUPE AU-DESSUS DU POIGNET

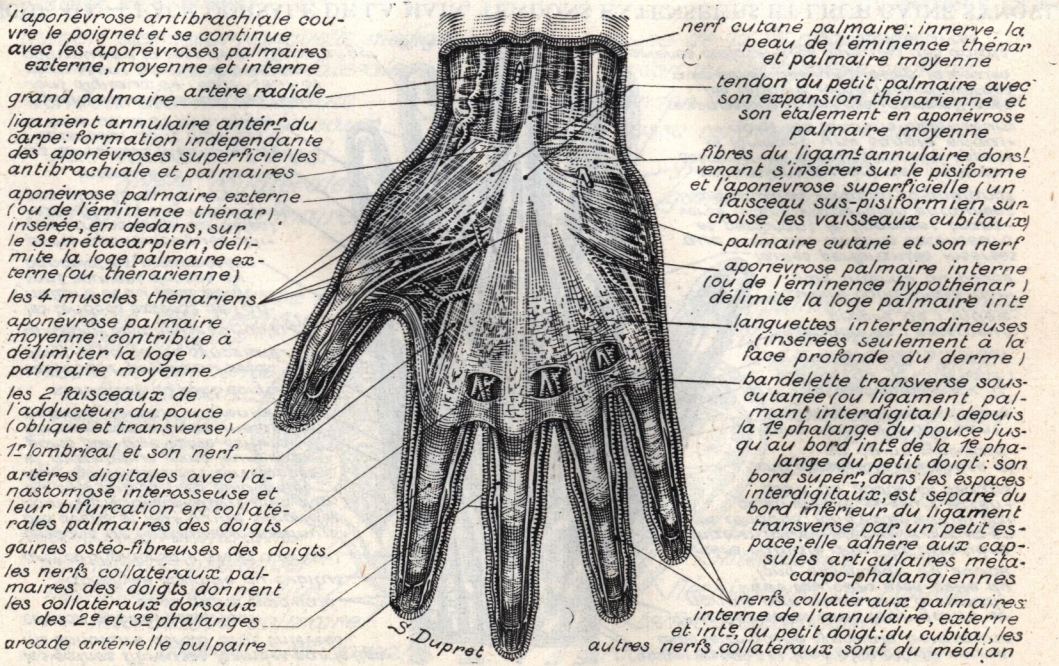

PLANCHE 413. — APONÉVROSES PALMAIRES

G. Doin et Cie, Éditeurs, Paris.

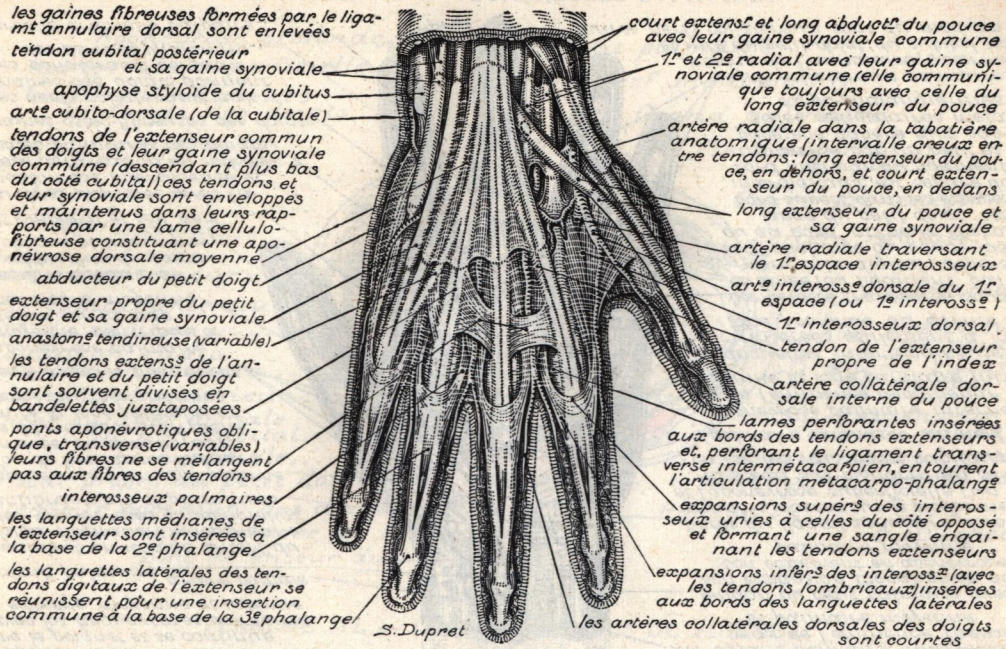

PLANCHE 414. — FACE DORSALE DE LA MAIN, TENDONS EXTENSEURS ET LEUR GAINE SYNOVIALE

G. Doin et Cie, Éditeurs, Paris.

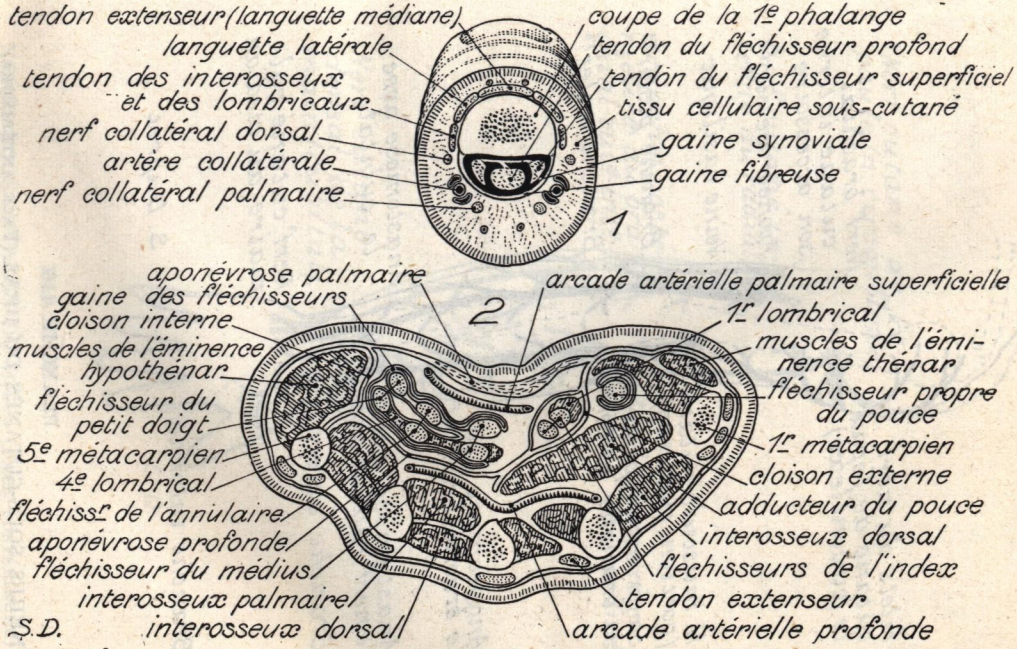

PLANCHE 415. — 1, COUPE TRANSVERSALE DU MÉDIUS DROIT. 2, COUPE TRANSVERSALE DE LA MAIN AU NIVEAU DES MÉTACARPIENS

G. Doin et Cie, Éditeurs, Paris.

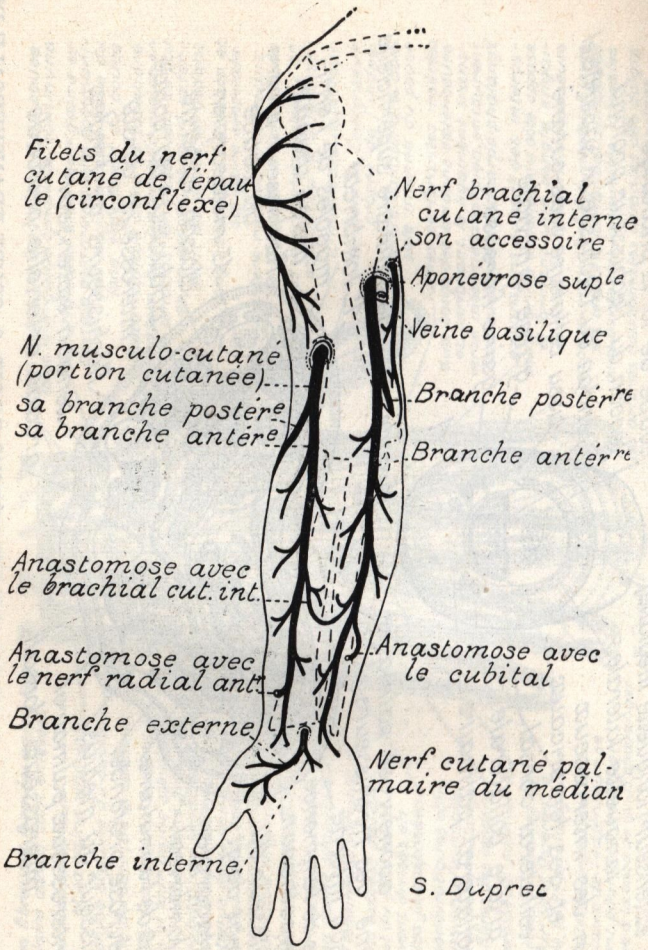

PLANCHE 416

NERFS SOUS-CUTANÉS DU BRAS (FACE ANTÉRIEURE)

G. DOIN et Cie, Éditeurs, Paris.

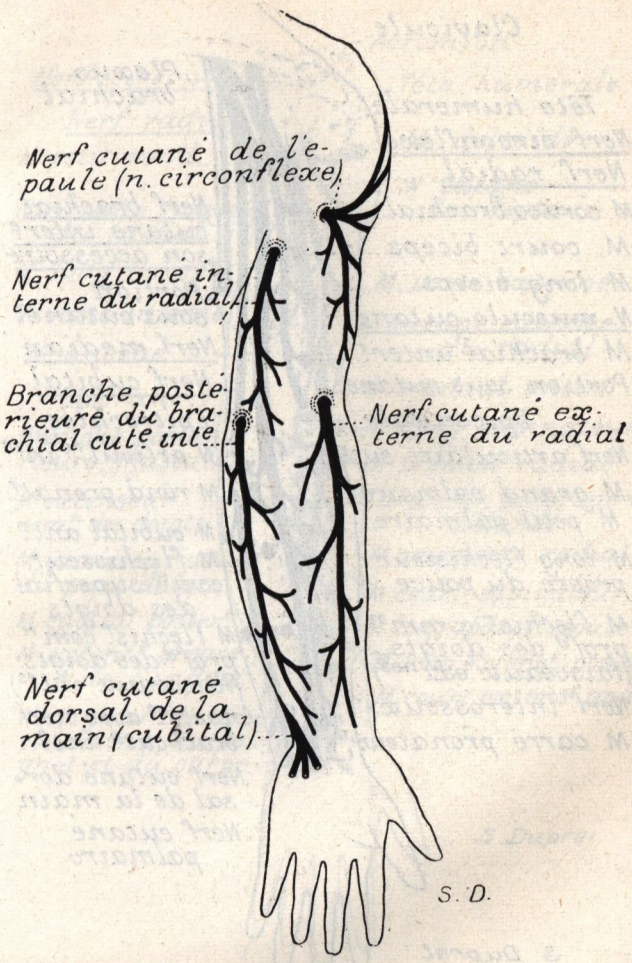

PLANCHE 417

NERFS SOUS-CUTANÉS DU BRAS (FACE POSTÉRIEURE)

G. DOIN et Cie, Éditeurs, Paris.

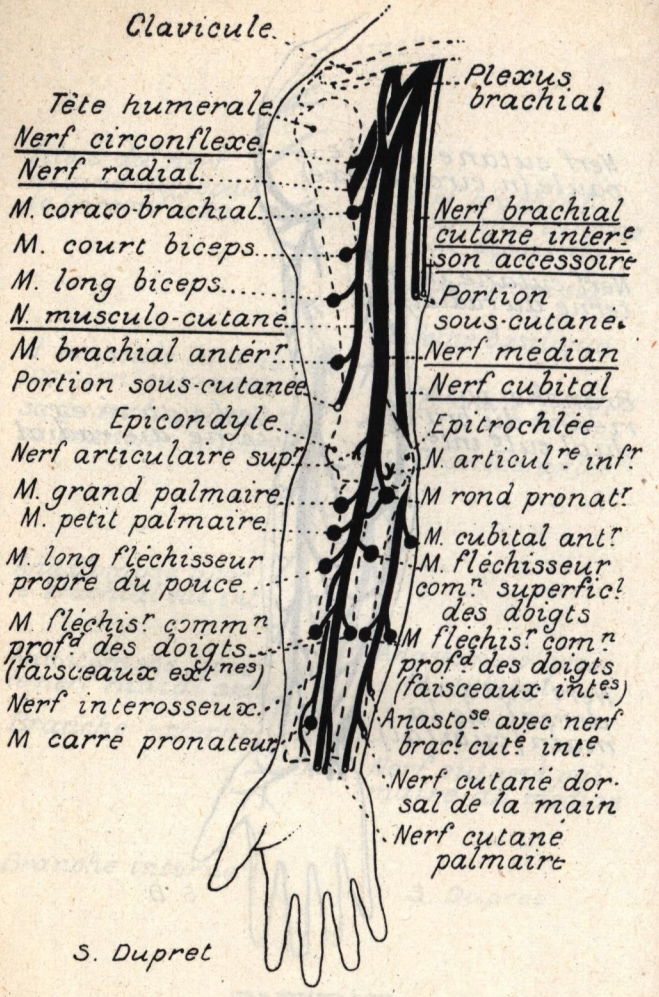

PLANCHE 418
NERFS MOTEURS DU BRAS (FACE ANTÉRIEURE)

G. DOIN et Cie, Éditeurs, Paris.

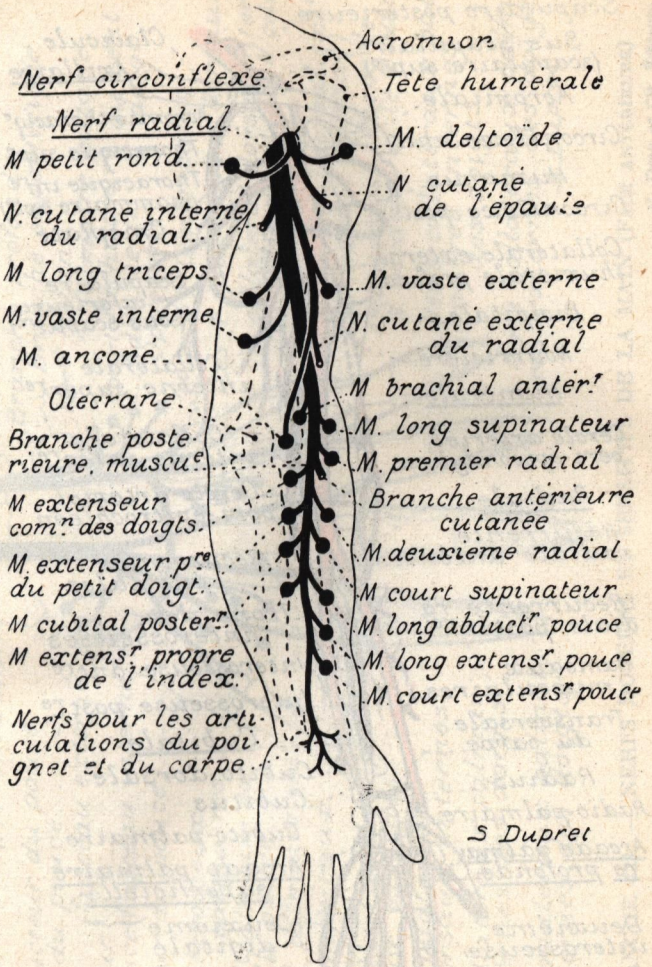

PLANCHE 419

NERFS MOTEURS DU BRAS (FACE POSTÉRIEURE)

G. DOIN et Cie, Éditeurs, Paris.

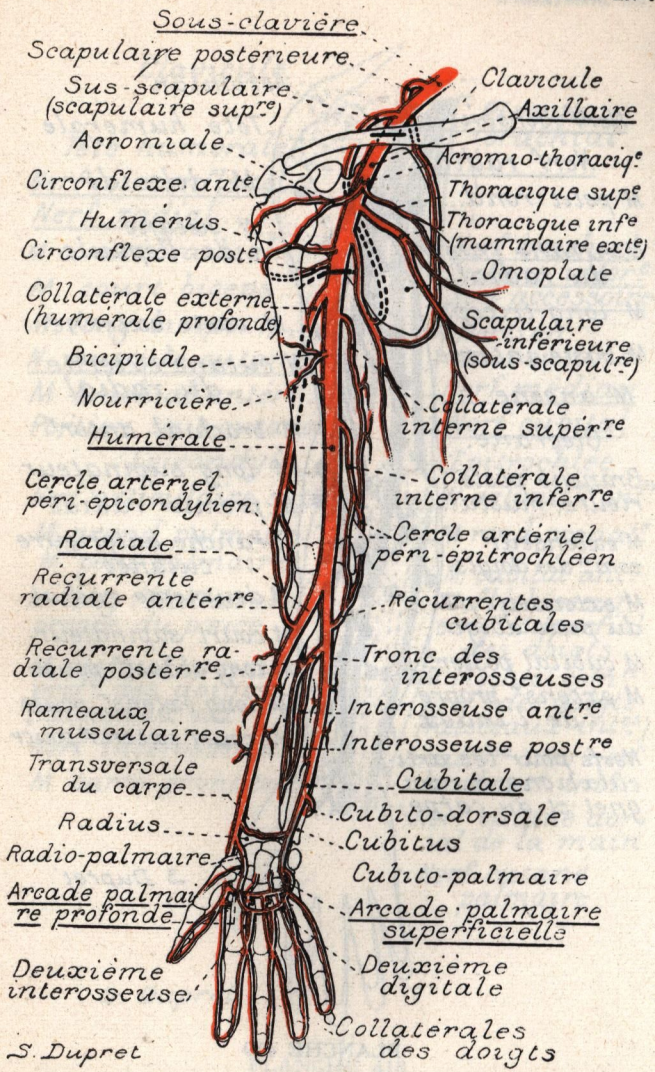

PLANCHE 420. — ARTÈRES DU BRAS (FACE ANTÉRIEURE)

G. DOIN et Cie, Éditeurs, Paris.

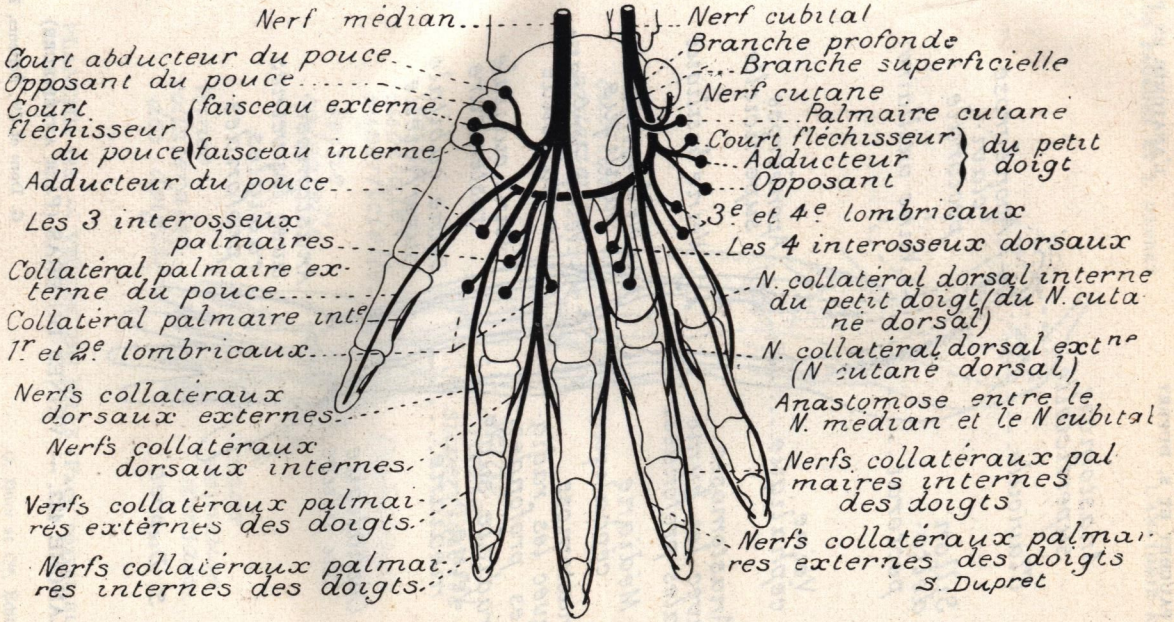

PLANCHE 421. — NERFS MOTEURS ET SENSITIFS DE LA MAIN (FACE ANTÉRIEURE)

G. DOIN et Cie, Éditeurs, Paris.

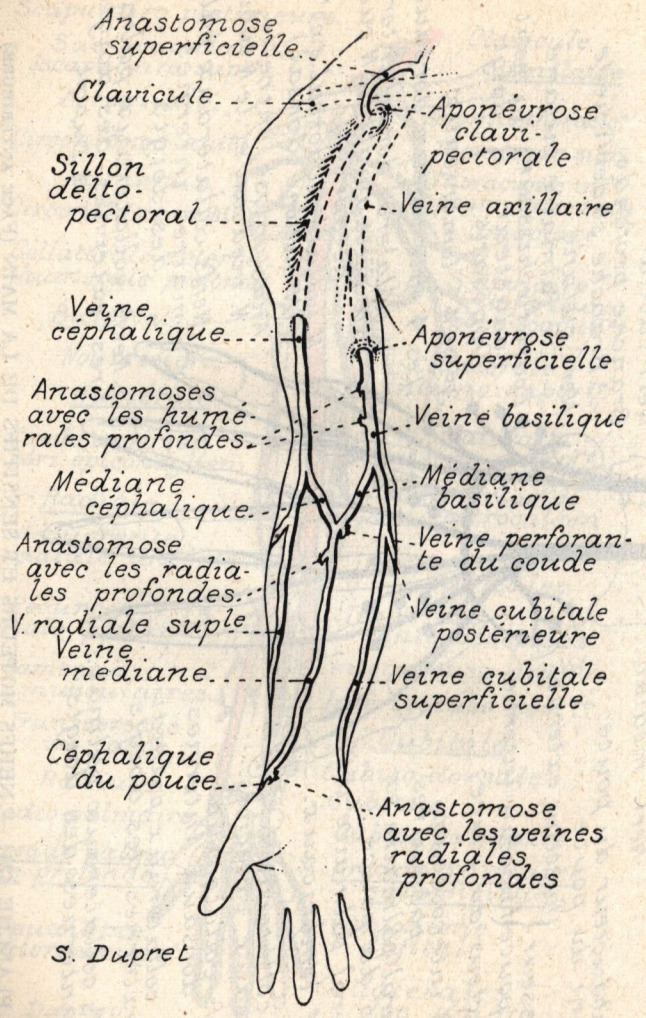

PLANCHE 422. — VEINES DU BRAS (FACE ANTÉRIEURE)

G. DOIN et Cie, Éditeurs, Paris.

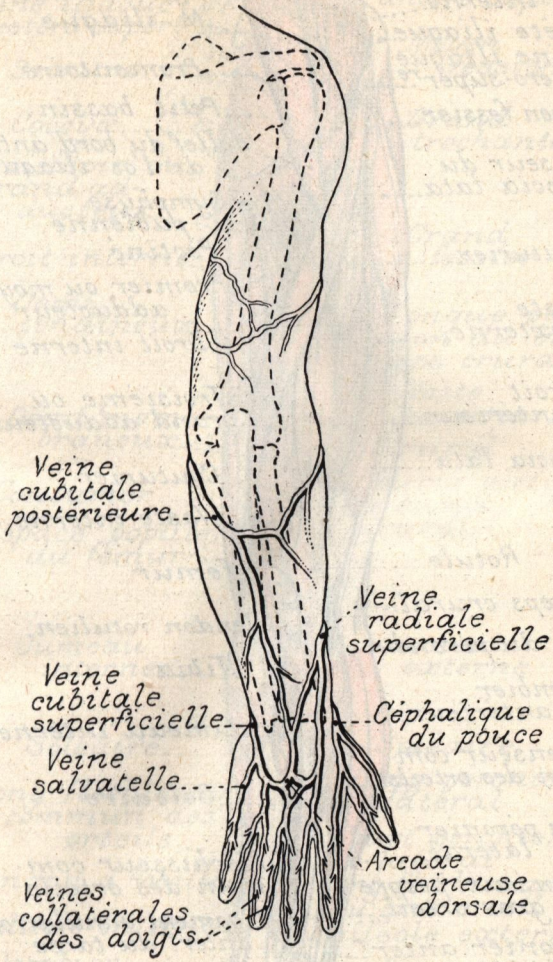

PLANCHE 423. — VEINES DU BRAS (FACE POSTÉRIEURE)

G. DOIN et Cie, Éditeurs, Paris.

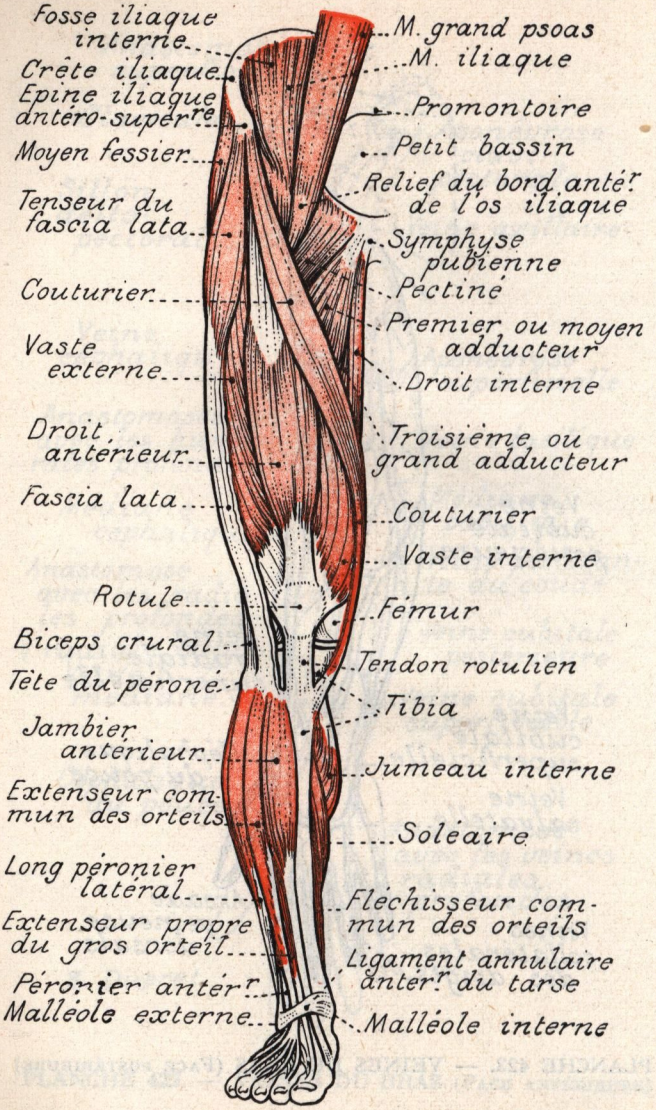

PLANCHE 424. — MUSCLES DE LA JAMBE (FACE ANTÉRIEURE)

G. DOIN et Cie, Éditeurs, Paris.

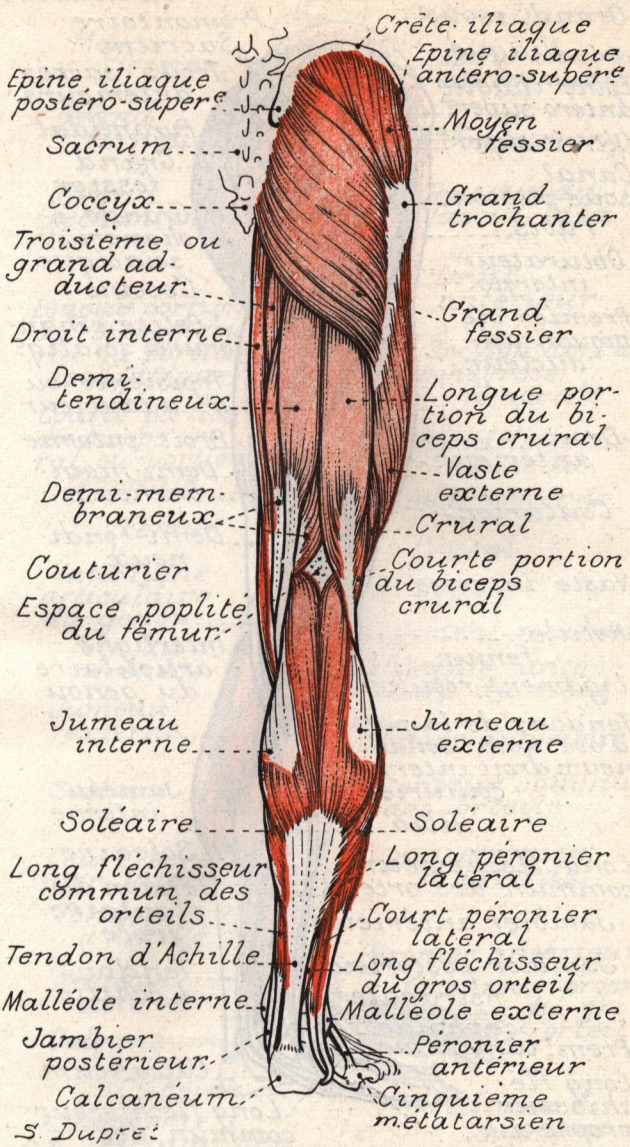

PLANCHE 425

MUSCLES DE LA JAMBE ET DE LA FESSE (FACE POSTÉRIEURE)

G. DOIN et Cie, Éditeurs, Paris.

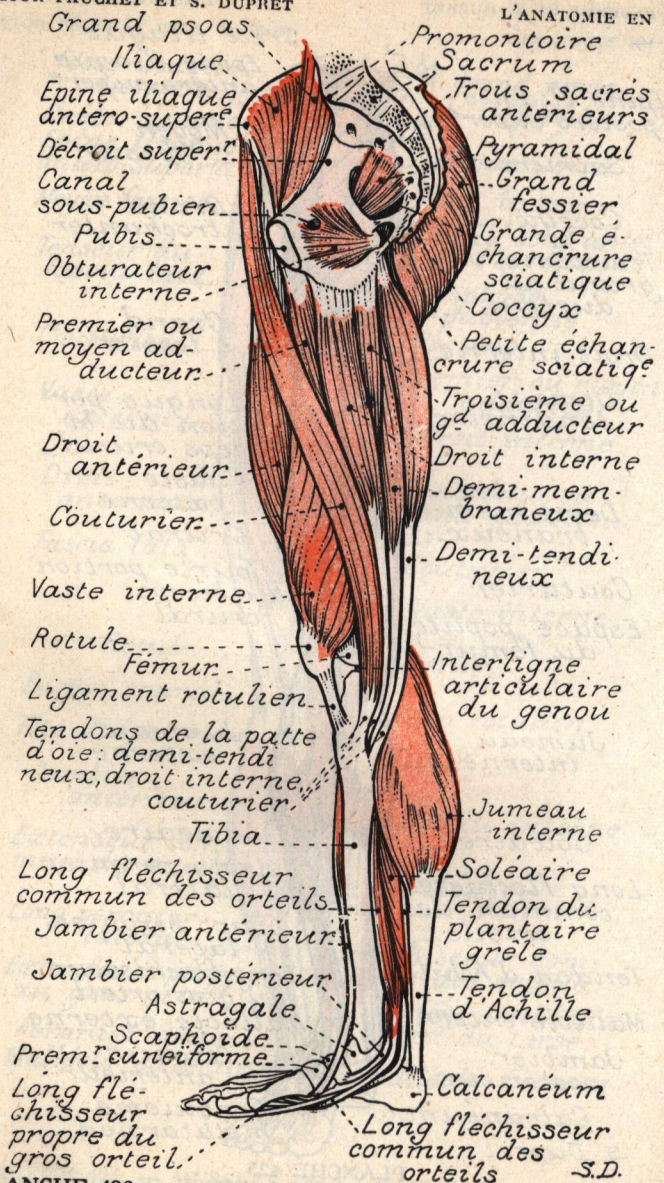

PLANCHE 426. — MUSCLES DE LA JAMBE (FACE INTERNE)

G. DOIN et Cie, Éditeurs, Paris.

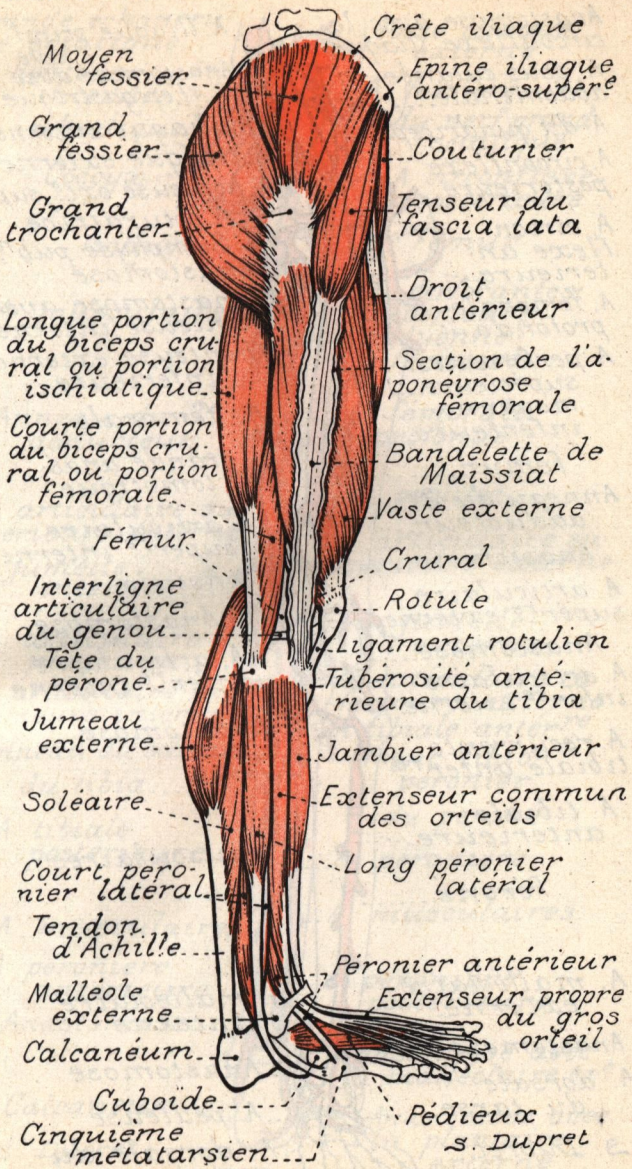

PLANCHE 427

MUSCLES DE LA JAMBE ET DE LA FESSE (FACE EXTERNE)

G. DOIN et Cie, Éditeurs, Paris.

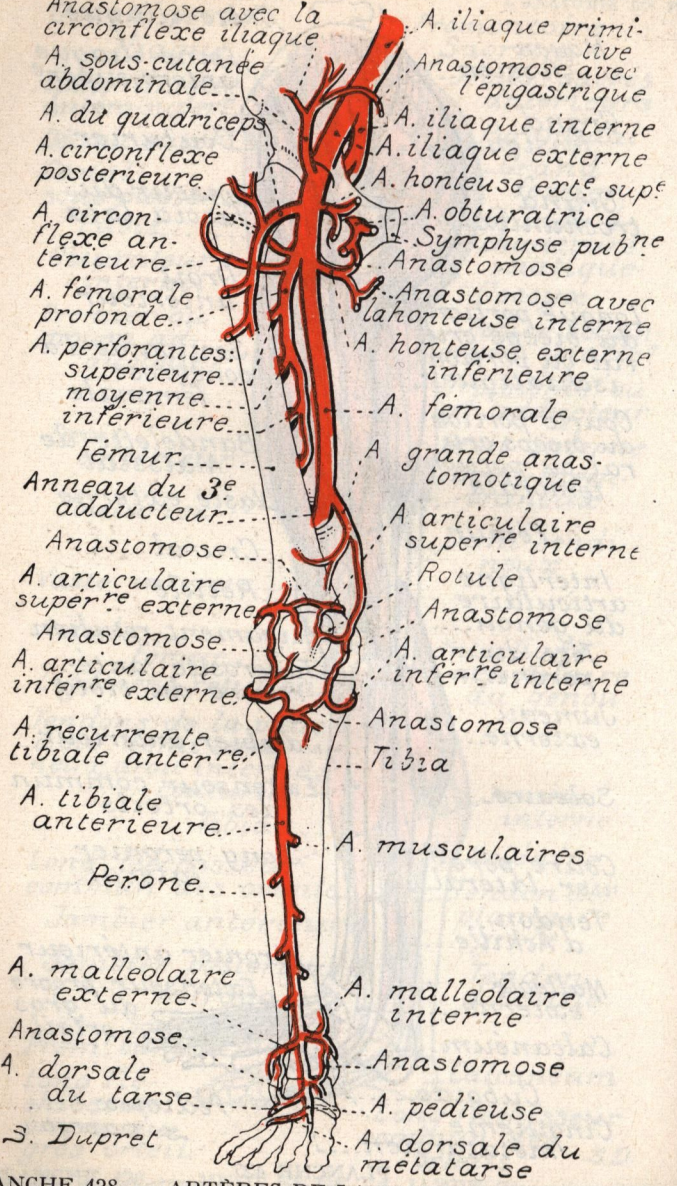

PLANCHE 428. — ARTÈRES DE LA JAMBE (FACE ANTÉRIEURE)

G. DOIN et Cie, Éditeurs Paris.

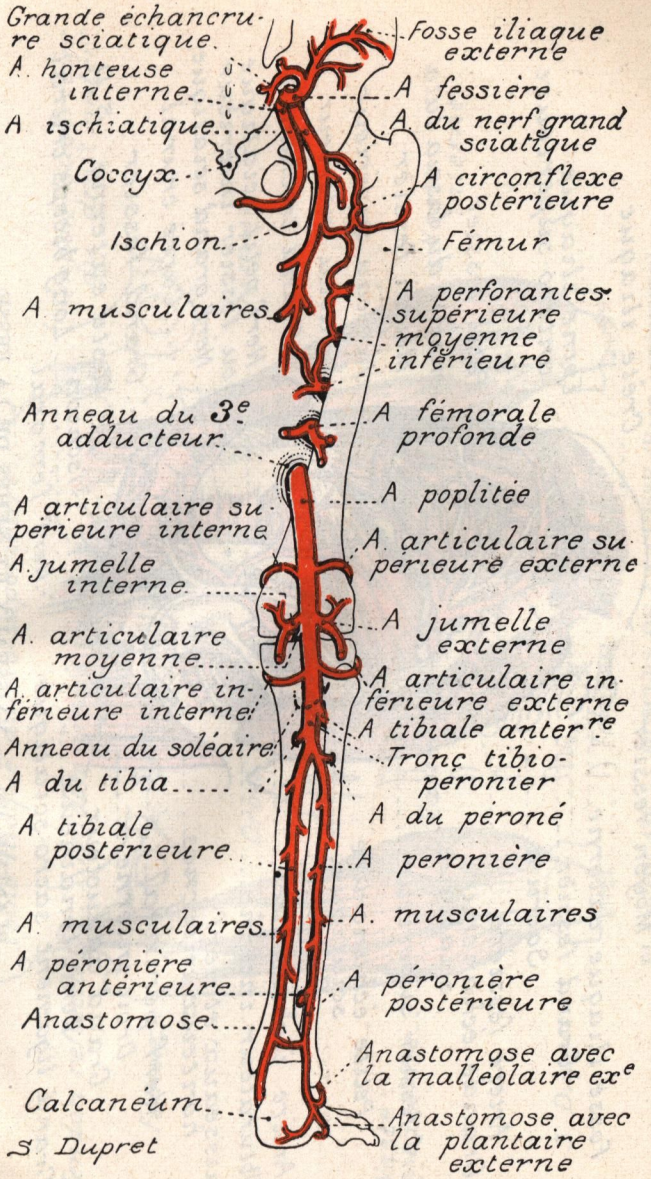

PLANCHE 429

ARTÈRES DE LA JAMBE ET DE LA FESSE (FACE POSTÉRIEURE)

G. DOIN et Cie, Éditeurs, Paris.

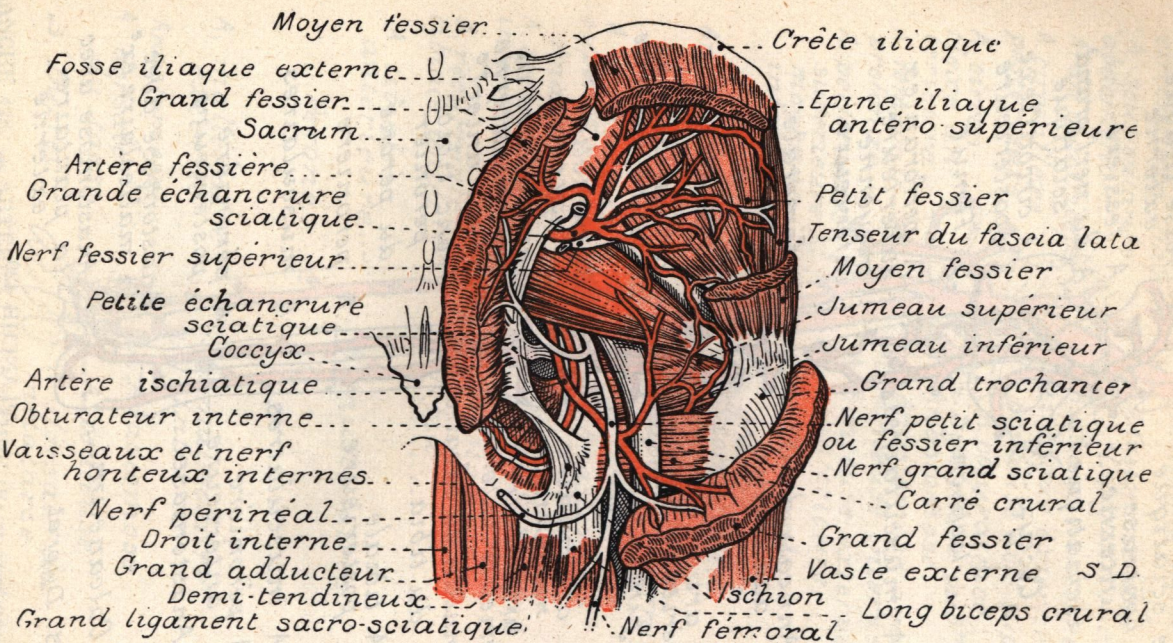

PLANCHE 430. — VAISSEAUX ET NERFS DE LA FESSE

G. Doin et Cie, Éditeurs, Paris.

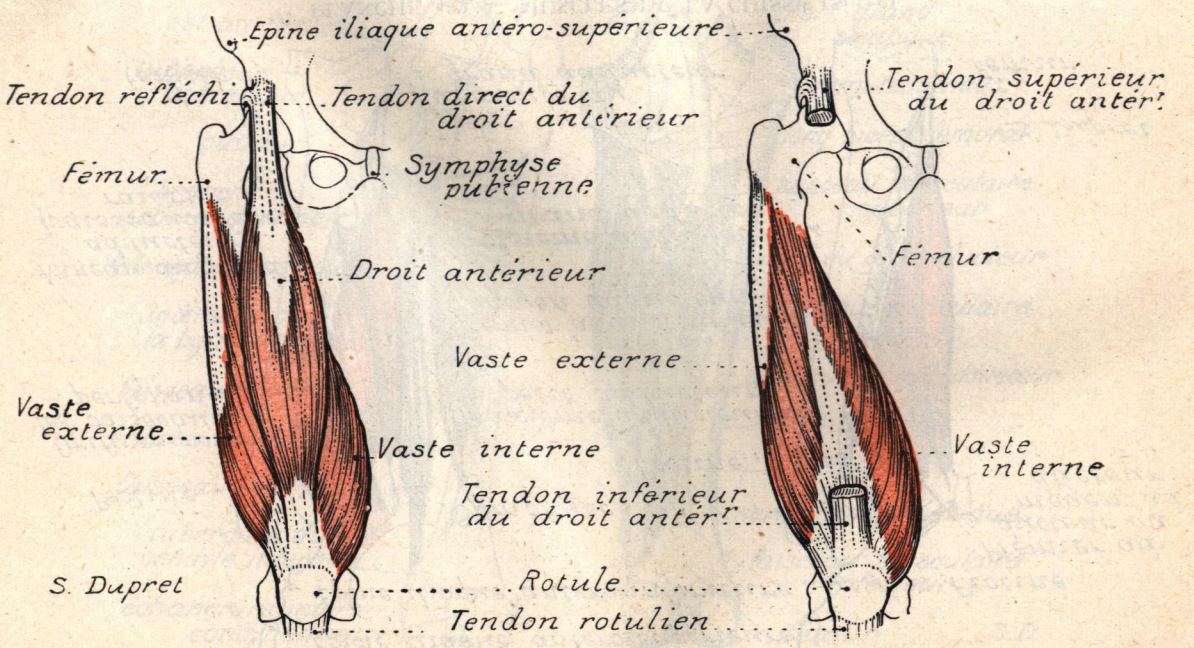

PLANCHE 431. — MUSCLES DE LA CUISSE (FACE ANTÉRIEURE)

G. DOIN et Cie, Éditeurs, Paris.

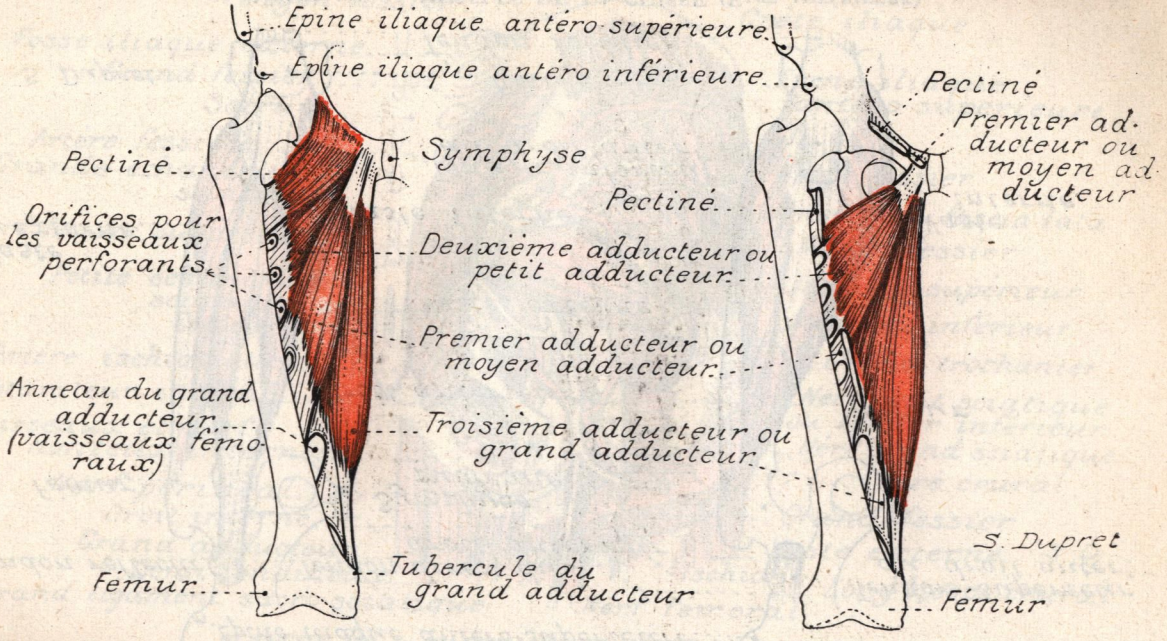

PLANCHE 432. — MUSCLES DE LA CUISSE (SUITE)

G. DOIN et Cie, Éditeurs, Paris.

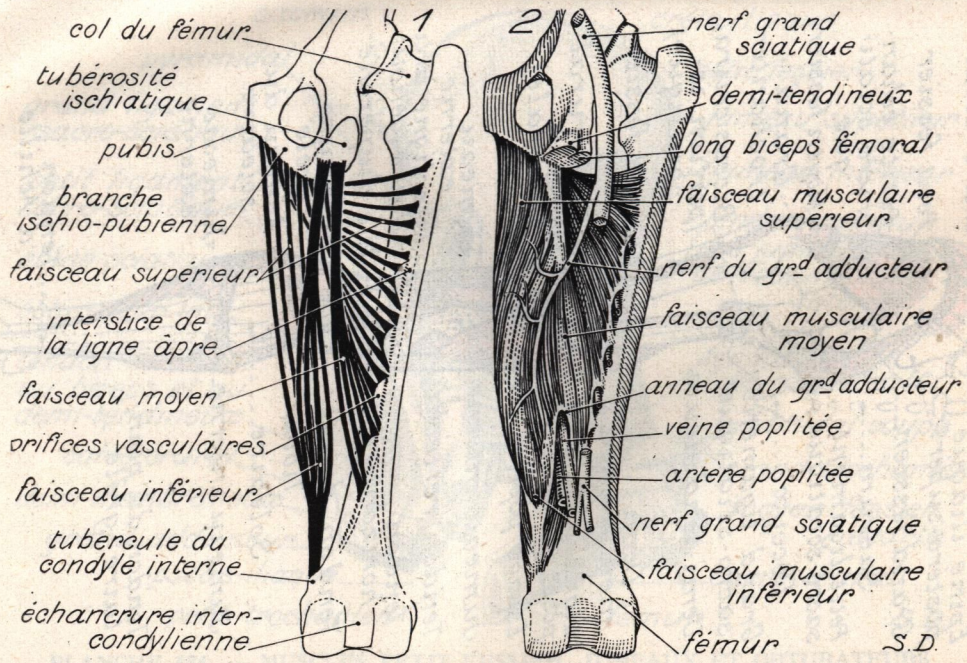

PLANCHE 433. — 1, CONSTITUTION SCHÉMATIQUE DU GRAND ADDUCTEUR. 2, MUSCLE GRAND ADDUCTEUR, VUE POSTÉRIEURE

G. Doin et Cie Éditeurs Paris.

PLANCHE 433 *bis*. — MUSCLES DE LA JAMBE (FACE POSTÉRIEURE)

G. DOIN et Cie, Éditeurs, Paris.

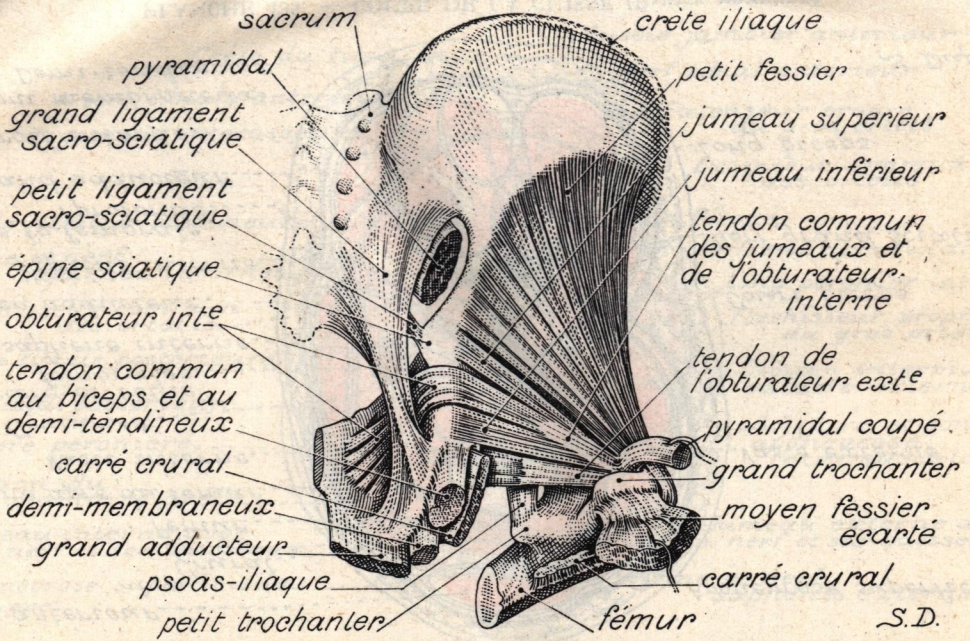

PLANCHE 434. — MUSCLES PETIT FESSIER, JUMEAUX ET OBTURATEURS

G. Doin et Cie, Éditeurs, Paris.

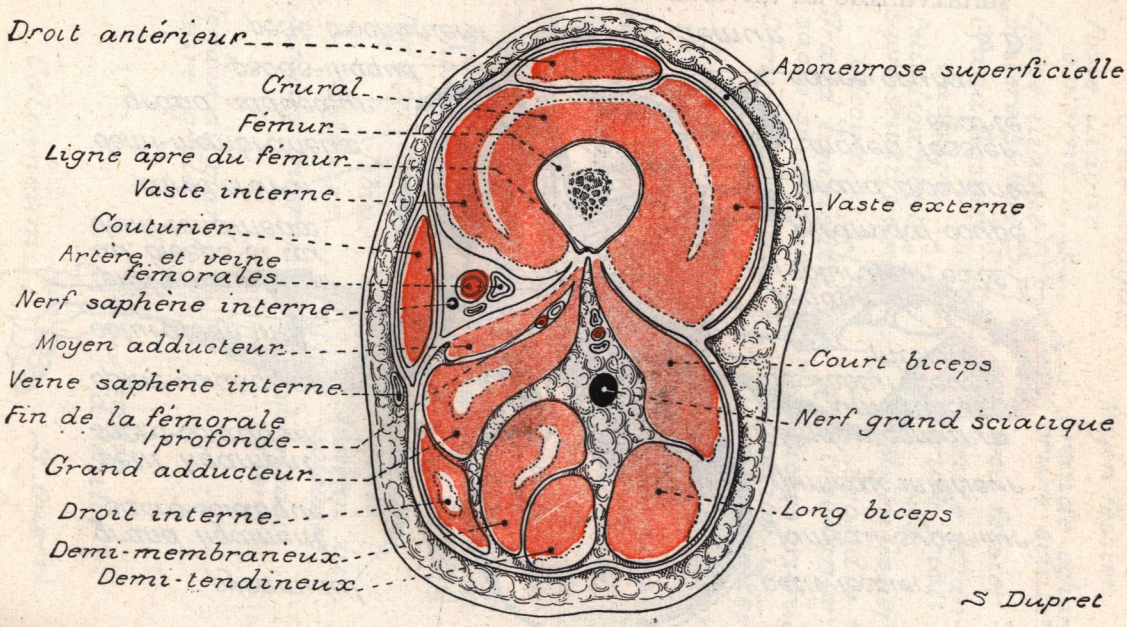

PLANCHE 435. — COUPE DE LA CUISSE (PARTIE MOYENNE)

G. DOIN et Cie, Éditeurs, Paris

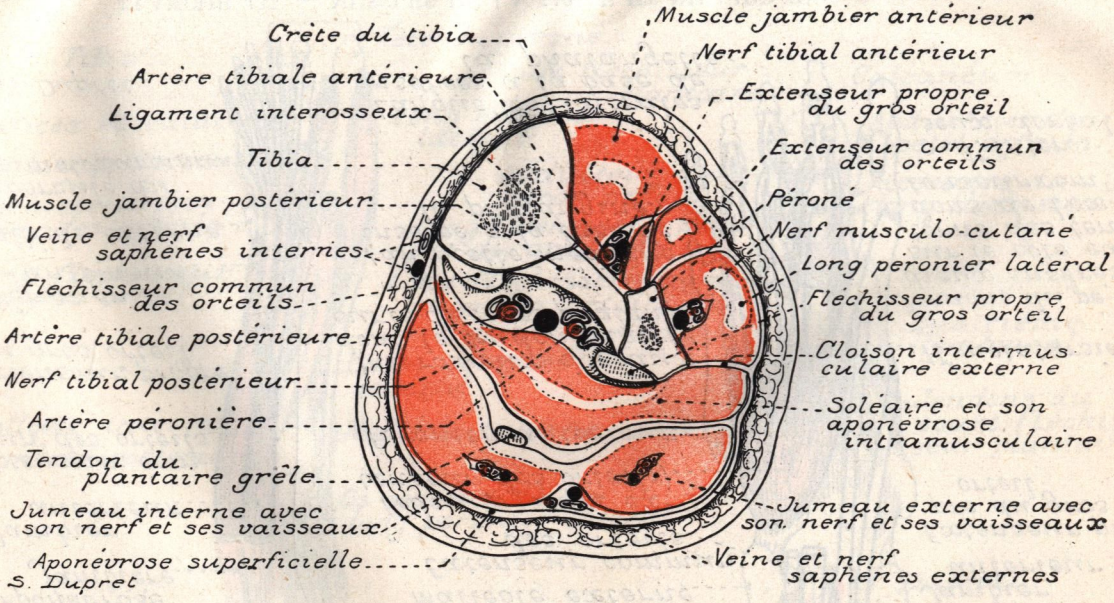

PLANCHE 436. — COUPE DE LA JAMBE (TIERS SUPÉRIEUR)

G. DOIN et Cie, Éditeurs, Paris.

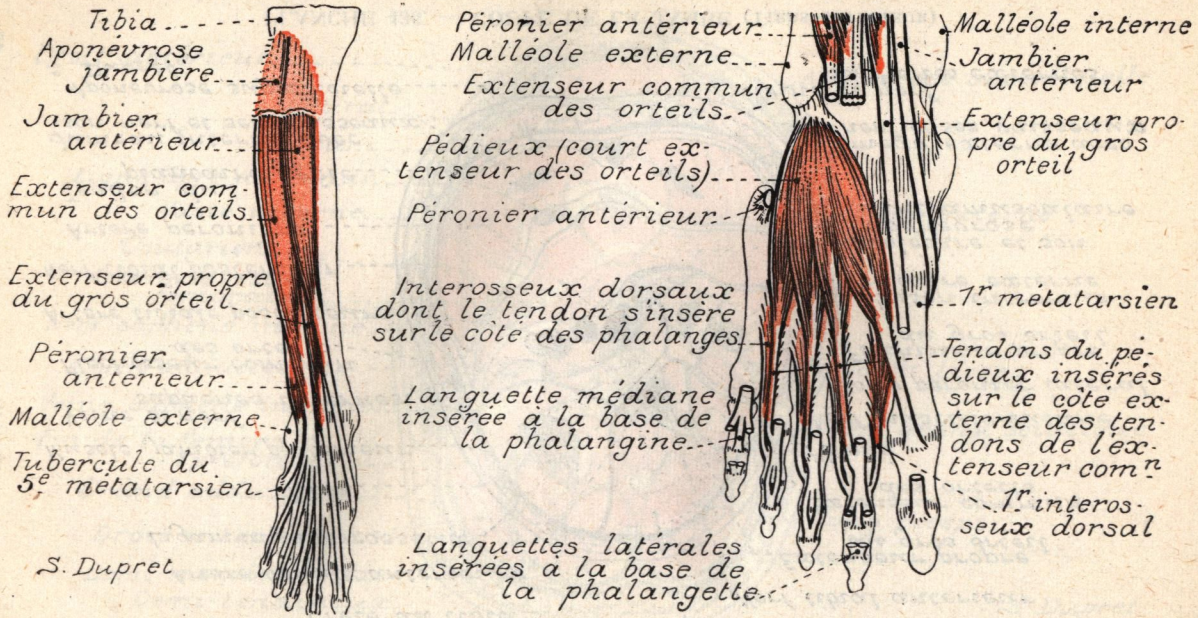

PLANCHE 437. — MUSCLES DE LA JAMBE ET DU PIED (FACE ANTÉRIEURE)

G. DOIN et Cie, Éditeurs, Paris.

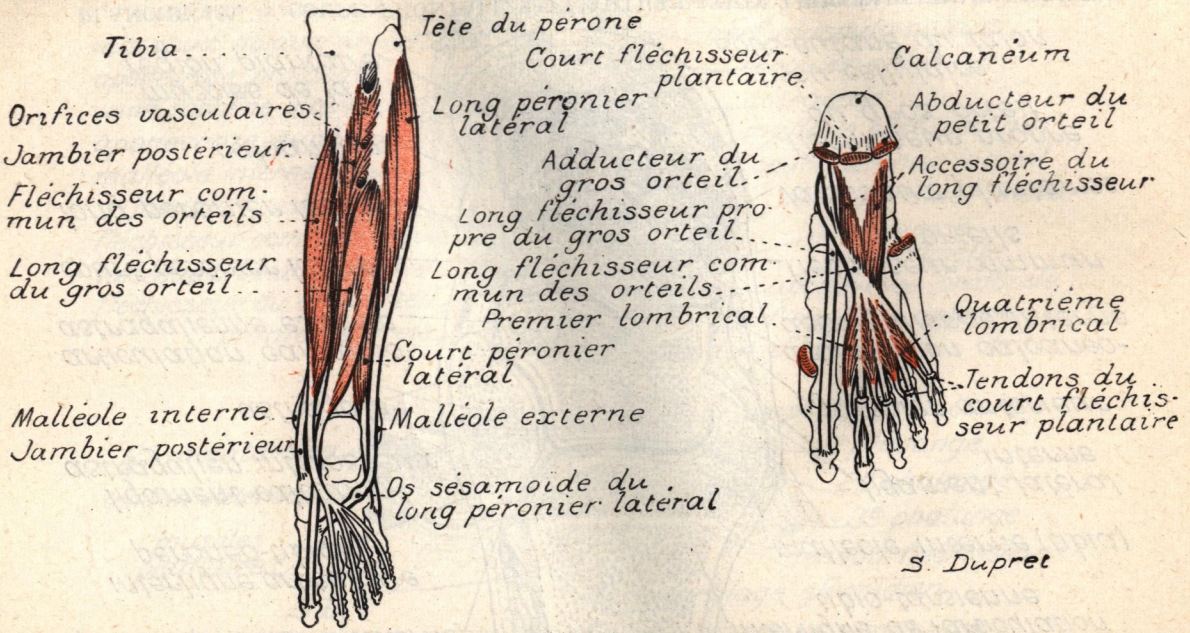

PLANCHE 438. — MUSCLES DE LA JAMBE ET DU PIED (FACE POSTÉRIEURE)

G. DOIN et Cie, Éditeurs, Paris.

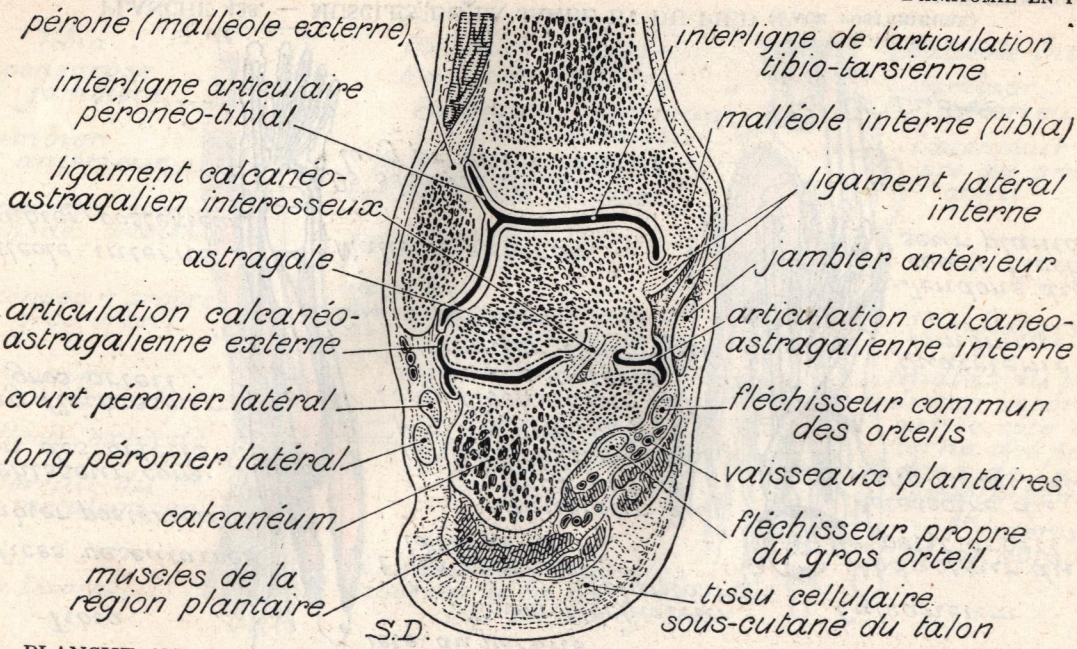

PLANCHE 439. — COUPE FRONTALE DE L'ARTICULATION TIBIO-TARSIENNE DROITE
(Segment postérieur de la coupe)

G. DOIN et Cie, Éditeurs, Paris.

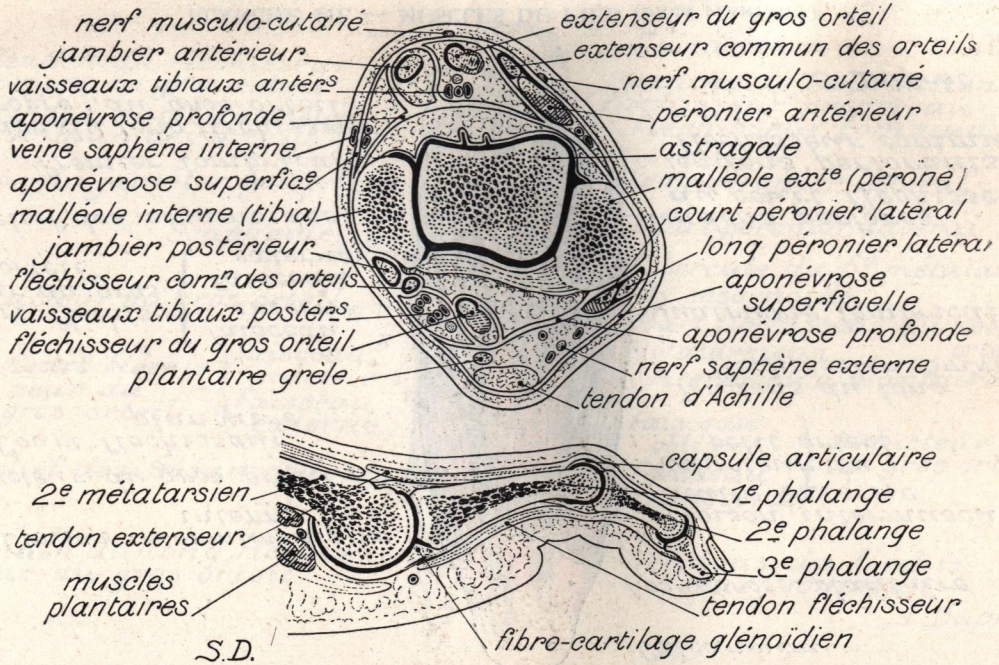

PLANCHE 440. — 1, COUPE HORIZONTALE DU COU-DE-PIED DROIT.
2, COUPE SAGITTALE DU PIED PAR LE 2e ORTEIL

G. Doin et Cie, Éditeurs, Paris.

PLANCHE 441. — MUSCLES DU PIED (FACE PLANTAIRE)

G. DOIN et Cie, Éditeurs, Paris

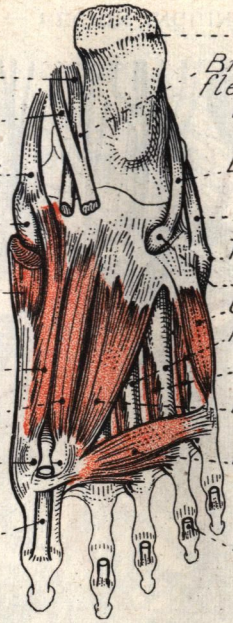

Tendon du fléchisseur propre du gros orteil
Tendon du fléchisseur commun des orteils
Tendon du jambier postérieur
Scaphoïde
Adducteur du gros orteil
Court fléchisseur du gros orteil — Faisceau interne — Faisceau externe
Relief des sésamoïdes
Tendon du long fléchisseur du gros orteil
Calcanéum
Branche de bifurcation du fléchisseur propre au fléchisseur commun
Long péronier latéral
Court péronier latéral
Tubercule du 5e métatarsien
Os sésamoïde
Court fléchisseur du petit orteil
Métatarsiens
Interosseux plantaires
Faisceau oblique — Faisceau transverse — Abducteur du gros orteil
Tendons du fléchisseur commun

S. Dupret

PLANCHE 442. — MUSCLES DU PIED (SUITE)

G. DOIN et Cie, Éditeurs, Paris.

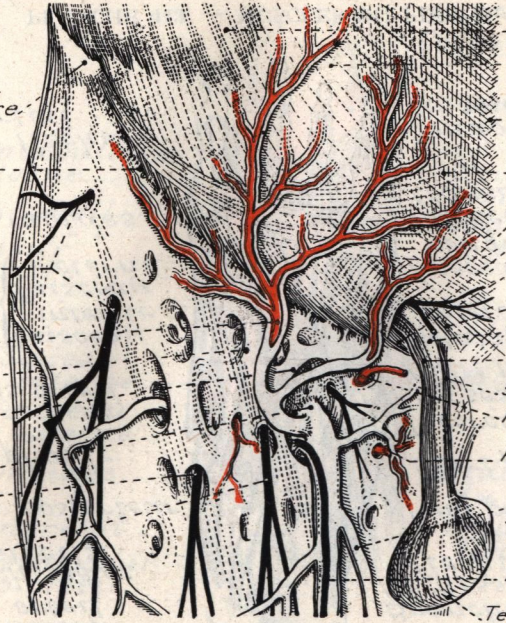

PLANCHE 443. — RÉGION INGUINO-CRURALE

G. Doin et Cie, Éditeurs, Paris.

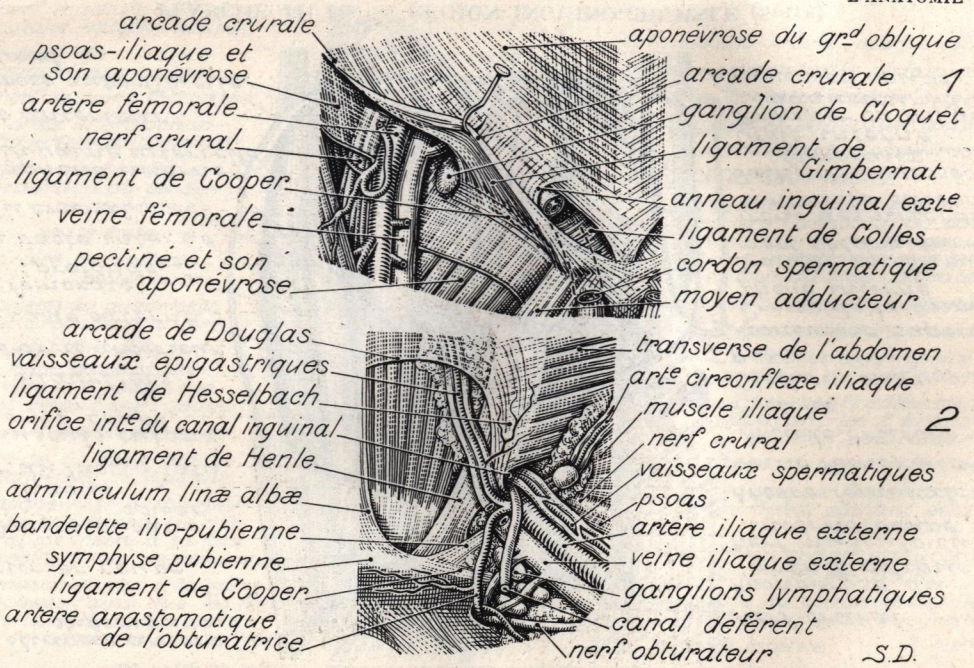

PLANCHE 444. — 1, PARTIE INTERNE DE L'ARCADE CRURALE, VUE EXTERNE. 2, LA MÊME, VUE INTERNE.

G. Doin et Cie, Éditeurs, Paris.

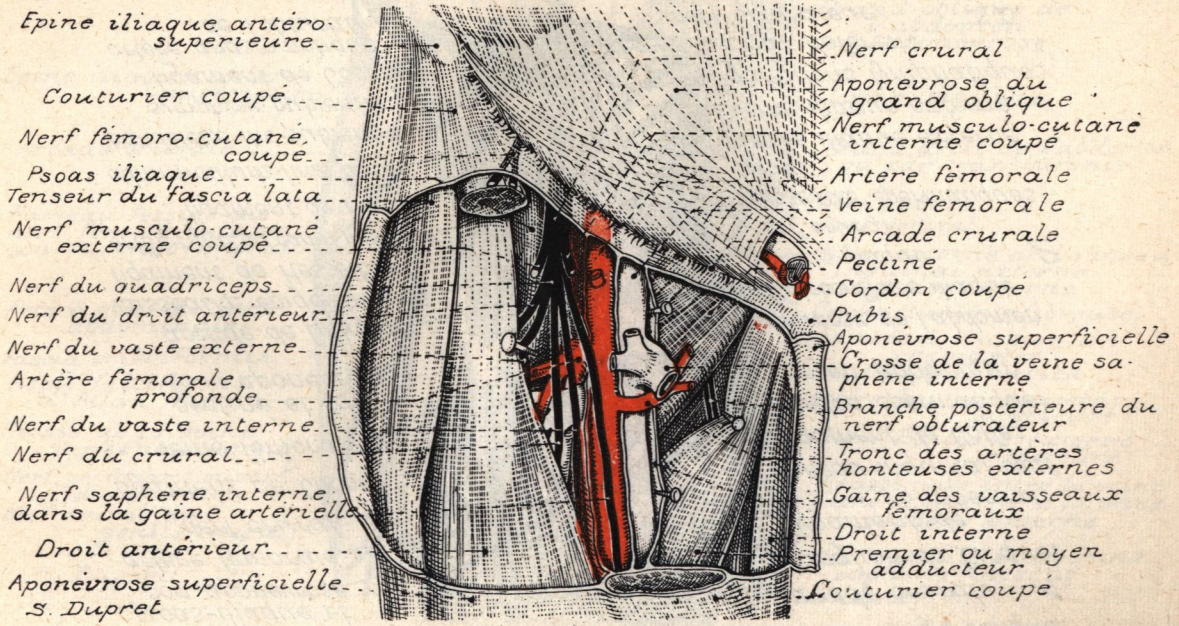

PLANCHE 444 *bis*. — RÉGION INGUINO-CRURALE (SUITE)

G. DOIN et Cie, Éditeurs, Paris.

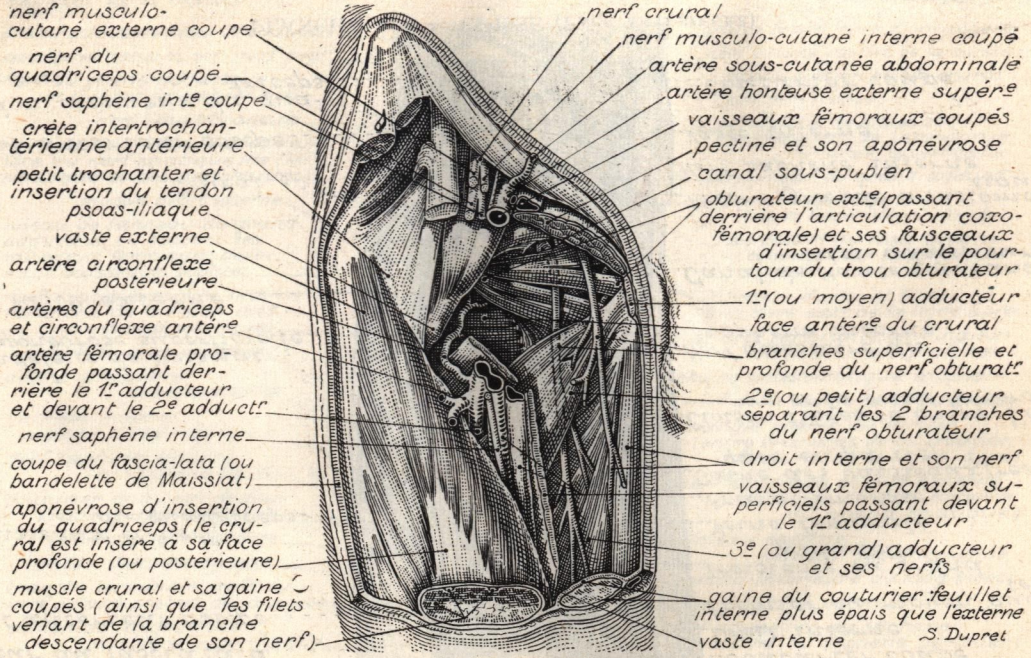

PLANCHE 445. — TRIANGLE DE SCARPA, PLAN PSOAS-ILIAQUE

G. Doin et Cᶦᵉ Éditeurs, Paris.

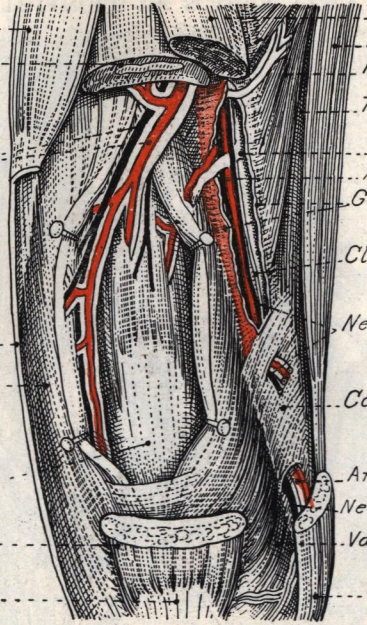

PLANCHE 446. — CUISSE (FACE ANTÉRIEURE)

G. DOIN et Cie, Éditeurs, Paris.

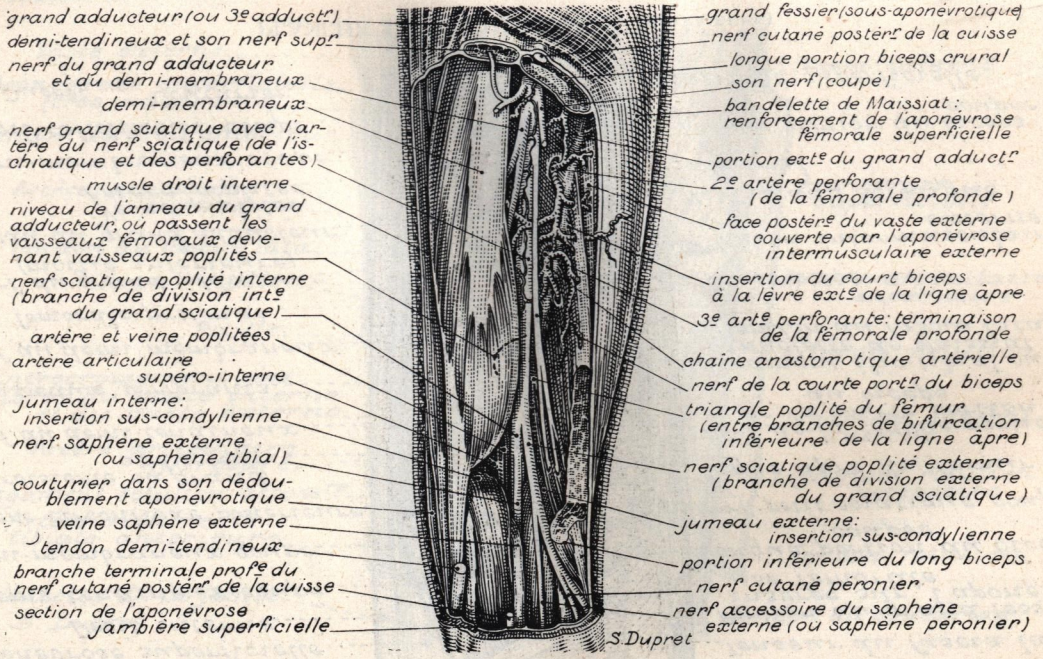

PLANCHE 447. — FACE POSTÉRIEURE DE LA CUISSE, DEMI-MEMBRANEUX ET GRAND SCIATIQUE

G. DOIN et Cie, Éditeurs, Paris.

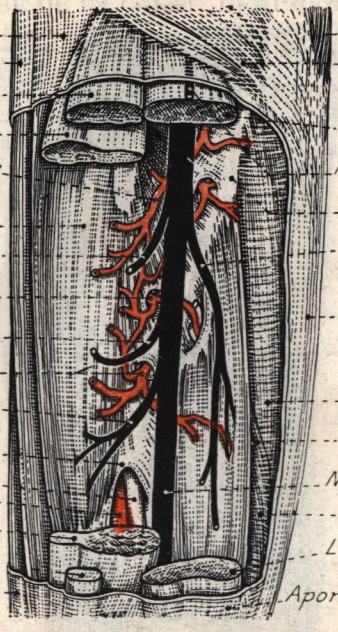

PLANCHE 448. — CUISSE (FACE POSTÉRIEURE)

G. DOIN et Cie, Éditeurs, Paris.

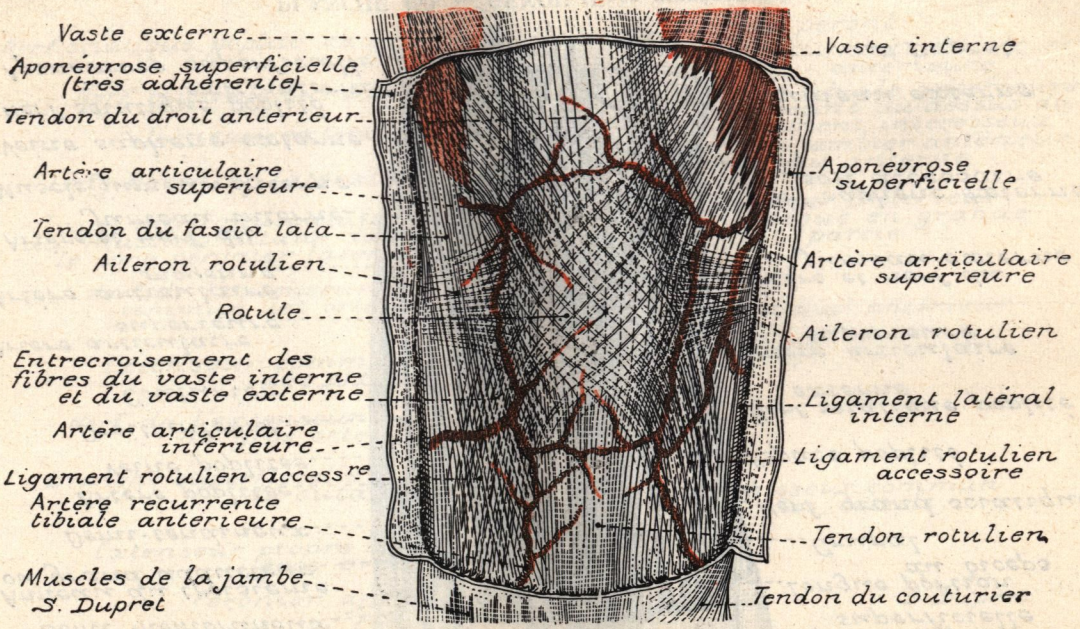

PLANCHE 449. — GENOU (FACE ANTÉRIEURE)

G. DOIN et Cie, Éditeurs, Paris.

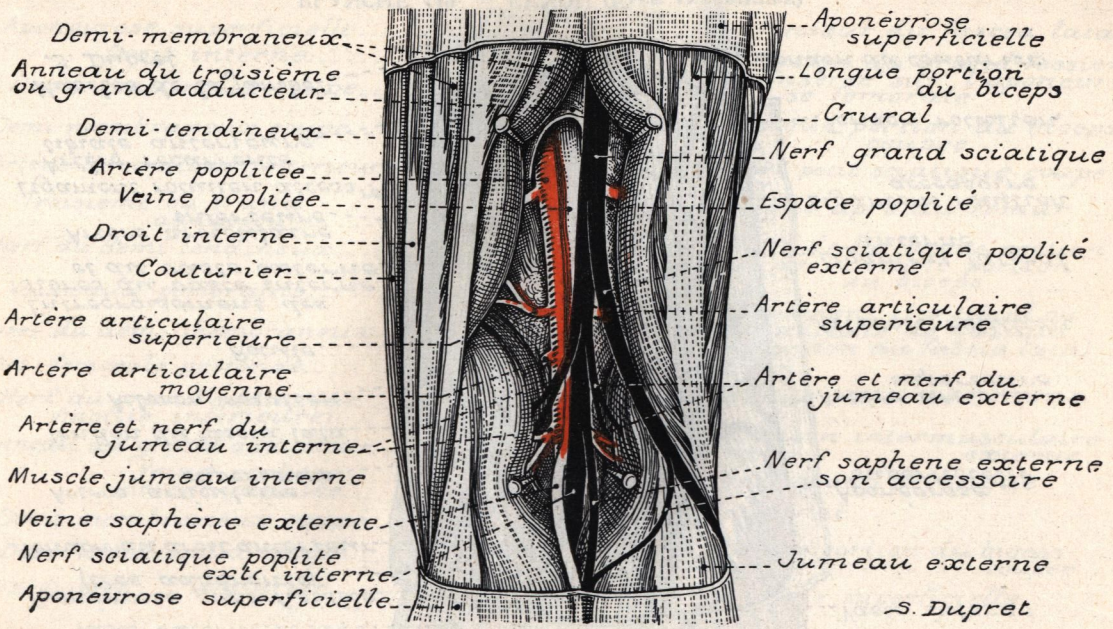

PLANCHE 450. — GENOU (FACE POSTÉRIEURE)

G. DOIN et Cie, Éditeurs, Paris.

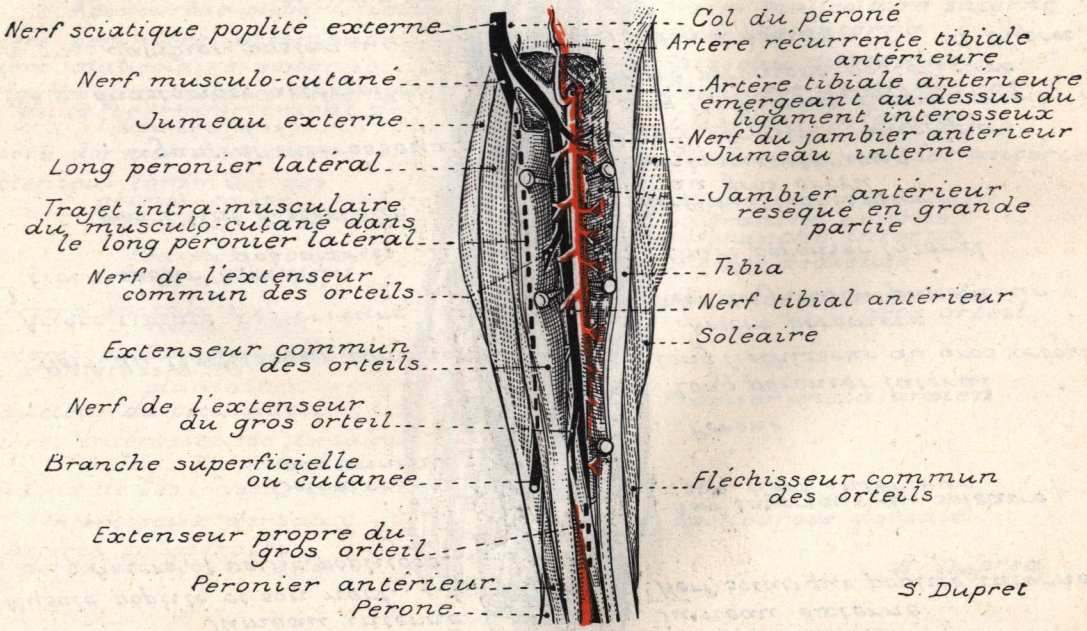

PLANCHE 451. -- JAMBE (FACE ANTÉRIEURE)

G. DOIN et Cie Éditeurs, Paris.

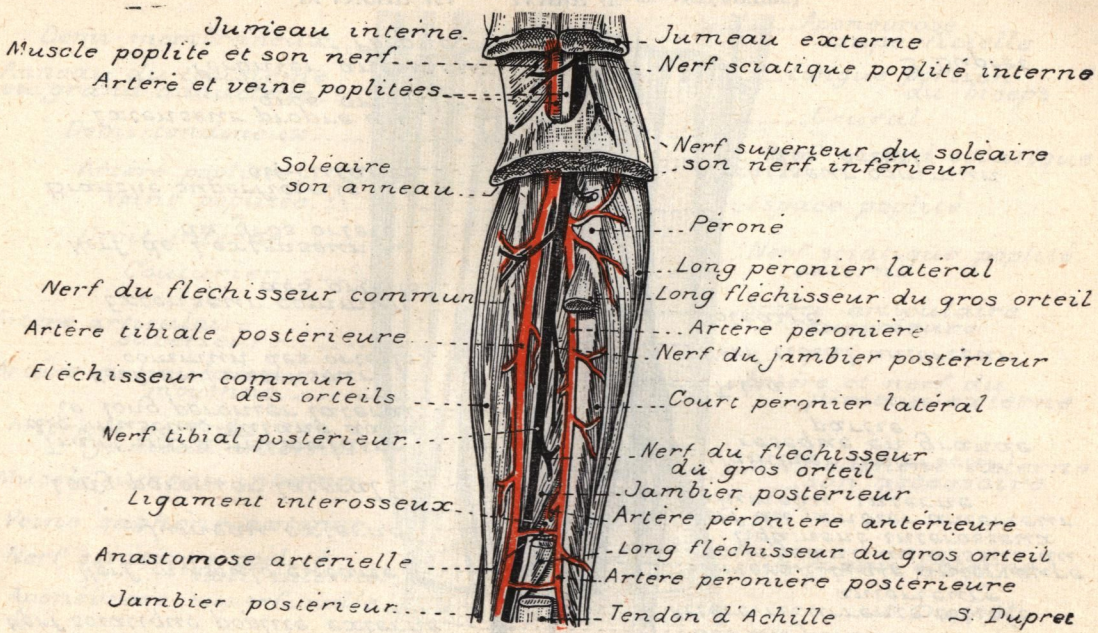

PLANCHE 452. — JAMBE (FACE POSTÉRIEURE)

G. DOIN et Cie, Éditeurs, Paris.

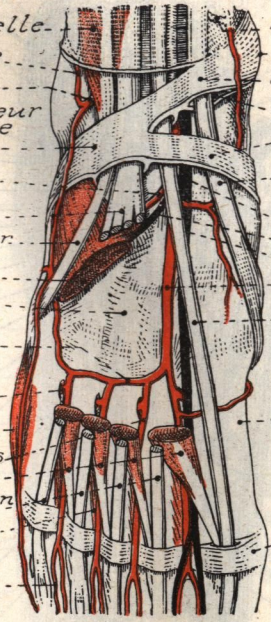

Aponévrose superficielle
Artère péronière antérieure
Artère malléolaire externe
Ligament annulaire antérieur du tarse (renforcement de l'aponévrose)
Artère dorsale du tarse
Extenseur commun des orteils coupé
Péronier antérieur
Pédieux coupé
Os du tarse
Artère dorsale du métatarse
Artères perforantes allant aux interosseuses plantaires
Abducteur du petit orteil
Artères interosseuses dorsales
Tendons du pédieux
Tendons de l'extenseur comm.
Interosseux dorsaux
Artères collatérales dorsales des orteils

Artère malléolaire interne
Malléole interne
Faisceau supérieur
Coulisses tendineuses
Faisceau inférieur
Tendon du jambier antérieur
Nerf tibial antérieur
sa branche externe
sa branche interne
Artère pédieuse
Extenseur propre du gros orteil
Premier métatarsien
Aponévrose dorsale

S. Dupret.

PLANCHE 453. — PIED (FACE DORSALE)

G. DOIN et Cie Éditeurs, Paris.

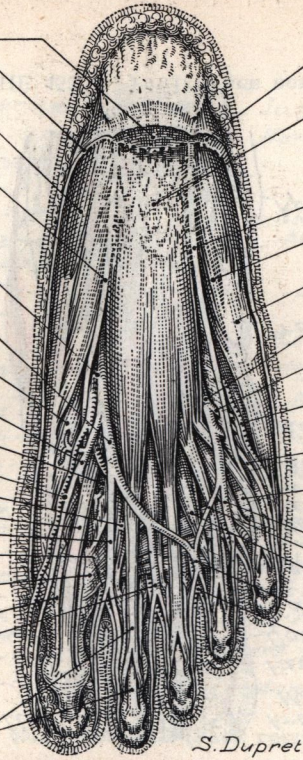

section de la portion postérieure de l'aponévrose plantaire moyenne

aponévrose plantaire interne coupée

abducteur du gros orteil

cloison intermusculaire interne

artère et nerf plantaires internes contre la cloison intermusculaire interne, dans la loge plantaire moyenne

branche externe du nerf plantaire interne

chef interne du court fléchisseur du gros orteil et son nerf

branche interne du nerf plantaire interne

chef externe du court fléchisseur du gros orteil et son nerf

artère et nerf collatéraux internes du gros orteil

1er lombrical

tendon du long fléchisseur du gros orteil

nerf interosseux du 1er espace

1e artère interosseuse

capsules articulaires métatarso-phalangiennes

section des gaines ostéo-fibreuses des orteils

nerf interosseux du 2e espace

tendons du court fléchisseur plantaire (ou perforé) couvrant les tendons du long fléchisseur (ou perforant) inséré à la base de la 3e phalange

S. Dupret

section postérieure du ligament calcanéo-métatarsien (ou aponévrose plantaire externe)

insertions du court fléchisseur plantaire à la face profonde de l'aponévrose plantaire moyenne et aux aponévroses intermusculaires interne et externe

cloison intermusculaire externe

abducteur du petit orteil

tubercule du 5e métatarsien

branche superficielle du nerf plantaire externe

nerf du court fléchisseur et de l'opposant du petit orteil

artère collatérale externe du petit orteil (de l'artère plantaire externe)

nerf collatéral externe du petit orteil

insertions de l'adducteur transverse du gros orteil sur les capsules articulaires métatarso-phalangiennes

nerf interosseux du 4e espace

anastomose nerveuse

3e lombrical

nerf interosseux du 3e espace

les artères interosseuses plantaires sont trifurquées à leur terminaison : 2 collatérales plantaires pour les orteils, et anastomose plantaire de l'artère perforante antérieure

PLANCHE 454. — RÉGION PLANTAIRE SOUS-APONÉVROTIQUE

G. Doin et Cie, Éditeurs, Paris.

court fléchisseur plantaire coupé
artère et nerf plantaires externes
artère et nerf plantaires internes
lame fibreuse à insertions osseuses diverses avec expansions séparant artères et nerfs plantaires et insérée en partie au ligament annulaire interne du tarse
tendon du fléchisseur commun
tendon du jambier postérieur
abducteur du gros orteil écarté
nerf de l'abducteur du gros orteil
expansions fibreuses du fléchisseur propre à plusieurs tendons du fléchisseur commun des orteils
chef interne du court fléchisseur du gros orteil et son nerf
anastomose de l'artère plantaire int^e avec la 1re interosseuse (variable)
chef externe du court fléchisseur du gros orteil et son nerf
1^r lombrical plantaire
artère et nerf collatéraux internes du gros orteil
tendon du fléchisseur propre du gros orteil
tendons du court fléchisseur plantaire
insertion des tendons du long fléchisseur commun des orteils à la base de la 3e phalange

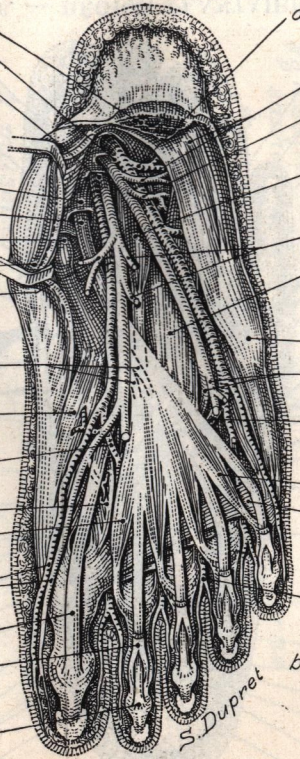

artère anastomosée avec: péronière postérieure, dorsale du tarse, malléolaire externe
abducteur du petit orteil et son nerf
nerf de l'accessoire du long fléchisseur des orteils
chef interne de l'accessoire du long fléchisseur et son insertion au tendon fléchisseur commun
nerfs du court fléchisseur plantaire
son chef externe, inséré aux tendons terminaux du fléchisseur commun et à l'expansion du fléchisseur propre
tubérosité du Ve métatarsien
branches: superficielle (coupée) et profonde du nerf plantaire ext^e
branche profonde (ou arcade plantaire) de l'artère plantaire externe
4e lombrical plantaire
insertion de l'adducteur transverse du gros orteil sur les capsules articulaires métacarpo-phalangiennes
les artères interosseuses plantaires reçoivent les perforantes antérieures au niveau de leur bifurcation en collatérales des orteils

pour le détail articulaire et tendineux des orteils, se reporter aux doigts

PLANCHE 455. — RÉGION PLANTAIRE, FLÉCHISSEUR COMMUN

G. Doin et Cie, Éditeurs, Paris.

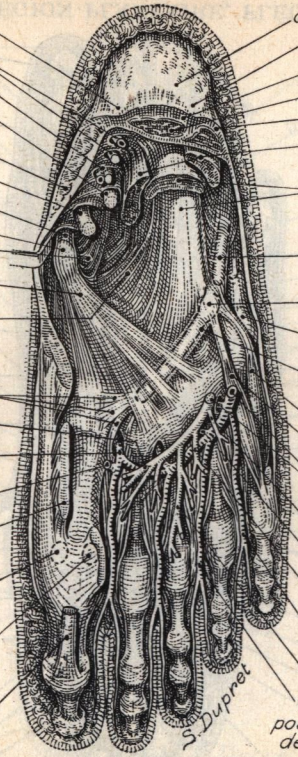

- tubérosité interne du calcanéum
- artère et nerf plantaires externes
- artère et nerf plantaires internes
- tendon fléchiss^r propre du gros orteil
- abducteur du gros orteil
- tendon fléchiss^r com^n des orteils
- tendon du jambier postérieur
- son sésamoïde
- ses insertions postérieures
- ses insertions antérieures (métatarsiennes)
- ligam^t calcanéo-scaphoïdien inf^r
- insertions terminales du tendon long péronier latéral et son expansion au 1^r inteross^x dorsal
- nerf de l'adducteur oblique
- anastomose de l'artère pédieuse avec l'arcade plantaire profonde
- anastomose de l'artère plantaire int^e avec la 1e inteross^e (variable)
- chef interne du court fléchisseur du gros orteil
- sésamoïde int^e dans la terminaison de l'abducteur et du chef interne du court fléchiss^r du gros orteil
- sésamoïde ext^e dans la terminaison du chef externe du court fléchisseur et des adducteurs oblique et transverse du gros orteil
- tendon fléchiss^r propre du gros orteil inséré à la base de la 2e phalange

- calcanéum
- sa tubérosité externe
- aponévrose plantaire moyenne
- court fléchisseur plantaire
- aponévrose plantaire externe
- chefs interne et externe de l'accessoire du fléchisseur comm^n des orteils
- portions superficielle et profonde du ligament calcanéo-cuboïdien inf^r (ou grand ligament plantaire)
- tendon du long péronier latéral avec sa gaine séreuse rétro-malléolaire
- son sésamoïde avec freins antérieur et postérieur
- tubérosité du 5e métatarsien et insertion du court péronier latéral
- gaine séreuse plantaire du long péronier (les 2 gaines sont juxtaposées à la face prof^e du tendon)
- opposant du petit orteil
- son court fléchisseur
- branches profondes de l'artère et du nerf plantaires externes
- nerf interosseux
- artères perforantes postérieures
- nerf des 3e et 4e lombricaux
- 4e artère interosseuse
- nerf de l'adducteur transverse
- 3e artère interosseuse

pour le détail articulaire et tendineux des orteils se reporter aux doigts

PLANCHE 456. — RÉGION PLANTAIRE PROFONDE

G. Doin et Cie, Éditeurs Paris.

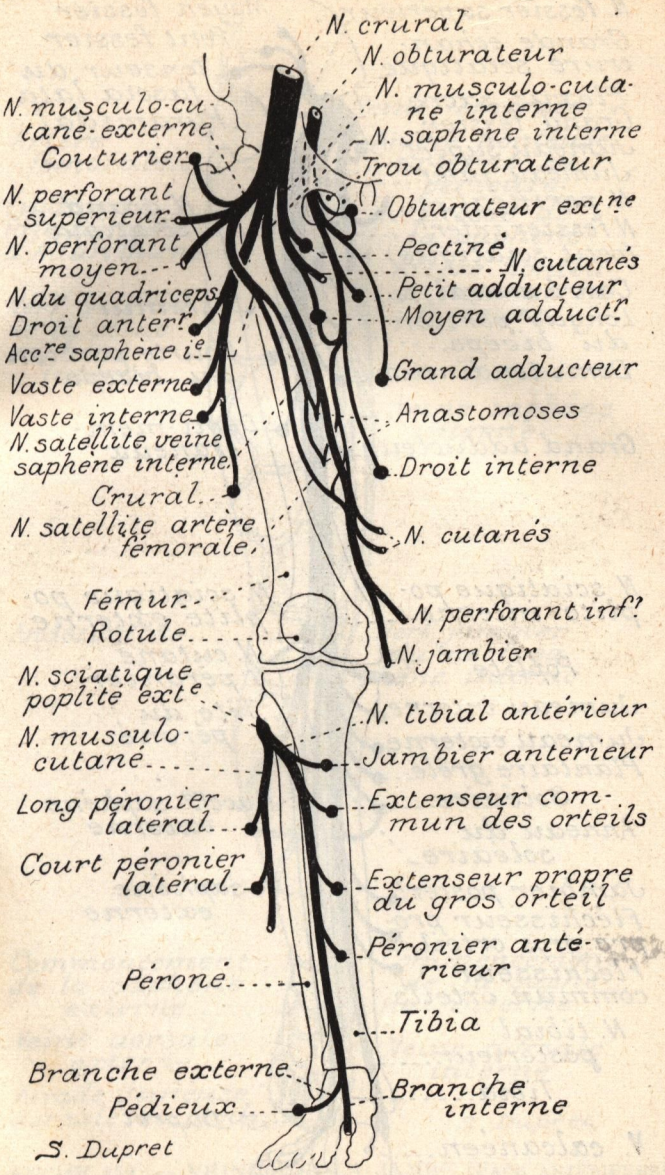

PLANCHE 457. — NERFS DE LA JAMBE (FACE ANTÉRIEURE)

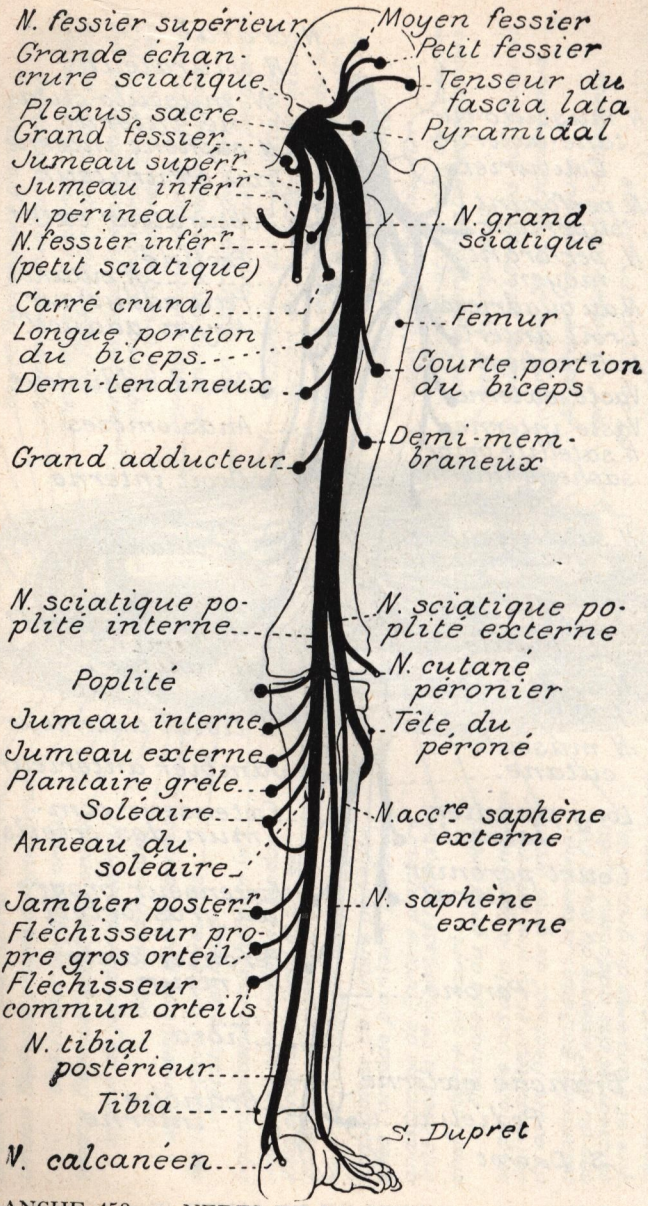

[[PLANCHE 458. — NERFS DE LA JAMBE (FACE POSTÉRIEURE)

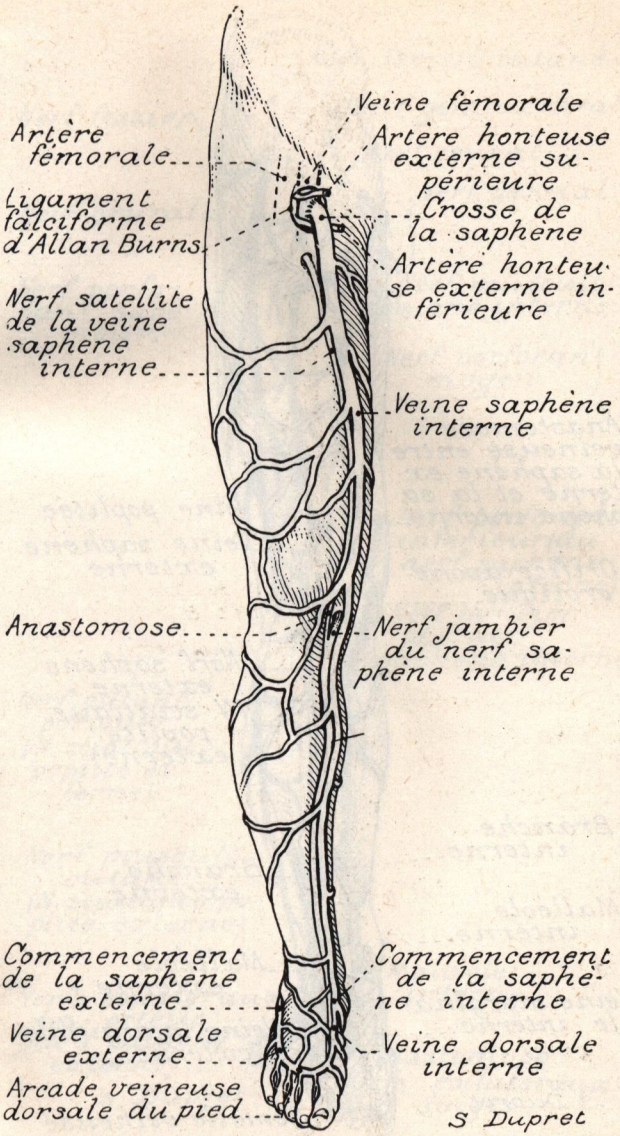

PLANCHE 459. — VEINES DE LA JAMBE (Face antérieure)

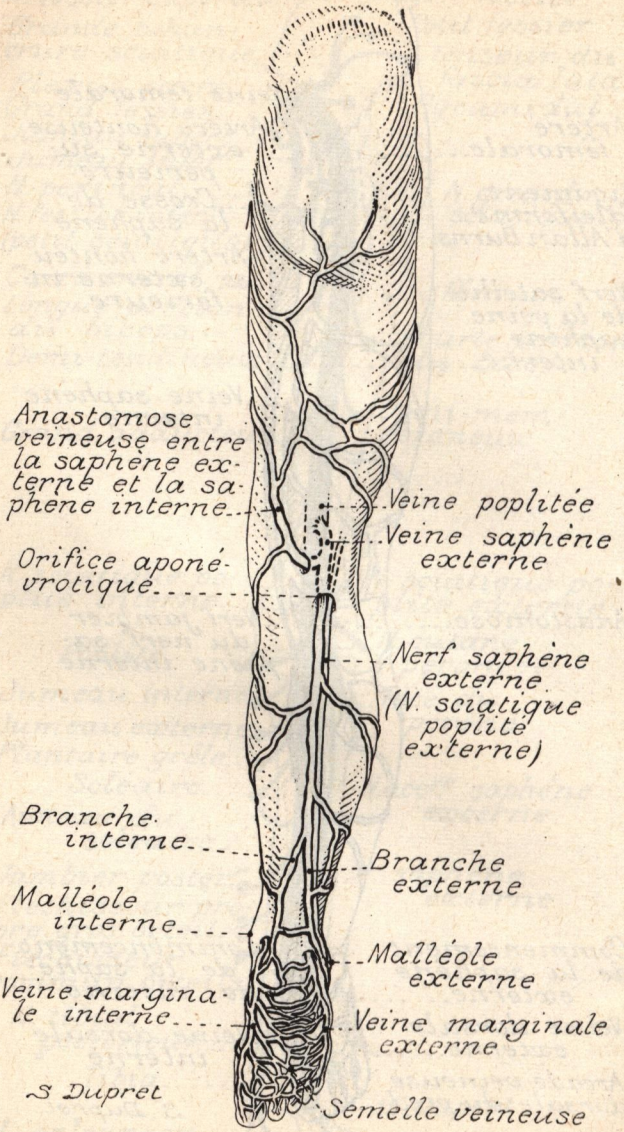

PLANCHE 460. — VEINES DE LA JAMBE (FACE POSTÉRIEURE)

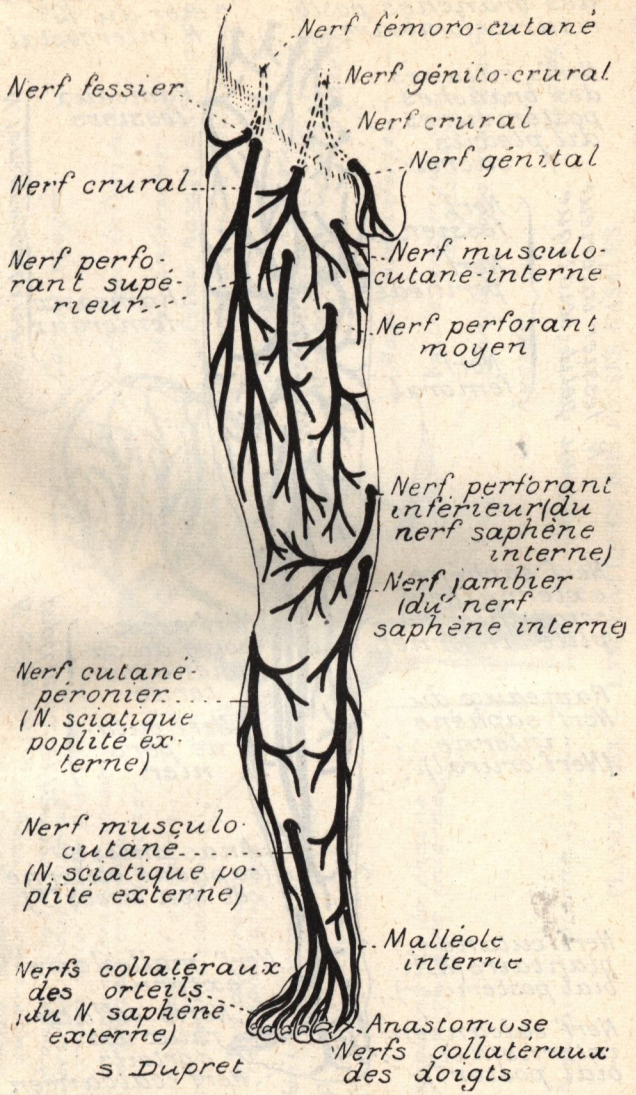

PLANCHE 461

NERFS SUPERFICIELS DE LA JAMBE (FACE ANTÉRIEURE)

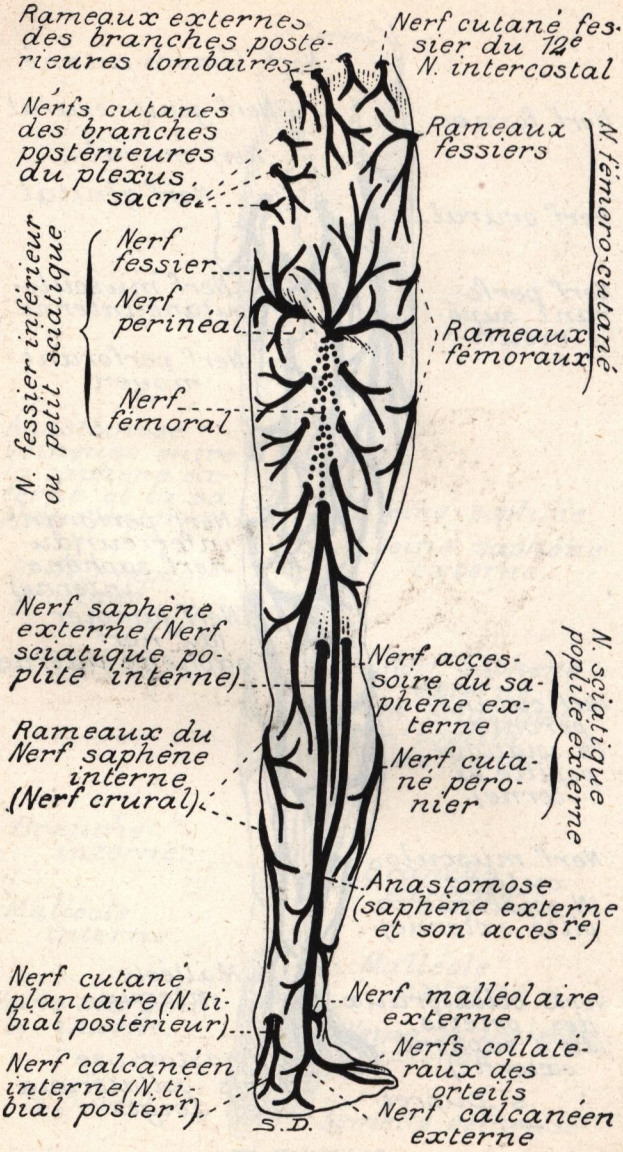

PLANCHE 462
NERFS SUPERFICIELS DE LA JAMBE (FACE POSTÉRIEURE)

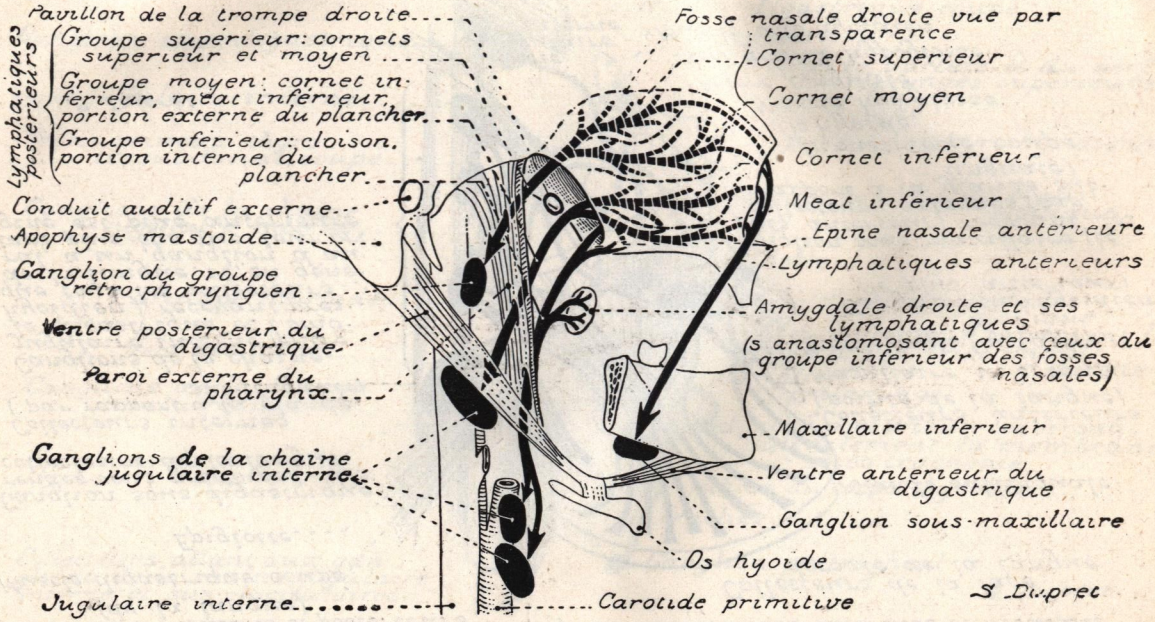

PLANCHE 463. — LYMPHATIQUES DES FOSSES NASALES

G. Doin et Cie, Éditeurs, Paris.

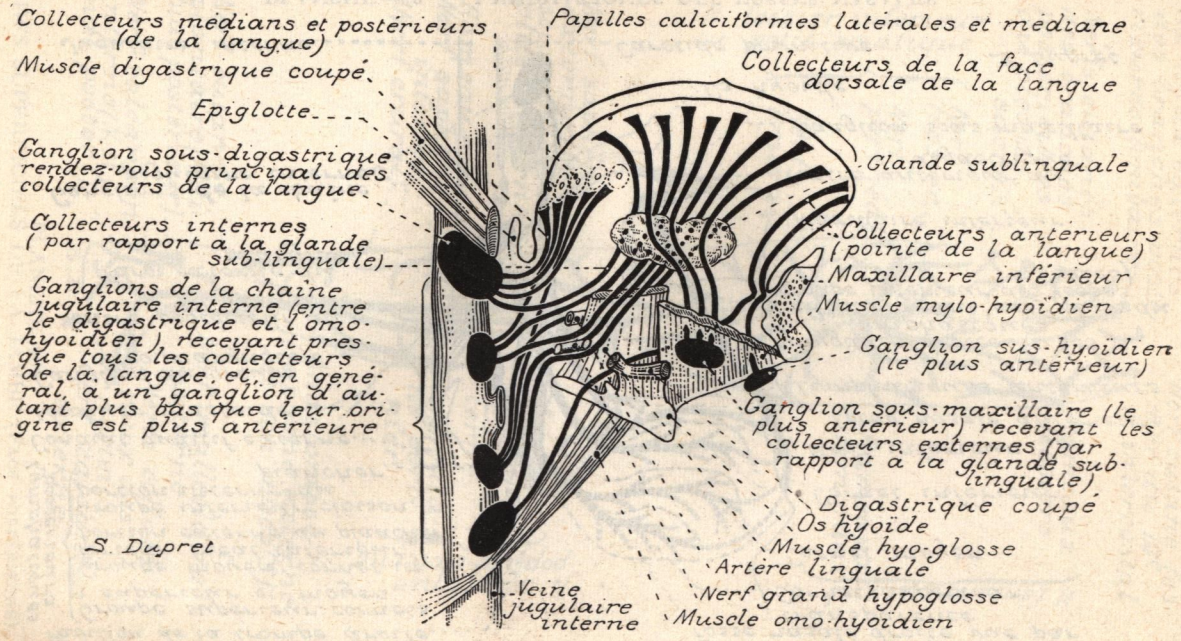

PLANCHE 464. — LYMPHATIQUES DE LA LANGUE

G. Doin et Cie, Éditeurs, Paris.

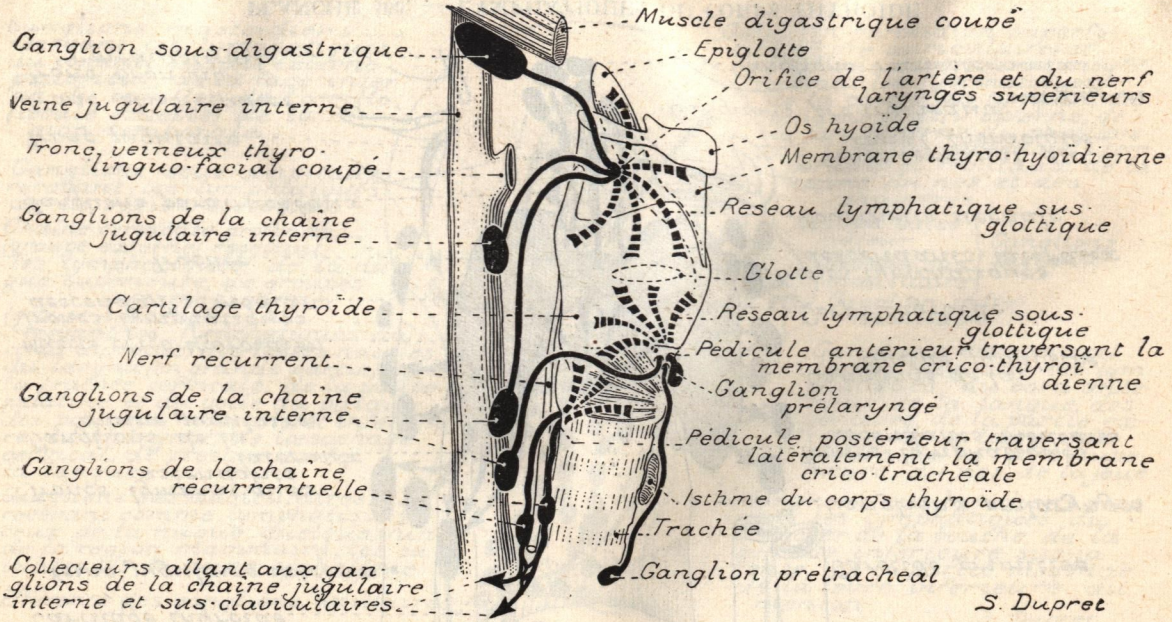

PLANCHE 465. — LYMPHATIQUES DU LARYNX

G. Doin et Cie, Éditeurs, Paris.

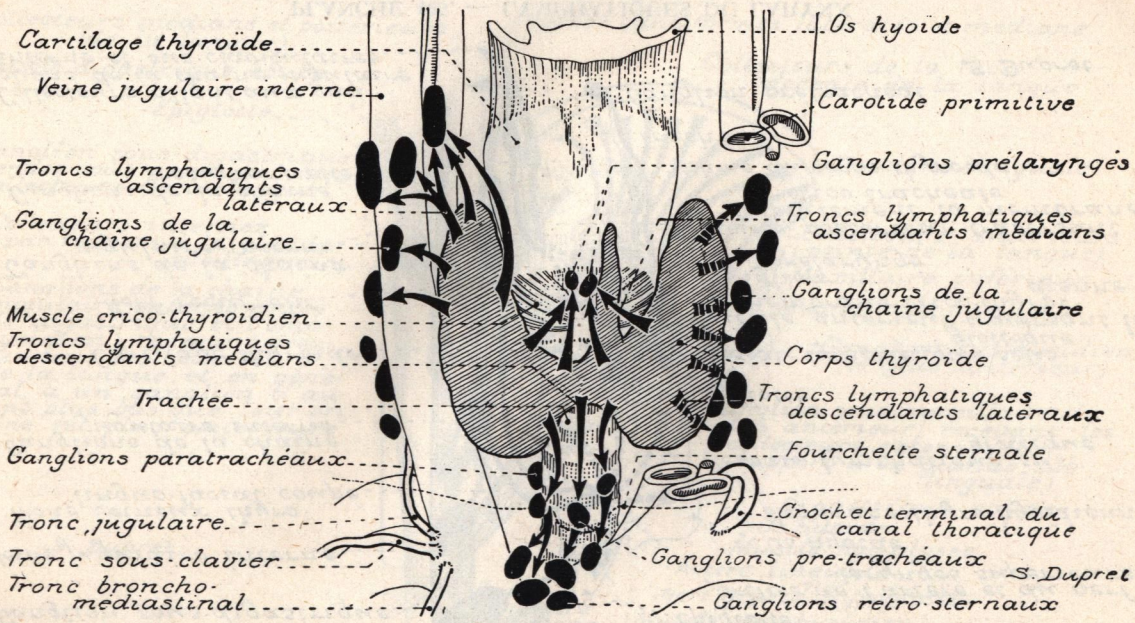

PLANCHE 466. — LYMPHATIQUES DU CORPS THYROIDE

G. Doin et Cie, Éditeurs, Paris.

Ganglions mastoïdiens recevant les lymphatiques du conduit auditif externe postérieur, de la face interne du pavillon de l'oreille (lobule excepté) de la région temporale

Ganglions sous-occipitaux recevant les lymphatiques de la région occipitale

Chaîne cervicale profonde (groupe externe) recevant les lymphatiques de la nuque supérieure, de groupes intermédiaires (groupe interne) recevant les lymphatiques du corps thyroïde, des fosses nasales, du larynx (en grande partie) et de la trachée cervicale, de la voûte palatine et du voile du palais, des portions moyenne et inférieure du pharynx, de l'œsophage cervical, de presque toute la langue.

Ganglions sus-claviculaires recevant comme lymphatiques ceux de la nuque, quelques-uns de la région mammaire, les satellites de la veine céphalique

Efférents des ganglions axillaires.

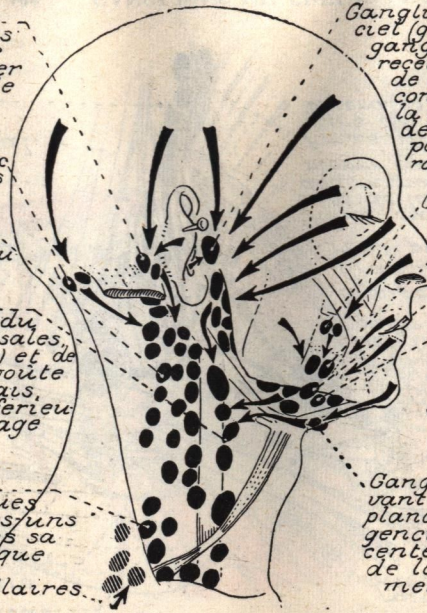

Ganglion parotidien superficiel (gn pré auriculaire) et ganglions parotidiens moyens recevant les lymphatiques de la caisse du tympan, du conduit auditif externe, de la face externe du pavillon de l'oreille, superficiels temporaux et frontaux, de la racine du nez et des paupières

Groupe buccinateur
Groupe sus maxillaire
} Ganglions faciaux

Ganglion infra-maxillaire

Ganglions sous maxillaires recevant les lymphatiques du bord antérieur de la langue, des gencives, de la partie externe de la lèvre inférieure, de la lèvre supérieure, du nez, de la joue

Ganglions sus-hyoïdiens recevant les lymphatiques du plancher de la bouche, de la gencive inférieure sus-jacente, de la partie moyenne de la lèvre inférieure du menton

S Dupret

PLANCHE 467. — CHAINE GANGLIONNAIRE DU COU

G. Doin et Cie, Éditeurs, Paris.

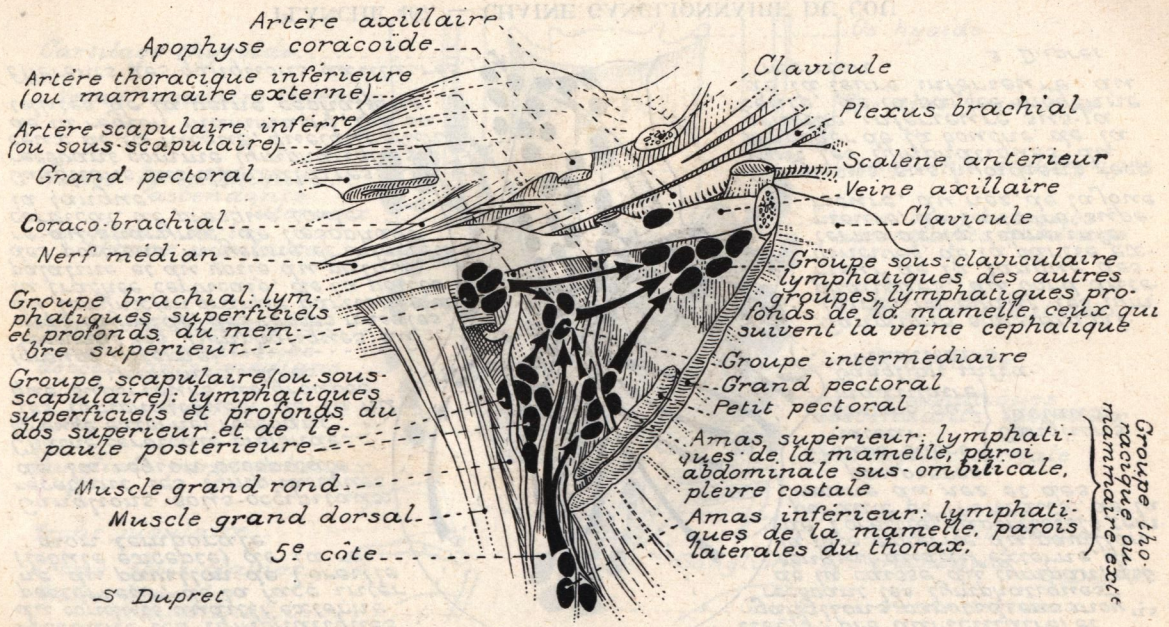

PLANCHE 468. — GANGLIONS DU CREUX AXILLAIRE

G. Doin et Cie, Éditeurs, Paris.

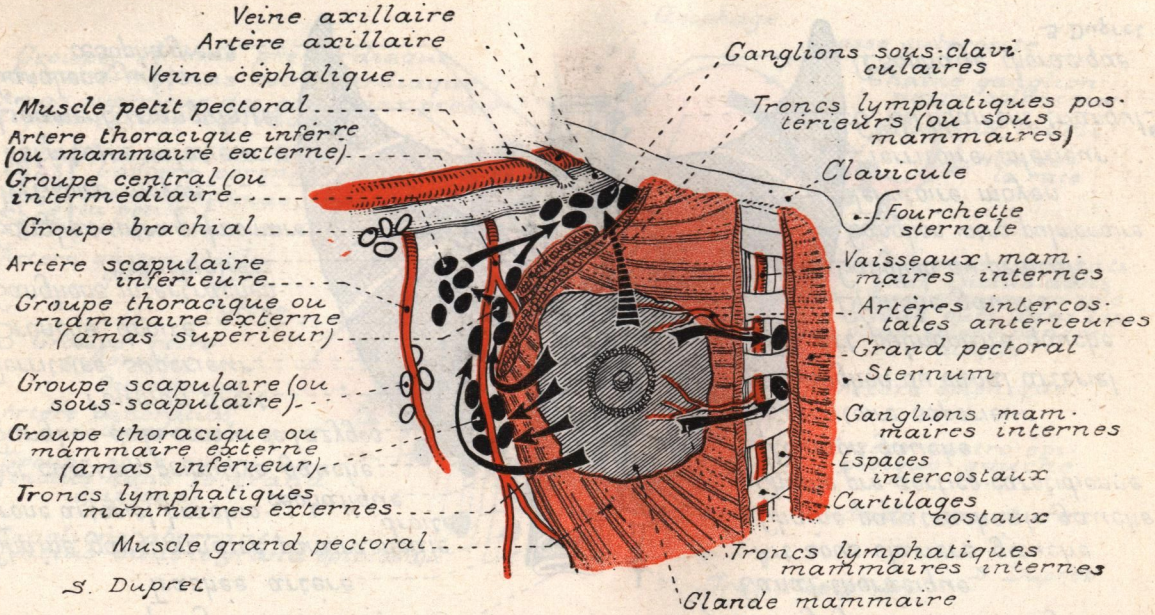

PLANCHE 469. — LYMPHATIQUES DE LA GLANDE MAMMAIRE

G. Doin et Cie, Éditeurs, Paris.

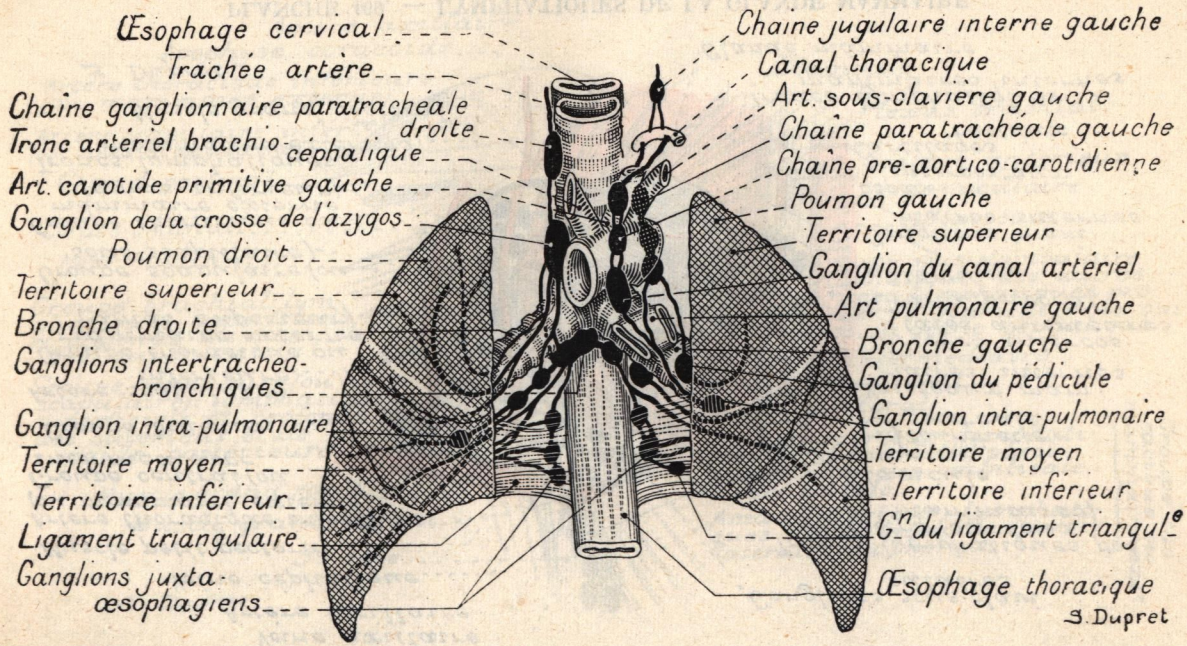

PLANCHE 470. — LYMPHATIQUES DES POUMONS

G. Doin et Cie, Éditeurs, Paris.

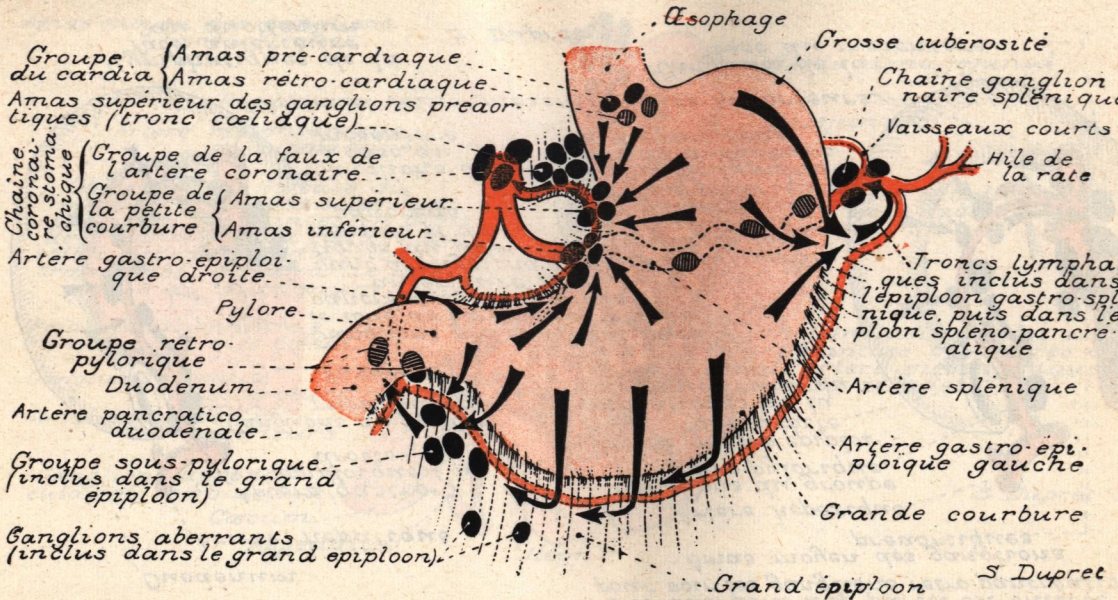

PLANCHE 471. — LYMPHATIQUES DE L'ESTOMAC

G. Doin et Cie, Éditeurs, Paris.

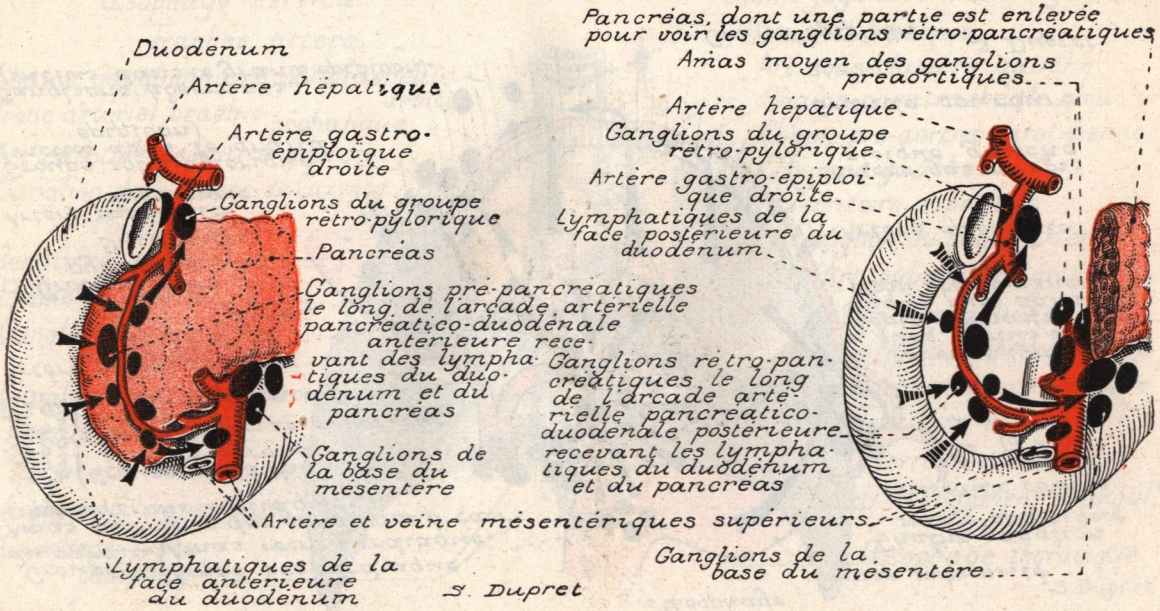

PLANCHE 472. — LYMPHATIQUES DU DUODÉNUM

G. Doin et Cie, Éditeurs, Paris.

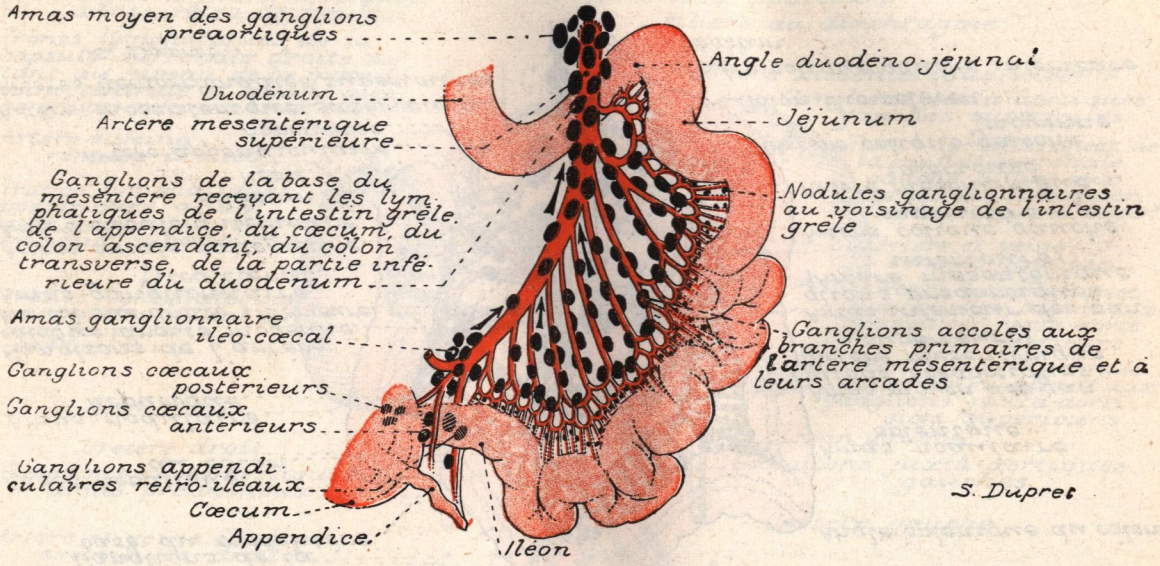

PLANCHE 473. — LYMPHATIQUES DE L'INTESTIN GRÊLE

G. Doin et Cie, Éditeurs, Paris.

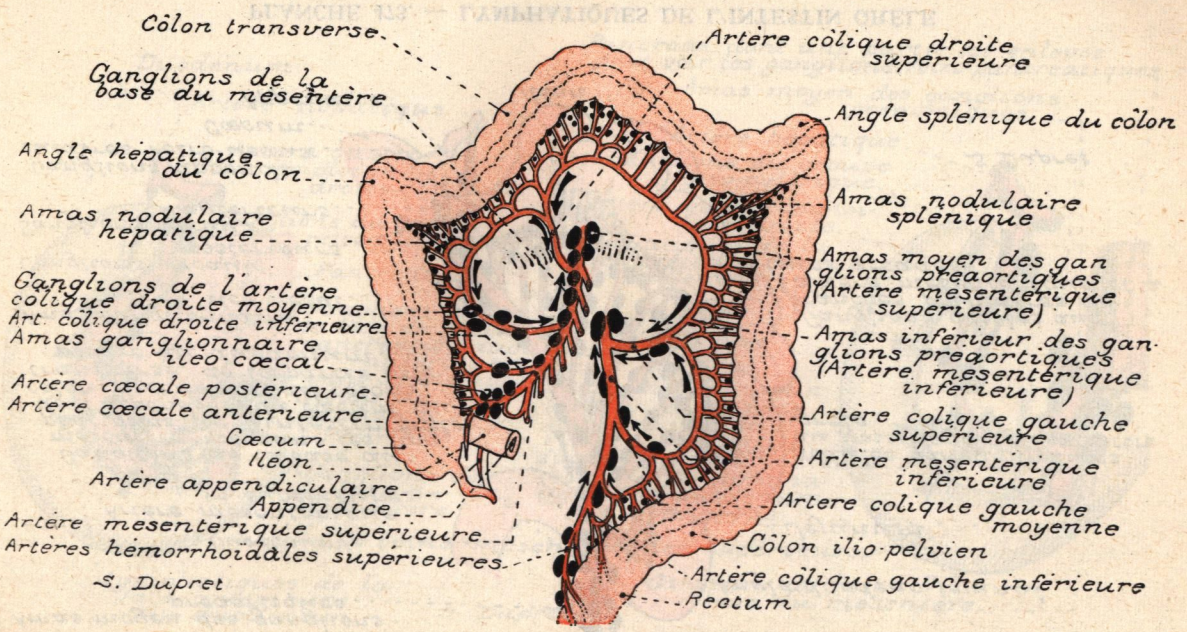

PLANCHE 474. — LYMPHATIQUES DES COLONS

G. Doin et Cie Éditeurs, Paris.

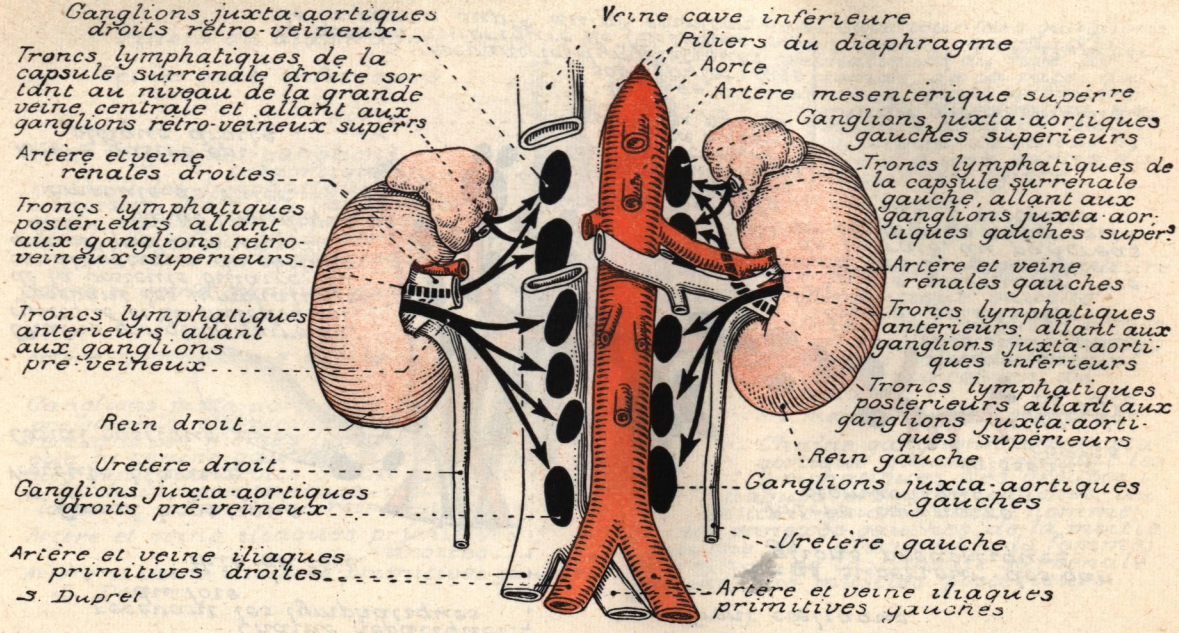

PLANCHE 475. — LYMPHATIQUES DES REINS

G. Doin et Cie, Éditeurs, Paris.

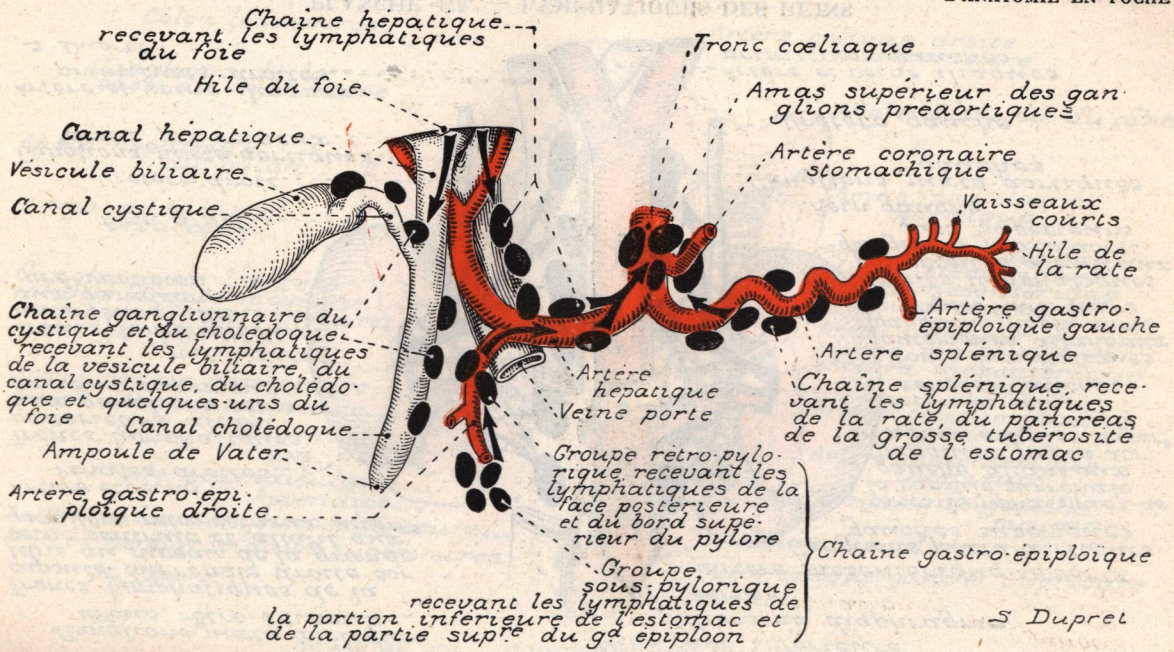

PLANCHE 476. — AFFÉRENTS DES GANGLIONS PRÉ-AORTIQUES SUPÉRIEURS

G. Doin et Cie, Éditeurs, Paris.

Piliers du diaphragme

Veine cave inférieure

Aorte

Amas moyen (des ganglions préaortiques) recevant les lymphatiques de l'intestin grêle, de l'appendice et du cæcum, du côlon ascendant, du côlon transverse et quelques-uns du pancreas

Artère et veine rénales gauches

Artère spermatique droite

Ganglions juxta-aortiques droits pré-veineux et retro-veineux recevant les mêmes lymphatiques que la chaine gauche, ceux des organes génitaux droits allant surtout à la chaine pré-veineuse, ceux de la paroi à la chaine retro-veineuse

Artère et veine iliaques primitives droites

Artère et veine iliaques primitives gauches

S. Dupret

Amas supérieur (des ganglions préaortiques) recevant les lymphatiques du foie, de l'estomac, de la rate, du pancreas, de la première portion du duodénum, de la vésicule biliaire, du canal cystique, du canal hépatique et d'une partie du choledoque, du pylore

Tronc cœliaque

Artère rénale gauche

Artère mésentérique supérieure

Artère spermatique gauche

Amas inférieur (des ganglions préaortiques) recevant les lymphatiques du côlon descendant, du côlon ilio-pelvien, du rectum

Art. mésentérique inférieure

Chaine ganglionnaire juxta-aortique gauche recevant les lymphatiques des groupes iliaques primitifs gauches, du testicule gauche (chez l'homme) des annexes gauches, de la moitié gauche de l'utérus (chez la femme) du rein et de la capsule surrénale gauches des muscles postérieurs

PLANCHE 477. — GANGLIONS PRÉ-AORTIQUES

G. Doin et Cie, Éditeurs, Paris.

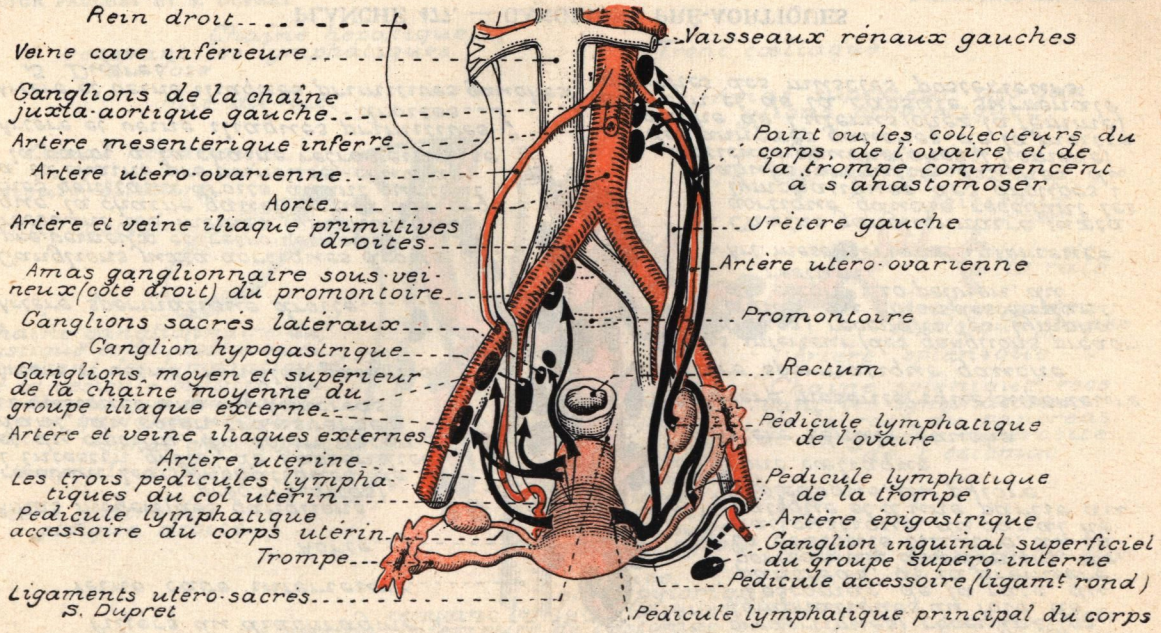

PLANCHE 478. — LYMPHATIQUES DE L'UTÉRUS

G. Doin et Cie, Éditeurs, Paris.

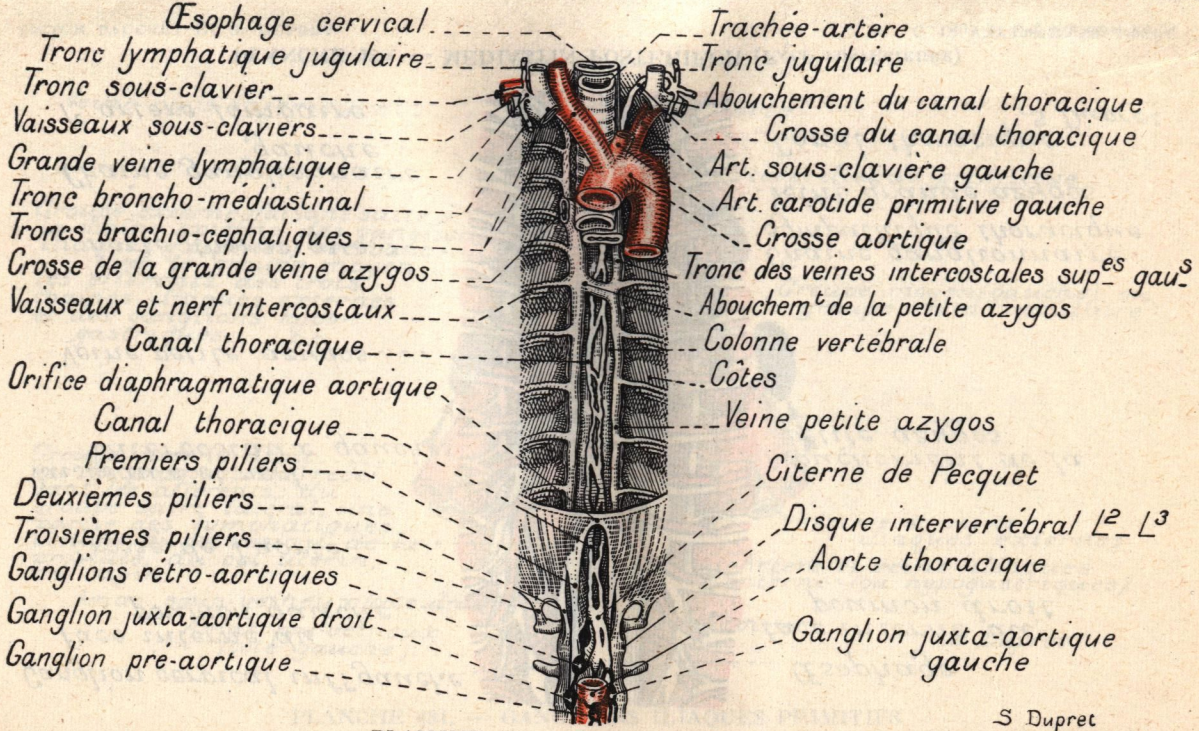

PLANCHE 479. — CANAL THORACIQUE

S Dupret

G. Doin et Cie, Éditeurs, Paris.

PLANCHE 480. — MÉDIASTIN POSTÉRIEUR (FACE POSTÉRIEURE)

G. DOIN et Cie, Éditeurs, Paris.

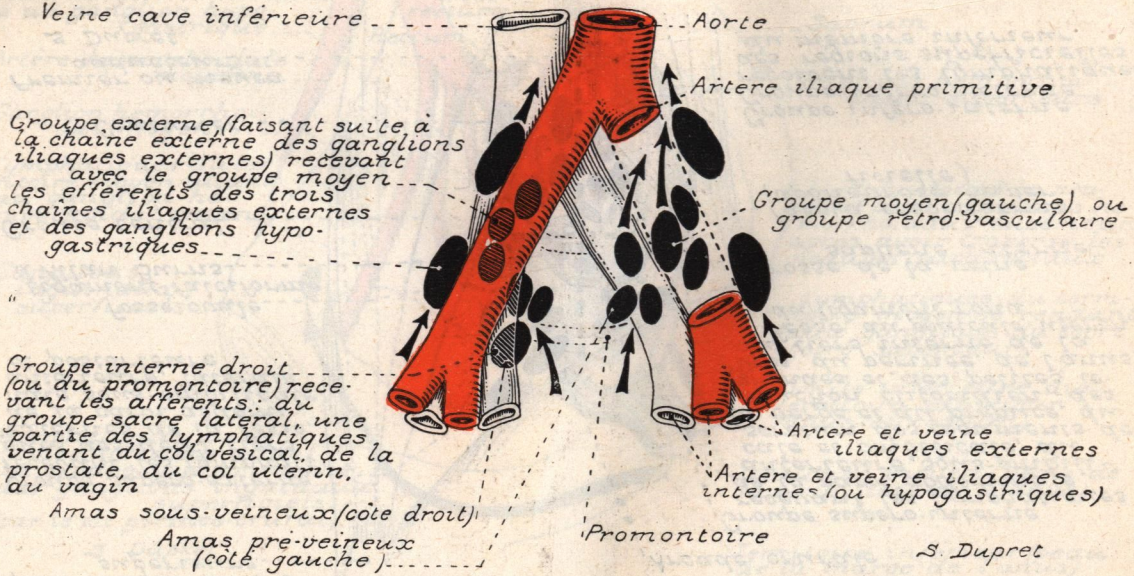

PLANCHE 481. — GANGLIONS ILIAQUES PRIMITIFS

G. Doin et Cie, Éditeurs, Paris.

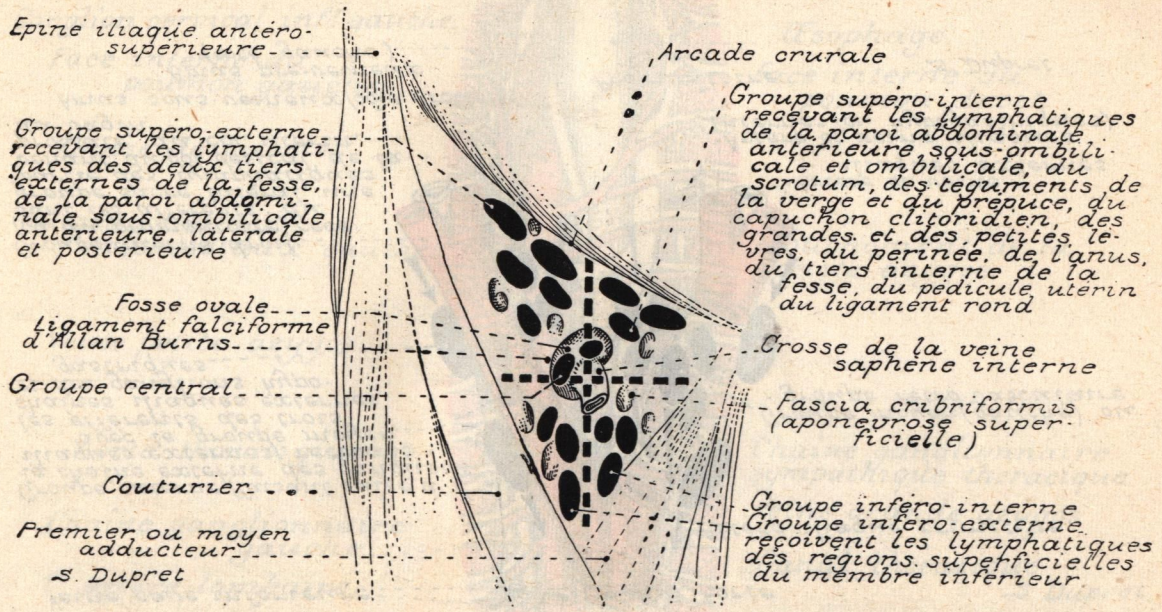

PLANCHE 482. — GANGLIONS INGUINAUX SUPERFICIELS

G. Doin et Cie, Éditeurs, Paris.

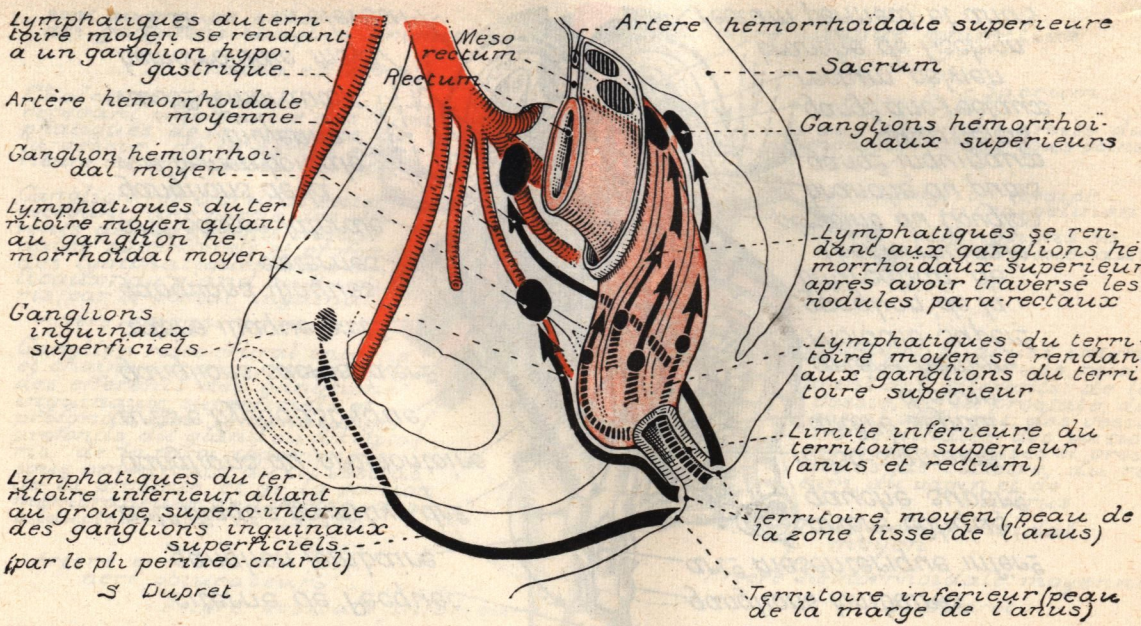

PLANCHE 483. — LYMPHATIQUES DU RECTUM

G. Doin et Cie, Éditeurs, Paris.

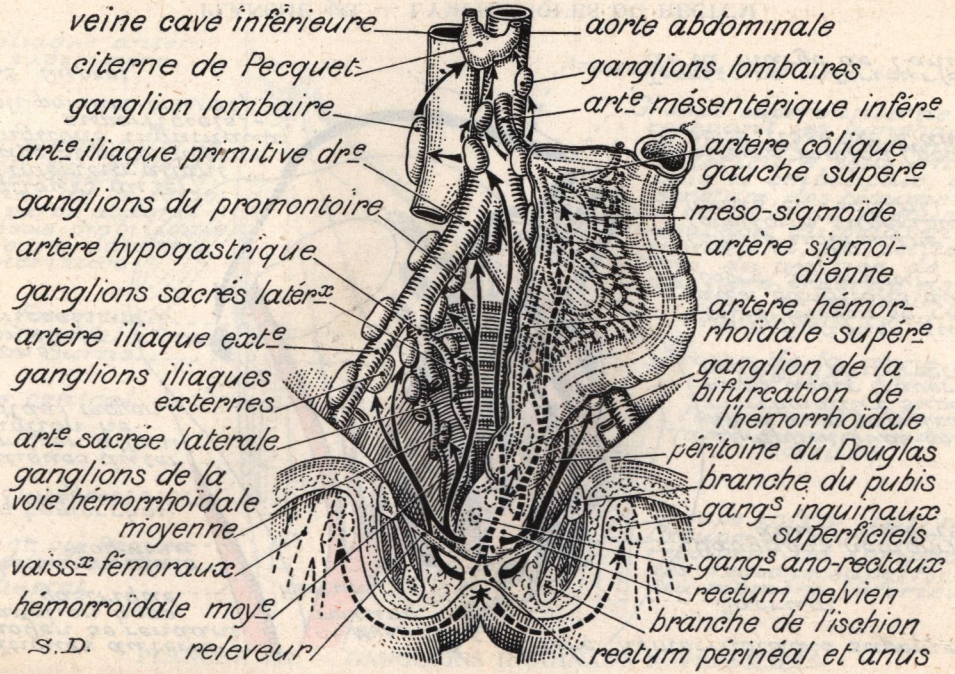

PLANCHE 484. — CIRCULATION LYMPHATIQUE DU RECTUM

G. Doin et Cie, Éditeurs, Paris.

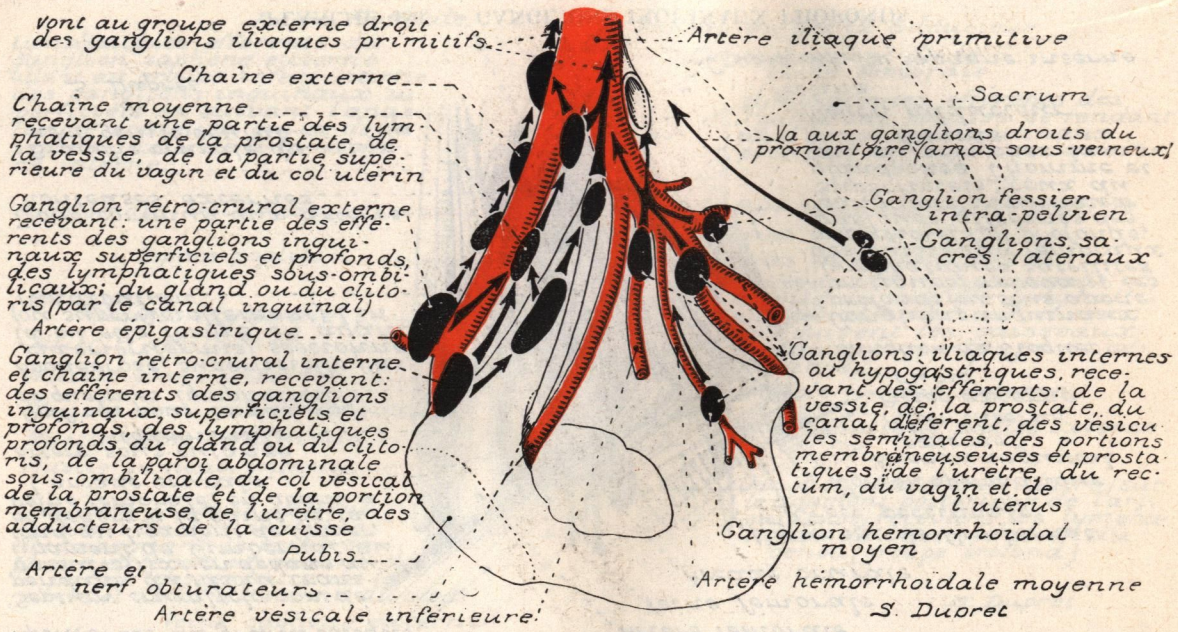

PLANCHE 485. — GANGLIONS ILIAQUES EXTERNES ET INTERNES

G. Doin et Cie, Éditeurs, Paris.

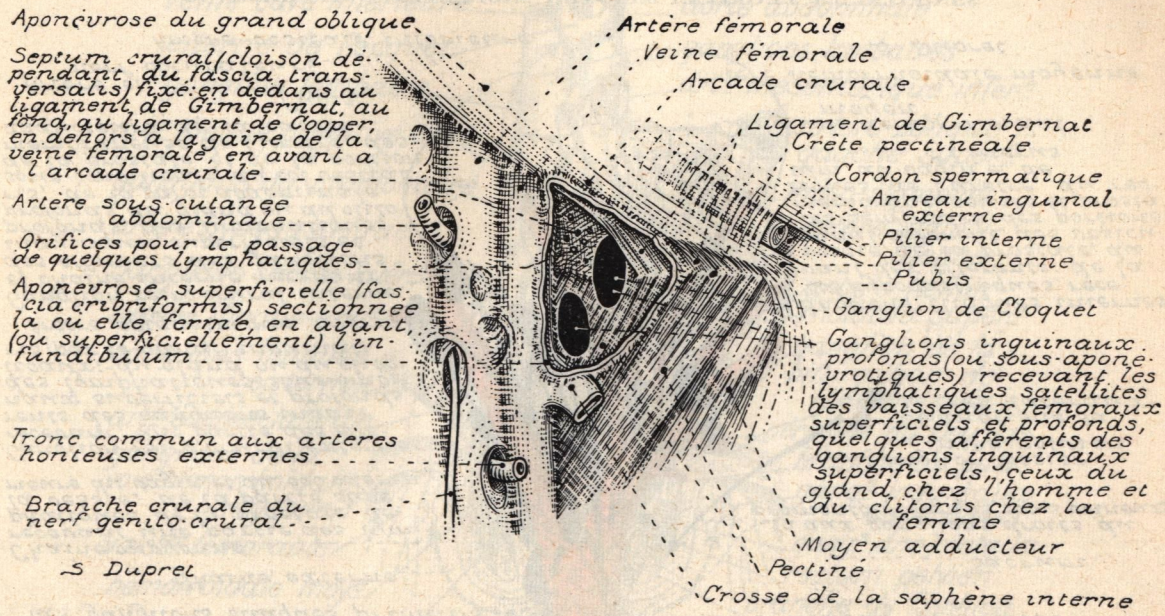

PLANCHE 486. — GANGLIONS INGUINAUX PROFONDS

G. Doin et Cie, Éditeurs, Paris.

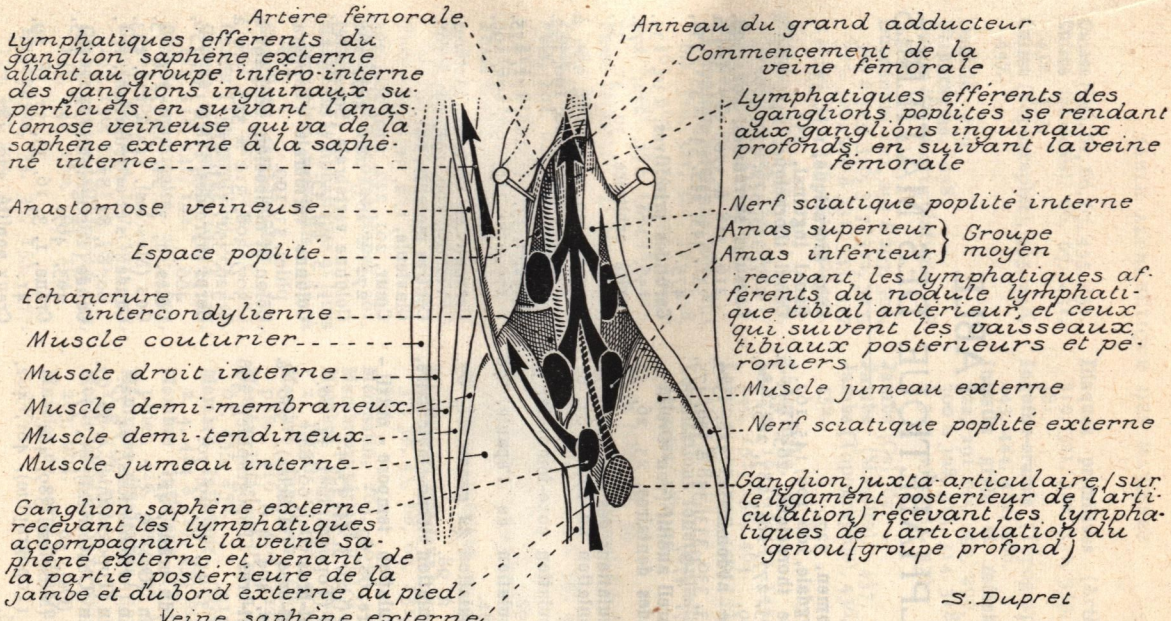

PLANCHE 487. — GANGLIONS POPLITÉS

G. Doin et Cie, Éditeurs, Paris.

TABLE ALPHABÉTIQUE DES MATIÈRES

Abdomen, 327.
Amygdale, 106, 107, 145, 162.
Aorte thoracique, 265, 272 à 275, 277, 281, 283, 285, 286, 289.
Aorte abdominale, 318, 319, 323, 330, 333, 348 à 350, 475, 477, 478.
Appareil auditif (voir *Oreille*).
Arcades dentaires, 25, 26, 37, 38.
Articulations des côtes, 71, 73.
Articulation du coude, 83, 84, 87.
Articulation coxo-fémorale, 90 à 92.
Articulation de l'épaule, 78 à 82.
Articulation du genou, 66, 67, 94 à 98.
Articulation sterno-claviculaire, 72.
Articulation temporo - maxillaire, 68, 69.
Atlas (Os), 3, 44, 45, 48.
Atlas (Topographie), 33, 70.
Avant-bras (Os), 60, 88.
Avant-bras (Muscles), 390 à 392, 404, 410.
Avant-bras (Topographie), 408 à 412.
Axis, 3, 44, 45, 49, 70.

Base du crâne, 42.
Bassin (Os), 1, 3.
Bassin (Articulations), 74, 75.
Bassin (Topographie), 4, 66, 67.
Bassin (Obstétrical), 76, 77.
Bras (Os), 56.
Bras (Muscles), 389, 404.
Bras (Topographie), 401, 402, 406.
Cage thoracique, 1, 3, 55.
Canal inguinal, 257.
Canal thoracique, 247, 285 à 287, 323, 329, 479, 480.
Capsules surrénales, 202, 308, 316, 318 à 320, 327, 329 à 331, 343, 345, 348 à 351, 354, 475.
Carotides primitives, 130, 133, 156, 230, 234, 272, 274.
Cavité orbitaire, 30, 31, 37, 38.
Cerveau, 33, 152, 153, 166 à 173, 175 à 183, 186, 190, 195, 196, 197, 198.
Cervelet, 33, 152, 168, 171, 175, 179, 180, 186, 190, 195, 196, 197, 198.
Cerveau et cervelet (Artères, Veines), 190, 191, 193 à 198.
Centres moteurs, 181.
Clavicule, 1, 2, 51.
Cœur, 201, 222, 229, 263, 265, 272 à 283, 286, 287, 288.
Colonne vertébrale (Squelette), 1, 3, 44, 45.
Colonne vertébrale (Topographie), 33, 199.
Côlon et mésocôlon, 202, 291 à 307, 308, 312 à 315, 322 à 326, 331, 354, 474.
Corps thyroïdes, 128 à 133, 156, 466.
Côtes, 1, 3, 54, 55, 71 à 73.
Cou (Muscles), 123 à 128, 133.
Coude (Os et articulation), 1, 2, 60, 83, 84, 87.
Coude (Topographie), 2, 4, 403, 405, 407.
Crâne, 1, 3, 16, 33, 37, 38, 39, 41.
Creux poplité, 450, 487.

Cuisse (Os), 61, 66, 67, 455, 456.
Cuisse (Muscles), 66, 67, 431, 432, 433.
Cuisse (Topographie), 435, 446, 447.

Dentelé, 259.
Diaphragme, 258.
Doigts (Os et articulations), 58 à 60, 89, 415.
Duodénum, 222, 291 à 297, 306, 309 à 313, 316, 317, 322, 323, 325, 326, 328 à 331, 333, 337 à 340, 347, 355, 471, 472, 473.

Estomac, 221 à 224, 291 à 298, 304 à 313, 322, 323, 325, 327 à 330, 344 à 346, 471.
Ethmoïde, 6.
Excavation pelvienne, 290, 291 *bis*, 319, 321, 322, 355, 358, 361, 362, 371, 372, 374 à 378, 382, 383, 478, 483, 485.

Fesse (Muscles), 4, 425 à 427, 433 *bis*, 434.
Fesse (Topographie), 430.
Foie, 202, 222, 272, 297, 308, 312, 316, 322, 323, 325, 326, 330, 331, 334 à 337, 344.
Fosse nasale (Os), 6, 7, 22, 27 à 32.
Fosse nasale (Muqueuse), 30, 33, 36, 463.
Frontal, 5, 34, 35.

Ganglions hypogastriques, 361, 362.
Ganglions lymphatiques et leurs territoires respectifs, 463 à 487.
Ganglions semi-lunaires, 202, 221 *bis*, 229, 320, 321, 344.
Genou (Topographie), 99, 449.
Glande lacrymale, 109 à 111, 114, 118, 141, 142.
Glande mammaire, 270, 271, 468, 469.
Glande parotide, 107, 141, 142, 147, 150, 151, 159, 160.
Glande sous-maxillaire, 25, 142, 146, 148, 160, 161, 164.

Hypophyse, 33, 36, 153, 177, 179, 193, 201.

Iliaques primitives (Artères), 319, 321, 322, 330, 355, 478, 481.
Inguino-crurale (Topographie), 443, 444, 482, 486.
Intestin grêle et mésentère, 222, 291 *bis*, 292, 296, 297, 300 à 308, 313, 314, 318, 322 à 327, 330, 331, 473.

Jambe (Os), 62.
Jambe (Muscles), 437, 438.
Jambe (Topographie), 436, 451, 452.

Labyrinthe, 20.
Langue, 16, 107, 142, 144, 148, 149, 152, 158, 464.
Larynx, 107, 125, 130, 152, 155, 156, 158, 465.
Localisations fonctionnelles cérébrales, 182, 183.

Main (Os), 58, 59.
Main (Articulations), 85, 86, 88, 89.
Main (Muscles), 60, 393 à 397, 413 à 414.
Main (Topographie), 400, 421.
Main (Artères), 397 à 400.
Malaire, 21.
Maxillaire supérieur, 22, 24, 37, 38.
Maxillaire inférieur, 23, 24, 37, 38, 43, 68, 69, 151, 162, 164.
Médiastin, 263, 265.
Membre supérieur (Os), 1, 3, 60.
Membre supérieur (Muscles), 2, 4, 385 à 388, 413, 414.
Membre supérieur (Topographie), 416 à 420, 422, 423.
Membre inférieur (Os), 1, 3, 66, 67, 455, 456.
Membre inférieur (Muscles), 2, 4, 424 à 427, 433 *bis*.
Membre inférieur (Topographie), 428, 429, 457 à 462.
Méninges crâniennes, 33, 153, 178, 179, 193.
Moelle épinière, 33, 199, 200, 203, 204.
Muscles du corps humain, 2, 4, 246.

Nerf auditif, 15, 17, 18, 168, 188.
Nerf facial, 15, 17, 18, 150, 151, 161, 188, 216.
Nerf glosso-pharyngien, 12, 19, 106, 142, 151, 162, 188, 217.
Nerf grand hypoglosse, 137, 148, 149, 151, 156, 161, 162, 180, 188, 226.
Nerf grand sympathique, 142, 151, 156, 162.
Nerf moteur oculaire commun, 188, 190, 209.
Nerf moteur oculaire externe, 188, 190, 209.
Nerf olfactif (Bulbe), 153, 169, 180.
Nerf optique, 180.
Nerf pathétique, 168, 188, 209.
Nerf pneumogastrique, 137, 139, 151, 162, 180, 188, 218 à 222, 343.
Nerfs présacrés, 202, 321, 328, 355, 361, 362.
Nerf spinal, 137, 156, 162, 168, 188, 225.
Nerf trijumeau, 141, 142, 153, 164, 180, 188, 190, 210 à 215.
Neurone, 184, 185.
Noyaux gris centraux, 168, 170, 171 à 174, 176, 177.

Occipital, 10.
Œil, 108 à 111, 114 à 120.
Œsophage, 133, 156, 158, 219, 221, 222, 247, 258, 283, 285, 286, 287, 306, 326, 330, 331, 343, 349, 480.
Omoplate (Os), 1, 3, 52, 60.
Omoplate (Topographie), 4, 78 à 81.
Oreille (Pavillon), 13 à 15, 17.
Oreille (externe, moyenne, interne), 14, 15, 17, 19, 20.
Organes génitaux (Homme), 363 à 373.
Organes génitaux (Femme), 375 à 381, 384.
Origines réelles des nerfs crâniens, 141, 142, 188.
Os hyoïde, 107, 123 à 125, 128 à 131, 139, 148, 154, 155.
Ovaires, 319, 362, 374, 376.

Palatin, 27.
Pancréas, 202, 291 à 296, 306 à 311, 313, 316, 322, 323, 325, 326 à 329, 331, 333, 339, 340, 472.
Parathyroïde, 131.
Pariétal, 9.
Peau et annexes, 146.
Pharynx, 107, 125, 147, 156 à 158, 162.
Pied (Os et articulations), 63 à 65, 100 à 102.
Pied (Muscles), 437, 438 à 442.
Pied (Topographie), 453 à 456.
Plexus brachial, 137, 199, 238 à 244, 247.
Plexus cervical, 228, 229, 231.
Plexus lombaire, 199, 321, 356.
Plexus sacré, 199, 290, 330, 357, 361, 362.
Poumons, 220, 222, 238, 247, 261, 262, 263 *bis*, 264, 266 à 269, 285, 470.
Prostate, 361, 363, 364.
Protubérance annulaire et bulbe, 141, 142, 152, 170, 171, 176, 180, 186 à 188, 190, 192, 193, 198, 200.

Rate, 202, 291 à 297, 309 à 311, 313, 314, 316, 317, 325, 326, 330 à 333, 339, 341, 344, 345, 471.
Rectum, 222, 325, 354, 355, 359 à 377, 478, 483, 484.
Reins, 202, 308, 316, 318 à 320, 323, 327, 329 à 331, 340 à 344, 348 à 353, 355, 475, 478.
Rotule (Os), 1, 93.
Rotule (Topographie), 2, 66, 96, 97, 99.

Sacrum, 1, 3, 44 à 47, 66, 74 à 77.
Sphénoïde, 8.
Squelette entier, 1, 3.
Sternum (Os), 1, 53, 55, 72.
Sternum (Topographie), 2, 73, 249.
Temporal, 11, 12, 19.
Testicules, 202, 257, 257 *bis*, 363, 365, 443.
Tête (Os et articulations), 1, 3, 33, 37 à 39, 68, 69.
Tête (Muscles), 2, 4, 104, 105, 122.

Tête (Topographie), 122, 134 à 138, 140.
Thymus, 284, 285.
Thyroïde, 131.
Topographie sensitive radiculaire et périphérique, 206 à 208.
Trachée-artère, 123, 125, 130 à 133, 155, 158, 236, 238, 247, 262, 263, 267, 269, 274, 287, 465, 466.
Tronc (Muscles du), 248 à 256, 260.
Tympan, 12, 14 à 17, 20.

Uretère, 290, 297, 308, 315, 318, 319, 323, 327, 329 à 331, 340, 344, 348, 349, 351, 352, 355, 361 à 363, 374, 376, 475.
Urètre (Homme), 355, 363 à 369, 371 à 373.
Urètre (Femme), 362, 376 à 378, 380.
Utérus, 319, 362, 374 à 379, 384, 478.

Vagin, 362, 376 à 378, 380 à 383.
Veine cave supérieure, 129, 263, 263 *bis*, 265, 272 à 277, 281, 285.
Veine cave inférieure, 263, 263 *bis*, 274, 277, 278, 283, 318, 319, 323, 334, 345, 348 à 350, 475, 477, 478.
Veine porte, 310, 311, 316, 325, 328, 333, 334, 337 à 339, 344 à 346, 476.
Ventricules crâniens, 152, 167, 168, 170, 171, 175 à 177, 179.
Vertèbres cervicales, 3, 44, 45, 50, 70.
Vertèbres dorsales, 3, 44, 45, 50, 55, 72.
Vertèbres lombaires, 1, 3, 44, 45, 50, 74 à 76.
Vésicule biliaire, 202, 296, 297, 312 à 314, 316, 317, 323, 325, 330, 334 à 337, 345, 346, 476.
Vessie, 202, 222, 354, 355, 361 à 363, 371, 372, 374, 376, 377.
Voies biliaires, 297, 314, 316, 330, 333 à 338, 344 à 346, 476.
Voies motrices et sensitives, 185 à 187.

TABLE ANALYTIQUE DES MATIÈRES

OSTÉOLOGIE

Pl. 1. — Squelette humain avec contour cutané (face antérieure).
2. — Muscles du corps humain (face antérieure).
3. — Squelette humain avec contour cutané (face postérieure).
4. — Muscles du corps humain (face postérieure).
5. — Frontal.
6. — Ethmoïde.
7. — Sphénoïde (face antérieure).
8. — Sphénoïde (face supérieure).
9. — Pariétal droit.
10. — Occipital.
11. — Temporal droit.
12. — Les rapports de l'os tympanal avec le temporal (en partie d'après LATARJET et BELLOCQ).
13. — Pavillon et cartilage de l'oreille droite.
14. — Les artères du pavillon de l'oreille et de la caisse du tympan (d'après TESTUT et LATARJET, modifié).
15. — Coupe vertico-transversale de l'appareil auditif droit, montrant l'oreille externe, l'oreille moyenne et l'oreille interne.
16. — Coupe transversale du crâne suivant l'axe de la trompe d'Eustache.
17. — Coupe horizontale de l'appareil auditif droit, montrant l'oreille externe, l'oreille moyenne et l'oreille interne.
18. — Oreille interne, distribution du nerf auditif (VIII) (d'après TESTUT, modifié).
19. — Coupe vertico-transversale du temporal droit.
20. — Caisse du tympan (oreille moyenne droite) et face externe du labyrinthe membraneux droit.

Pl. 21. — Malaire droit.
22. — Maxillaire supérieur droit.
23. — Coupe longitudinale d'une dent de la mâchoire inférieure, avec son alvéole.
24. — Artères et nerfs des dents.
25. — Rapports réciproques des arcades dentaires temporaires et permanentes, avec l'âge moyen de leur apparition.
26. — Dents permanentes vues par leurs faces externe et triturante (côté droit).
27. — Palatin droit.
28. — Squelette de la fosse nasale droite, paroi externe.
29. — Squelette du nez : 1, coupe sagittale ; 2, face inférieure ; 3, vu de profil ; 4, vu de face.
30. — Coupe frontale par les fosses nasales, rapports avec l'orbite, les cellules ethmoïdales et les sinus maxillaires.
31. — Rapports du sinus maxillaire : 1, coupe latéro-sagittale droite de la face ; 2, coupe frontale de la face.
32. — Artères des fosses nasales.
33. — Coupe médio-verticale de la tête osseuse moitié droite, vue par sa face endocranienne.
34. — Rapports du sinus frontal.
35. — Les divers types de sinus frontaux.
36. — Fosse nasale droite avec sa muqueuse, cornets sectionnés pour laisser voir les orifices sous-jacents.
37. — Tête (face antérieure, rapports cutanés et osseux).
38. — Tête (face latérale droite, rapports cutanés et osseux).
39. — Les sutures osseuses, crâniennes, et leurs rapports avec l'artère méningée moyenne.
40. — Les méninges et la face externe gauche du cerveau.
41. — Diamètres de la tête fœtale.
42. — Orifices de la base du crâne, avec les organes qui les traversent.
43. — Maxillaire inférieur (faces interne, externe et postérieure).
44. — Colonne vertébrale (faces antérieure et postérieure).
45. — Colonne vertébrale (coupe médiane, segment gauche et face latérale droite).

Pl. 46. — Sacrum (faces postérieure et antérieure).
47. — Sacrum (faces latérale droite et supérieure, coupe médiane).
48. — Vertèbre atlas (faces supérieure, inférieure, antérieure et latérale droite).
49. — Vertèbre axis (faces supérieure, postérieure, latérale droite).
50. — Vertèbres cervicale, dorsale, lombaire (faces latérales gauches et supérieures).
51. — Clavicule (faces supérieure, inférieure, bord antérieur avec insertions musculaires).
52. — Omoplate (faces postérieure, antérieure, bord externe).
53. — Sternum (faces postérieure, antérieure, latérale droite).
54. — Détails des côtes (1re côte, 2e côte, 6e côte).
55. — Cage thoracique (faces antérieure, latérale droite, postérieure).
56. — Humérus droit (faces antérieure, postérieure, interne, externe).
57. — Cubitus et radius droits (faces antérieure, interne, postérieure, externe).
58. — Os de la main droite (face antérieure).
59. — Os de la main droite (face postérieure).
60. — Os du bras et de l'épaule avec insertions musculaires (face antérieure).
61. — Fémur droit (faces antérieure, interne, postérieure).
62. — Tibia et péroné droits (faces antérieure, interne, postérieure, externe).
63. — Os du pied (faces interne et externe).
64. — Os du pied (face dorsale).
65. — Os du pied (face plantaire).
66. — Os du bassin et de la jambe avec insertions musculaires (face antérieure).
67. — Os du bassin et de la jambe avec insertions musculaires (face postérieure).

ARTHROLOGIE

Pl. 68. — Articulation temporo-maxillaire droite (face externe, coupe sagittale).
69. — Articulation temporo-maxillaire droite (face interne).
70. — Ligament cervical postérieur et coupe sagittale de l'articulation occipito-atloïdienne.

Pl. 71. — Articulation costo-vertébrale (coupe horizontale et vue latérale gauche).
72. — Rapports de l'articulation sterno-claviculaire.
73. — Articulations sterno-costo-claviculaires et chondro-sternales.
74. — Articulations du bassin (face antérieure).
75. — Articulations du bassin (face postérieure).
76. — Diamètres antéro-postérieurs du bassin féminin (coupe médiane).
77. — Diamètres inférieurs du bassin féminin au détroit inférieur.
78. — Articulation de l'épaule droite (face antérieure) avec les muscles scapulaires.
79. — Articulation de l'épaule droite (face antérieure) avec les ligaments intrinsèques.
80. — Articulation de l'épaule droite (face postérieure) avec les muscles scapulaires.
81. — Articulation de l'épaule droite (face postérieure) avec les ligaments intrinsèques.
82. — 1, Coupe verticale de l'épaule droite; 2, Coupe horizontale de l'épaule droite.
83. — Articulation du coude droit : faces antérieure et latérale interne.
84. — Articulation du coude droit : faces postérieure, latérale externe et coupe sagittale.
85. — Articulation du poignet droit (face antérieure).
86. — Articulation du poignet droit (face postérieure).
87. — Articulation radio-cubitale supérieure et ligament interosseux.
88. — Coupe frontale des articulations de la main droite (vue postérieure).
89. — Articulation des doigts : face latérale, coupe médiane, doigt fléchi.
90. — Articulation coxo-fémorale droite (face antérieure).
91. — Articulation coxo-fémorale droite (face postérieure).
92. — Détails de l'articulation coxo-fémorale : coupe frontale, cavité cotyloïde et tête fémorale.
93. — Rotule droite : faces antérieure, postérieure, supérieure, latérale droite, insertions musculaires.
94. — Articulations du genou droit et péronéo-tibiale supérieure (face antérieure).

Pl. 95. — Articulations du genou droit et péronéo-tibiale supérieure (face postérieure).
96. — Articulation du genou droit (face interne).
97. — Articulation du genou droit et péronéo-tibiale supérieure (face externe).
98. — Articulation du genou droit, ouverte, ligaments croisés et ménisques.
99. — Coupe horizontale du genou droit par le milieu de la rotule.
100. — Articulations du pied droit (face interne).
101. — Articulations du pied droit (face externe).
102. — Aponévrose plantaire.
103. — Articulations du pied droit (face plantaire.)

TÊTE ET COU

Pl. 104. — Muscles superficiels de la tête (côté droit).
105. — Muscles superficiels du cou (côté droit).
106. — Région amygdalienne droite, amygdale enlevée.
107. — Coupe horizontale de la face au niveau des amygdales (face supérieure de la langue et larynx).
108. — Coupe médiane de l'œil.
109. — Rapports antérieurs de l'œil.
110. — Glande lacrymale et voies lacrymales.
111. — Capsule de Tenon et voies lacrymales.
112. — Cavité orbitaire droite, avec les orifices osseux et les organes qui les traversent.
113. — Cavité orbitaire droite et rapports des nerfs avec l'anneau de Zinn.
114. — Muscles de l'œil (face supérieure).
115. — Muscles de l'œil (face externe).
116. — Insertion sclérale des muscles de l'œil.
117. — 1, Vaisseaux des paupières (vus de face); 2, Lymphatiques des paupières.
118. — Artère ophtalmique droite (face supérieure).
119. — Région orbitaire (vue externe).
120. — Vaisseaux et nerfs de la membrane irido-choroïdienne.
121. — Vaisseaux de l'œil : coupe horizontale et fond d'œil.
122. — Région latérale de la tête avec rapports profonds.

Pl. 123. — Muscles cervicaux profonds (face latérale droite).
124. — Muscles cervicaux profonds (*suite*).
125. — Muscles vertébraux et pharyngiens.
126. — Muscles de la nuque (face postérieure).
127. — Muscles prévertébraux (face antérieure).
128. — Muscles superficiels du cou et corps thyroïde.
129. — Veine cave supérieure et ses affluents.
130. — Corps thyroïde en place et ses vaisseaux.
131. — Glandes thyroïde et parathyroïdes (rapports).
132. — Plan rétro-carotidien de la région sous-thyroïdienne.
133. — Coupe horizontale du cou par l'isthme du corps thyroïde.
134. — Veines superficielles de la tête et du cou (côté droit).
135. — Nerfs superficiels de la tête et du cou (côté droit).
136. — Artères du cou et de la tête (côté droit).
137. — Région antérieure droite de la face (plan vasculo-nerveux).
138. — Région antérieure droite de la face, plan muqueuse buccale.
139. — Paquet vasculo-nerveux du cou (face antérieure).
140. — Artères superficielles de la tête (côté droit).
141. — Le trijumeau : ses noyaux sensitifs et moteurs et ses ganglions (schéma).
142. — Le sympathique céphalique avec le parasympathique crânien.
143. — Artère maxillaire interne et ses branches.
144. — Muqueuse buccale (bouche ouverte).
145. — Amygdales et leur pédicule vasculo-nerveux.
146. — Loge sous-maxillaire droite (glande sous-maxillaire enlevée).
147. — Artères carotides externe et interne droites (glande parotide enlevée).
148. — Glande sublinguale droite et prolongement de la glande sous-maxillaire.
149. — Vaisseaux et nerfs de la langue (côté droit), glande sublinguale enlevée.
150. — Loge parotidienne droite, parotide enlevée.
151. — Coupe horizontale par la loge parotidienne (côté droit), parotide en place.
152. — Coupe médiane de la tête (avec la faux du cerveau).

Pl. 153. — Rapports de l'hypophyse en place, ganglion de Gasser et chiasma optique (d'après TESTUT et JACOB, modifié).
154. — Os hyoïde : faces supérieure, latérale, postérieure et insertions musculaires antérieures.
155. — Larynx : faces antérieure et postérieure.
156. — Rapports vasculo-nerveux latéraux gauches du pharynx (sa paroi est ouverte du côté droit).
157. — Le pharynx nasal et buccal, vue postéro-latérale.
158. — Coupe médiane du cou (avec le pharynx et le larynx).
159. — Région latérale de la face, plan sous-cutané (parotide).
160. — Rapports des carotides interne et externe avec les glandes parotide et sous-maxillaire (plan superficiel).
161. — Région carotidienne (glandes salivaires enlevées).
162. — Région carotidienne (rapports nerveux profonds et ganglion cervical supérieur).
163. — Région carotidienne (plan pharyngien et amygdale découverte).
164. — Coupe frontale de la loge zygomatique passant par l'amygdale (demi-schématique).
165. — Loges zygomatique et parotidienne.

CERVEAU ET MOELLE ÉPINIÈRE

Pl. 166. — Hémisphère cérébral gauche (face externe).
167. — Hémisphère cérébral gauche (face interne).
168. — Tronc encéphalique (cervelet enlevé) (d'après LATARJET, modifié).
169. — Région cérébrale médiane inférieure et pédoncules cérébraux.
170. — Coupe frontale du cerveau par les pédoncules cérébraux.
171. — Coupe frontale du cerveau par la protubérance annulaire.
172. — Les noyaux gris centraux, représentés isolés en partie, vue supérieure.
173. — Les noyaux gris centraux, leurs connexions principales (coupe frontale).

Pl. 174. — Tronc encéphalique (cervelet enlevé).
175. — Rapports des sutures osseuses avec la face externe du cerveau et du cervelet et le ventricule latéral gauche.
176. — Vascularisation des plexus choroïdes (figure demi-schématique d'après LATARJET, modifié).
177. — Coupes de l'hémisphère droit par le ventricule latéral.
178. — Formation et absorption du liquide céphalo-rachidien (schéma d'après PURVES STEWART, modifié).
179. — Circulation intra- et extra-cérébrale du liquide céphalo-rachidien (schéma d'après STEWART, modifié).
180. — Cerveau et cervelet, face inférieure, avec les émergences nerveuses.
181. — Hémisphère gauche : centres moteurs et rapports avec les sutures osseuses (en partie d'après KRAUSE).
182. — Hémisphère gauche (face externe), localisations fonctionnelles de l'écorce cérébrale (d'après LATARJET, modifiés).
183. — Hémisphère gauche (face interne), localisations fonctionnelles (d'après LATARJET, modifiés).
184. — Le neurone (ou cellule nerveuse) et ses prolongements.
185. — Voies motrices et sensitives principales et secondaires (schéma).
186. — Connexions cérébelleuses (d'après LATARJET, modifié).
187. — Voies motrices et voies sensitives passant de la moelle au bulbe rachidien.
188. — Schéma des origines réelles des nerfs crâniens, noyaux moteurs et sensitifs.
189. — Base du crâne (côté droit, face inférieure), ses orifices et les organes qui les traversent.
190. — Les artères de la protubérance annulaire (face antérieure).
191. — Les artères de la base du crâne (face interne), rapports osseux.
192. — Bulbe rachidien, partie supérieure de la moelle, avec leurs nerfs.
193. — Sinus veineux de la base du crâne et rapports dure-mériens.
194. — Communications extra-crâniennes des sinus veineux de la dure-mère.

Pl. 195. — Artères cérébrales et cérébelleuses (face interne du cerveau).
196. — Artères de la face externe de l'hémisphère.
197. — Veines de la face externe du cerveau (hémisphère gauche).
198. — Artères cérébrales et cérébelleuses (faces inférieures du cerveau et du cervelet).
199. — Émergence des racines rachidiennes et leurs plexus nerveux.
200. — La moelle, vue antérieure, constitution des racines.
201. — Grand sympathique, portion sus-diaphragmatique (schéma).
202. — Grand sympathique, portion sous-diaphragmatique (schéma).
203. — Moelle épinière, systématisation de la substance blanche.
204. — Moelle épinière et méninges, coupe horizontale cervicale.
205. — Racines rachidiennes dans le canal sacré (en partie d'après HOVELACQUE).
206. — Topographie sensitive radiculaire du périnée (d'après DÉJERINE).
207. — Topographie sensitive périphérique, topographie sensitive radiculaire, face antérieure (d'après M. et Mme DÉJERINE, *in* HOVELACQUE).
208. — Topographie sensitive radiculaire, topographie sensitive périphérique face postérieure (d'après M. et Mme DÉJERINE, *in* HOVELACQUE).

SYSTÈME NERVEUX PÉRIPHÉRIQUE
NERFS CRANIENS

Pl. 209. — Nerfs moteurs oculaires commun (III) et externe (VI), nerf pathétique (IV).
210. — Trijumeau (V), ganglion de Gasser et nerf ophtalmique.
211. — Trijumeau (V), ganglion de Gasser et nerf maxillaire supérieur.
212. — Trijumeau (V), ganglion sphéno-palatin et ses branches.
213. — Trijumeau (V), nerf maxillaire inférieur.

Pl. 214. — Trijumeau (V), nerf dentaire inférieur (vue postérieure).
215. — Trijumeau (V), ganglion otique, nerf lingual et leurs connexions.
216. — Nerf facial (VII), distribution périphérique.
217. — Nerf glosso-pharyngien (IX).
218. — Nerf pneumogastrique (X), ganglion plexiforme, ses connexions.
219. — Nerf pneumogastrique (X), les récurrents.
220. — Nerf pneumogastrique (X), nerfs cardiaques et pulmonaires.
221. — Nerf pneumogastrique (X) gauche et nerfs gastriques antérieurs.
221 *bis*. — Nerf pneumogastrique (X) droit et nerfs gastriques postérieurs.
222. — Système parasympathique pelvien et ses connexions avec les noyaux du pneumogastrique (schéma d'après GASKELL, modifié).
223. — Schéma représentant les trois couches de la tunique musculaire de l'estomac.
224. — Glandes de l'estomac (schéma).
225. — Nerf spinal (XI).
226. — Nerf grand hypoglosse (XII).
227. — Rapports vasculaires des nerfs cervicaux.
228. — Plexus cervical et ses anastomoses (schéma).
229. — Plexus cervical : nerfs phréniques.
230. — Rapports sus-claviculaires : plan cutané droit avec les rapports profonds.
231. — Rapports sus-claviculaires (*suite*), plan sous-cutané.
232. — Rapports sus-claviculaires (*suite*), plan musculaire superficiel.
233. — Rapports sus-claviculaires (*suite*), premier plan vasculo-nerveux.
234. — Rapports sus-claviculaires (*suite*), deuxième plan vasculo-nerveux.
235. — Rapports sus-claviculaires (*suite*), premier plan rétro-vasculaire.
236. — Rapports sus-claviculaires (*suite*), deuxième plan rétro-vasculaire.
237. — Sympathique cervical (d'après HOVELACQUE).
238. — Rapports sus-claviculaires (*suite*), troisième plan rétro-vasculaire, ganglion étoilé.
239. — Creux axillaire (aponévrose clavi-coraco-axillaire).
240. — Plan moyen du creux de l'aisselle (aponévrose clavi-coraco-axillaire).

Pl. 241. — Creux axillaire et son contenu.
242. — Creux axillaire, plan vasculo-nerveux.
243. — Plexus brachial et ses rapports avec l'artère axillaire (demi-schématique).
244. — Plexus brachial (schéma).
245. — Coupe de la peau et ses annexes.
246. — Structure des muscles et des tendons.
247. — Coupe horizontale par les clavicules.

MYOLOGIE

Pl. 248. — Muscles antérieurs du tronc.
249. — 1, Triangulaire du sternum; 2, Ligne blanche et pyramidal de l'abdomen.
250. — Artères mammaires internes et épigastriques.
251. — Muscles postérieurs du tronc.
252. — Muscles postérieurs du tronc, plan du rhomboïde.
253. — Muscles dorsaux, plan des petits dentelés postérieurs.
254. — Muscles spinaux postérieurs.
255. — Région lombaire. Plan cutané avec rapports profonds.
256. — Muscles latéraux du tronc.
257. — Le canal inguinal et les éléments du cordon.
257 *bis*. — 1, Coupe horizontale d'un testicule; 2, La vaginale et le cordon spermatique ouverts.
258. — Diaphragme, face inférieure.
259. — Le grand dentelé.
260. — Muscles de la région lombo-iliaque.

THORAX

Pl. 261. — Le lobule et l'infundibulum pulmonaires (schéma).
262. — Rapports antérieurs et distribution des bronches (schéma).
263. — Contenu du médiastin (face droite).
263 *bis*. — Les hiles pulmonaires (face postérieure).
264. — Poumon droit (face interne).
265. — Le médiastin vu par sa face latérale gauche, plèvre pariétale enlevée.

Pl. 266. — Poumon gauche (face interne).
267. — Rapports postérieurs des poumons.
268. — Les deux coupoles pleurales, après ablation des poumons. La plèvre pariétale est intacte.
269. — Poumons (rapports postérieurs).
270. — Coupe verticale de la glande mammaire.
271. — Glande mammaire et ses rapports.
272. — Rapports antérieurs du cœur.
273. — Contenu du médiastin (face antérieure).
274. — Cœur, face antérieure, et gros vaisseaux de la base.
275. — Coupe frontale du cœur (segment postérieur).
276. — Cœur droit ouvert.
277. — Schéma de la circulation sanguine.
278. — Cœur (face postérieure).
279. — Cœur gauche ouvert.
280. — Orifices de la base du cœur.
281. — Séreuse péricardique (faces antérieure et postérieure).
282. — Paroi postérieure du péricarde fibreux (cœur enlevé).
283. — Les hiles pulmonaires (face antérieure).
284. — Rapports du thymus (nouveau-né).
285. — Rapports du thymus (coupe horizontale par la deuxième côte).
286. — Cavités du cœur et leurs rapports.
287. — Contenu du médiastin postérieur (deuxième plan).
288. — Contenu du médiastin postérieur (troisième plan).

ABDOMEN, BASSIN, PÉRINÉE

Pl. 289. — Aorte abdominale et ses branches.
290. — Vaisseaux et nerfs de l'excavation pelvienne.
291. — Développement embryologique intestinal ; première phase de torsion.
291 *bis*. — 1, Racine du mésentère normal ; 2, Systématisation de l'intestin grêle.
292. — Développement embryologique intestinal (*suite*), disposition après torsion et avant accolements.
293. — Estomac sectionné et écarté pour montrer l'arrière-cavité des épiploons.

Pl. 294. — Schéma de division du côlon et rapports des bandes longitudinales.
295. — Les valvules iléo-cæcale et cæco-appendiculaire.
296. — Développement embryologique intestinal (*suite*), phase d'accolements.
297. — Régions abdominales et topographie clinique de l'abdomen.
298. — Rapports des viscères abdominaux (grand épiploon).
299. — Parois thoracique inférieure et abdominale antérieure enlevées, grand épiploon ouvert.
300. — Rapports des viscères abdominaux (*suite*), grêle et côlon.
301. — Côlon droit, côlon transverse et intestin grêle, avec leurs vaisseaux.
302. — Territoire de l'artère mésentérique supérieure.
303. — Vaisseaux du mésentère et des côlons droit et transverse (d'après PAITRE, GIRAUD et DUPRET, modifié).
304. — Rapports des viscères abdominaux (*suite*), côlon transverse enlevé.
305. — Intestin grêle : structure générale (demi-schématique).
306. — Schéma de la digestion.
307 — Rapports des viscères abdominaux (*suite*), intestin grêle enlevé.
308. — Coupe verticale du tronc par l'uretère gauche (mésos et accolements péritonéaux).
309. — L'estomac vu en place, après ouverture de la cavité abdominale.
310. — Vascularisation gastrique.
311. — Rapports postérieurs de l'estomac, péritoine enlevé.
312. — Rapports des viscères abdominaux (*suite*), anse sigmoïde relevée.
313. — Arrière-cavité des épiploons, et mésocôlons (schéma).
314. — Rapports des viscères abdominaux (*suite*), estomac et anse sigmoïde enlevés.
315. — Rapports postérieurs de l'intestin grêle relevé (d'après PAITRE, GIRAUD, DUPRET, modifié).
316. — Le duodéno-pancréas : estomac et portion du pancréas enlevés.
317. — Rapports des viscères abdominaux (*suite*), les côlons sont enlevés.

Pl. 318. — Intestin grêle (structure des villosités ; absorption).
319. — La gaine fibreuse commune rétro-péritonéale (d'après PAITRE, GIRAUD et DUPRET).
320. — Chaîne sympathique thoracique droite et ses anastomoses.
321. — Chaînes sympathiques lombaires et leurs anastomoses.
322. — Coupe vertico-médiane du tronc : segment gauche.
323. — Coupe horizontale du tronc par L^2.
324. — Les vaisseaux des côlons.
325. — Veine porte et ses branches d'origine.
326. — Les mésos abdominaux (leurs racines).
327. — Abdomen (plan musculaire profond).
328. — Rapports abdominaux para-médians antéro-postérieurs (d'après PAITRE, GIRAUD, DUPRET, modifié).
329. — Rapports abdominaux para-médians antéro-postérieurs (*suite*) (d'après PAITRE, GIRAUD, DUPRET, modifié).
330. — Rapports radiologiques des viscères abdominaux avec le squelette et la surface cutanée.
331. — Rapports du mésocôlon transverse et du mésentère.
332. — Rate et épiploons spléniques.
333. — L'artère splénique au hile de la rate et sa distribution.
334. — Foie (face inférieure) et vésicule biliaire.
335. — Faces inférieure et postérieure du foie avec leurs replis péritonéaux.
336. — Le foie, vu par sa face supérieure et en place sur une coupe du tronc par la 12e vertèbre dorsale.
337. — Structure et fonctions du foie : schéma explicatif.
338. — Configuration intérieure des voies biliaires.
339. — Le pancréas, structure générale et son rôle digestif.
340. — Plan sous-pancréatique.
341. — 1, La rate, vue en place; 2, La rate, vue sur une coupe sagittale latérale gauche (segment externe de la coupe).
342. — La loge splénique.
343. — Ganglions semi-lunaires, avec leurs branches afférentes et efférentes.
344. — Coupe horizontale du tronc par D^{12}.

Pl. 345. — Vestibule de l'arrière-cavité des épiploons.
346. — Le petit épiploon et ses rapports.
347. — Le duodénum.
348. — Reins et capsules surrénales dans leur loge (d'après PAITRE, GIRAUD, DUPRET, modifié).
349. — Les organes rétro-péritonéaux.
350. — Connexions vasculaires exo-rénales.
351. — Schéma vasculaire intra- et extra-rénal (coupe verticale du rein).
352. — Schéma de distribution artérielle et veineuse du rein (coupe horizontale).
353. — Schéma explicatif de la constitution d'un lobe rénal.
354. — Capsules surrénales.
355. — Les uretères, vue antérieure.
356. — Plexus lombaire et sa distribution.
357. — Plexus sacré et sa distribution.
358. — Artères du bassin (homme).
359. — Vascularisation du rectum (d'après PAITRE, GIRAUD, DUPRET, modifié).
360. — 1, Portion anale du rectum; 2, Veines de la portion anale.
361. — Plexus hypogastrique gauche (homme).
362. — Plexus hypogastrique gauche (femme).
363. — Schéma des organes génitaux (homme).
364. — Urètre ouvert (homme).
365. — Les enveloppes du testicule, vues par leur face antérieure.
366. — Région pénienne : coupe frontale à la partie moyenne, coupe médiane antérieure.
367. — Périnée antérieur et postérieur (homme).
368. — Périnée (homme) (*suite*).
369. — Périnée (homme) (*suite*).
370. — Périnée (homme) (*suite*).
371. — Coupe médiane du bassin (homme).
372. — Coupe frontale du bassin par la prostate et l'urètre membraneux.
373. — Rapports superficiels et profonds du périnée (homme).
374. — Excavation pelvienne (femme), vue d'en haut.
375. — Périnée (femme), plan cutané.
376. — Coupe médiane du bassin (femme), ligament large étalé.
377. — Coupe médiane du bassin (femme).
377 *bis*. — Base des ligaments larges (ou paramètre).

Pl. 378. — Rapports utéro-vaginaux avec la paroi pelvienne droite.
379. — 1, Trompe utérine droite, conformation intérieure; 2, Coupe sagittale d'un ovaire par sa partie moyenne.
380. — Périnée antérieur et postérieur (femme).
381. — Périnée antérieur et postérieur (femme) (*suite*).
382. — Releveur de l'anus (femme), face supérieure.
383. — Coupe frontale du bassin par l'utérus et le vagin.
384. — Utérus et annexes.

MEMBRE SUPÉRIEUR

Pl. 385. — Muscles de l'épaule et du bras (face antérieure).
386. — Muscles de l'épaule et du bras (face postérieure).
387. — Muscles de l'épaule et du bras (face interne).
388. — Muscles du bras (face externe).
389. — Muscles du bras (faces antérieure et postérieure).
390. — Muscles de l'avant-bras (face antérieure).
391. — Muscles de l'avant-bras (*suite*) (face antérieure).
392. — Muscles de l'avant-bras (face postérieure).
393. — Muscles de la main (face antérieure).
394. — Muscles de la main (*suite*) (face antérieure).
395. — Synoviales tendineuses antérieures de la main.
396. — Synoviales tendineuses postérieures de la main.
397. — Vaisseaux et nerfs de la main (face antérieure).
398. — Vaisseaux et nerfs de la main (*suite*) (face antérieure).
399. — Artères de la main (face antérieure).
400. — Artères de la main (face postérieure).
401. — Bras (face antérieure).
402. — Bras (face postérieure).
403. — Coude (face antérieure).
404. — Face postérieure du coude et de l'avant-bras, plan musculaire superficiel.
405. — Coude (face postérieure).
406. — Coupe horizontale du bras (partie moyenne).

Pl. 407. — Coupe horizontale du coude.
408. — Vaisseaux et nerfs de l'avant-bras (face antérieure).
409. — Vaisseaux et nerfs de l'avant-bras (face postérieure).
410. — Face postérieure du coude et de l'avant-bras, plan musculaire profond et rapports vasculo-nerveux.
411. — Coupe de l'avant-bras (partie moyenne).
412. — Coupe au-dessus du poignet.
413. — Aponévroses palmaires.
414. — Face dorsale de la main, tendons extenseurs et leur gaine synoviale.
415. — 1, Coupe transversale du médius droit; 2, Coupe transversale de la main au niveau des métacarpiens.
416. — Nerfs sous-cutanés du bras (face antérieure).
417. — Nerfs sous-cutanés du bras (face postérieure).
418. — Nerfs moteurs du bras et leur distribution (schéma, face antérieure).
419. — Nerfs moteurs du bras et leur distribution (schéma, face postérieure).
420. — Artères de l'épaule et du bras et leurs anastomoses (face antérieure).
421. — Nerfs moteurs et sensitifs de la main et leur distribution (face antérieure).
422. — Veines superficielles du bras (face antérieure).
423. — Veines superficielles du bras (face postérieure).

MEMBRE INFÉRIEUR

Pl. 424. — Muscles de la jambe (face antérieure).
425. — Muscles de la fesse et de la jambe (face postérieure).
426. — Muscles du bassin et de la jambe (face interne).
427. — Muscles de la fesse et de la jambe (face externe).
428. — Artères de la jambe et leurs anastomoses (face antérieure).
429. — Artères de la fesse et de la jambe et leurs anastomoses (face postérieure).
430. — Vaisseaux et nerfs de la fesse (plan du pyramidal).

Pl. 431. — Muscles de la cuisse, premier et deuxième plans (face antérieure).
432. — Muscles de la cuisse (*suite*), les adducteurs (face antérieure).
433. — 1, Constitution schématique du grand adducteur; 2, Muscle grand adducteur, vue postérieure.
433 *bis*. — Muscles de la fesse et de la jambe (face postérieure).
434. — Muscles petit fessier, jumeaux et obturateurs.
435. — Coupe de la cuisse (partie moyenne).
436. — Coupe de la jambe (tiers supérieur).
437. — Muscles de la jambe et du pied, plan superficiel (face antérieure).
438. — Muscles de la jambe et du pied (face postérieure).
439. — Coupe frontale de l'articulation tibio-tarsienne droite (segment postérieur de la coupe).
440. — 1, Coupe horizontale du cou-de-pied droit; 2, Coupe sagittale du pied par le 2e orteil.
441. — Muscles du pied, face plantaire, plan superficiel.
442. — Muscles du pied, face plantaire, plan profond.
443. — Vaisseaux et nerfs de la région inguino-crurale, plan superficiel.
444. — 1, Partie interne de l'arcade crurale, vue externe; 2, La même, vue interne.
444 *bis*. — Région inguino-crurale (*suite*), plan vasculo-nerveux.
445. — Triangle de Scarpa, plan psoas iliaque.
446. — Vaisseaux et nerfs de la cuisse (face antérieure).
447. — Face postérieure de la cuisse, demi-membraneux et grand sciatique.
448. — Vaisseaux et nerfs de la cuisse (face postérieure).
449. — Ligaments du genou et cercle artériel, plan superficiel (face antérieure).
450. — Vaisseaux et nerfs profonds du creux poplité.
451. — Vaisseaux et nerfs de la jambe (face antérieure).
452. — Vaisseaux et nerfs de la jambe, plan profond (face postérieure).
453. — Vaisseaux et nerfs du pied (face dorsale).
454. — Région plantaire sous-aponévrotique.

Pl. 455. — Région plantaire fléchisseur commun.
456. — Région plantaire profonde.
457. — Nerfs moteurs de la jambe et leur distribution (schéma, face antérieure).
458. — Nerfs moteurs de la jambe et leur distribution (schéma, face postérieure).
459. — Veines superficielles de la jambe (face antérieure).
460. — Veines superficielles de la jambe (face postérieure).
461. — Nerfs superficiels de la jambe (face antérieure).
462. — Nerfs superficiels de la fesse et de la jambe (face postérieure).

LYMPHATIQUES

Pl. 463. — Collecteurs lymphatiques des fosses nasales et ganglions récepteurs.
464. — Collecteurs lymphatiques de la langue et ganglions récepteurs.
465. — Collecteurs lymphatiques du larynx et ganglions récepteurs.
466. — Collecteurs lymphatiques du corps thyroïde et ganglions récepteurs.
467. — Groupes ganglionnaires du cou et leurs territoires respectifs.
468. — Groupes ganglionnaires axillaires et leurs territoires respectifs.
469. — Lymphatiques de la glande mammaire.
470. — Collecteurs lymphatiques des poumons et ganglions récepteurs.
471. — Groupes ganglionnaires de l'estomac et leurs territoires respectifs.
472. — Groupes ganglionnaires duodénaux et leurs territoires respectifs.
473. — Groupes ganglionnaires mésentériques.
474. — Groupes ganglionnaires coliques.
475. — Groupes ganglionnaires des lymphatiques surréno-rénaux.
476. — Ganglions préaortiques supérieurs et leurs territoires.
477. — Groupes ganglionnaires préaortiques et leurs territoires.
478. — Collecteurs lymphatiques de l'utérus et leurs ganglions récepteurs.

Pl. 479. — Citerne de Pecquet et canal thoracique avec leurs rapports prévertébraux (face antérieure).
480. — Rapports du canal thoracique dans le médiastin postérieur (face postérieure).
481. — Groupes ganglionnaires iliaques primitifs et leurs territoires respectifs.
482. — Groupes ganglionnaires inguinaux superficiels et leurs territoires respectifs.
483. — Collecteurs lymphatiques de l'anus, du canal anal et du rectum et leurs ganglions récepteurs.
484. — Circulation lymphatique du rectum.
485. — Ganglions iliaques externes et internes et leurs territoires respectifs.
486. — Ganglions inguinaux profonds et leurs territoires respectifs.
487. — Ganglions poplités et leurs territoires respectifs.

IMPRIMERIE CRÉTÉ
Paris, Corbeil-Essonnes
Dépôt légal : 2e trim. 1958
Numéro d'édition : 634
237-12-1958.

AD LVCEM